SOLO
UCD

LELAND·STANFORD·JVNIOR·VNIVERSITY

LIBRARY
UNIVERSITY OF CALIFORNIA
DAVIS

TRANSFERRED TO LANE LIBRARY
STANFORD UNIV.
LANE MEDICAL LIBRARY
STANFORD UNIVERSITY
300 PASTEUR DRIVE
PALO ALTO, CALIF.

73927

ALBRECHT VON GRÆFE'S
ARCHIV
FÜR
OPHTHALMOLOGIE

HERAUSGEGEBEN VON

PROF. E. FUCHS
IN WIEN

PROF. TH. LEBER
IN HEIDELBERG

UND

PROF. H. SATTLER
IN LEIPZIG

PROF. A. WAGENMANN
IN HEIDELBERG

REDIGIERT VON

PROF. TH. LEBER UND **PROF. A. WAGENMANN**

STANFORD LIBRARY

LXXXIX. BAND

MIT 13 TAFELN, 13 KURVEN UND 46 FIGUREN IM TEXT

LEIPZIG
VERLAG VON WILHELM ENGELMANN
1915

LIBRARY
UNIVERSITY OF CALIFORNIA
DAVIS

Inhalt des neunundachtzigsten Bandes.

Erstes Heft.

Ausgegeben am 8. Dezember 1914.

Seite

Carl Behr, Beiträge zur Anatomie und Physiologie des gliösen Gewebes im Sehnerven. Mit Tafel I und 6 Figuren im Text 1

H. Gebb, Experimentelle Untersuchungen über die Pneumokokken abtötende Wirkung des Optochinins 29

J. Meller, Über den histologischen Befund in sympathisierenden Augen bei Ausbruch der sympathischen Ophthalmie nach der Enucleation . . 39

C. F. Heerfordt, Über Glaukom IV. Über die Ursache und die Entstehung des sogenannten Glaucoma malignum und über Mittel zu seiner Entgegenwirkung. Mit 4 Figuren im Text 62

Rentz, Beiträge zur Stauungspapille und ihrer Bedeutung für die Hirnchirurgie. Mit 10 Figuren im Text 112

Friedrich Hefftner, Objektgrösse und Gesichtsfeld. Mit 2 Figuren im Text. 186

Zweites Heft.

Ausgegeben am 16. Februar 1915.

A. Löwenstein und *J. Kubik*, Refraktometrische Untersuchungen des Kammerwassers. Ein Beitrag zur Biologie des Auges. Mit 2 Kurven im Text 197

Anatol Trubin, Über intraokulare Anaphylaxie bei Anwendung des Rinder- und Hammelglaskörpers als Antigen. Mit Taf. II—IV, Fig. 1—6 . . 227

J. Meller, Über Nekrose bei sympathisierender Entzündung. Mit Taf. V, Fig. 1—3, und 2 Figuren im Text. 248

Carl Behr, Über die parenchymatöse Saftströmung im Sehnerven und in der Netzhaut. Mit Taf. VI, Fig. 1—8 265

Reitsch, Färbung der oberflächlich erkrankten Hornhaut mit Fluorescein und Biebricher Scharlachrot 299

R. Metzner und *E. Wölfflin*, Klinische und experimentelle Untersuchungen über Halssympathicuslähmung 308

E. Guzmann, Zur Histologie der Gliosis retinae diffusa. Mit Taf. VII, Fig. 1—6, und einer Figur im Text 323

E. Fuchs, Über knötchenförmige Hornhauttrübung. Mit Taf. VIII, Fig. 1—5, und einer Figur im Text 337

Viktor Hanke, Studien über die Regeneration des Hornhautgewebes und die wahre Natur der Keratoblasten. Mit Taf. IX—XI, Fig. 1—10 . . 350

Ernst Fuchs, Über senile Randatrophie der Hornhaut. Mit einer Figur im Text 386

Camillo Foroni, Sclerectomia ab externo. Mit 6 Figuren im Text . . . 393

Drittes Heft.

Ausgegeben am 18. Mai 1915.

Seite

Hans Lauber, Die Akkommodationsbrille. Mit 2 Figuren im Text . . . 401

Moritz v. Rohr, Zur Theorie der Lauberschen Akkommodationsbrille. Mit einer Figur im Text 408

E. Seidel, Über die Leitungsanästhesie durch die hintere Orbitalinjektion. Ein neues Verfahren zur Erweiterung der Indikation für die Anwendung der Lokalanästhesie bei Enucleationen und Exenterationen des Bulbus und der Orbita. Mit 4 Figuren im Text 414

J. Meller, Sympathisierende Entzündung ohne Erkrankung des zweiten Auges. Mit Taf. XII, Fig. 1—3 427

Derselbe, Zur Histologie der Ophthalmia sympathica 437

J. R. van Geuns, Ein Fall von Retinitis exsudativa. Mit Taf. XIII, und einer Figur im Text 445

E. Franke und *R. Hack*, Lymphocytose und Augenverletzung 450

M. Zade, Anaphylaxie und Auge 459

L. Kunz und *J. Ohm*, Über photographische Messung des Augenabstandes und der Pupillen bei Bewegung der Augen von unten nach oben in der mittleren Blickrichtung. Mit 4 Figuren im Text 469

C. F. Heerfordt, Über Glaukom V. Ist venöse Stase die Ursache der hämorrhagisch-fibrinösen Transsudation aus der Tunica vasculosa des Auges, die die fistelbildenden Operationen gegen chronisches Glaukom häufig kompliziert? Mit einer Figur im Text 484

A. Elschnig, Zur Frage der Verhütung postoperativer Infektionen 502

Joh. Ohm, Beiträge zur Kenntnis des Augenzitterns der Bergleute. I. Veranlagung. Mit 11 Kurven im Text 505

Fritz Schanz, Weiteres über die Entstehung der Weitsichtigkeit und des Altersstars 556

Andreas Rados, Die Anaphylaxie in der Augenheilkunde 562

HARVARD LIBRARY

[Aus der Universitäts-Augenklinik in Kiel. (Direktor: Prof. Dr. L. Heine.)]

Beiträge zur Anatomie und Physiologie des gliösen Gewebes im Sehnerven.

Von

Privatdozent Dr. Carl Behr.

Mit Taf. I, und 6 Figuren im Text.

Die feineren Ernährungsvorgänge im Zentralnervensystem entziehen sich auch heute noch einer genauen Kenntnis. Insbesondere fehlt uns eine befriedigende, durch anatomische und experimentelle Untersuchungen genügend gestützte Vorstellung über die Wege, auf denen die gelösten Nährstoffe nach ihrem Austritt aus den Blutgefässen an die eigentliche nervöse Substanz — Nervenzellen und Achsencylinder — heran, und auf welchen ihre Stoffwechsel- und Abbauprodukte von ihr fort in die grösseren Lymphräume des Gehirns und Rückenmarks abgeleitet werden. Die einer Untersuchung entgegenstehenden Schwierigkeiten sind beim Gehirn selbst, wegen des komplizierten Aufbaus und der starken Verfilzung der in allen möglichen Richtungen verlaufenden Nerven- und Gliafasern einerseits und der Unregelmässigkeit in dem Verlauf der Kapillaren andererseits besonders gross. Bedeutend günstiger liegen dagegen die Verhältnisse beim Sehnerven, den wir ja als weisse Hirnsubstanz anzusprechen haben. Alle in ihm vorhandenen markhaltigen Nervenfasern haben eine und dieselbe Verlaufsrichtung. Durch einen Querschnitt des Nerven sind daher auch sämtliche eigentlichen Sehnervenfasern im Querschnitt getroffen. Alle horizontal verlaufenden Fasern können daher nur Gliafasern sein. Ferner ist der Verlauf der Gefässe ein durchaus regelmässiger, insofern als wir sie nur in dem wabenartig den Sehnerven durchspannenden Septengerüst vorfinden, während die eigentliche nervöse Substanz — die Nervenfaserbündel — frei von ihnen bleibt.

Diese charakteristische Lage des Quellgebietes der für die vitale Tätigkeit der einzelnen Nervenfasern notwendigen Nährstoffe in der

Circumferenz der Nervenfaserbündel dürfte an sich schon darauf hinweisen, dass bei der Säftebewegung und -verteilung kompliziertere Kräfte wirksam sind, als die einfachen physikalischen der Osmose und der Diffusion.

Man kann es sich nur schwer vorstellen, dass allein durch sie die im Zentrum der Bündel gelegenen Fasern ebenso gleichmässig in bezug auf die Zu- und Abfuhr versorgt werden können wie die peripher in der Nähe der Septen gelegenen. Mit zunehmender Entfernung von dem Quellgebiet muss doch wohl die für diese physikalischen Kräfte als treibendes Prinzip der Flüssigkeitsbewegung allein in Betracht kommende Differenz in der Konzentration zwischen zwei benachbarten Stellen durch die fortschreitende Verminderung der gelösten Nährstoffe je näher dem Zentrum um so geringer werden.

Dazu kommt noch der Umstand, dass die Arbeitsleistung der einzelnen Nervenfasern im Faserbündel durchaus nicht immer gleich gross ist, so dass auch die Ansprüche an die Nahrungszufuhr und die Ableitung der Abbauprodukte an den verschiedenen Stellen auch verschieden gross sind.

Nur eine aktive vitale Tätigkeit besonderer Organe vermag den notwendigen Ansprüchen an eine gleichmässige, auch den Verschiedenheiten in der Grösse des Stoffumsatzes gerecht werdende Verteilung der gelösten Nährstoffe in jedem Nervenfaserbündel zu genügen. Als solche können Lymphbahnen im gewöhnlichen anatomischen Sinne nicht in Betracht kommen, da sie im eigentlichen nervösen Gewebe vollkommen fehlen. In ihm finden sich nun ausser den Nervenfasern und -zellen nur noch Gliafasern und -zellen. Da liegt denn die Vermutung nahe, dass die letzteren besondere Beziehungen zu den Stoffwechselvorgängen und der parenchymatösen Saftströmung innerhalb der nervösen Substanz besitzen.

Bei Injektionsversuchen, über die ich 1911 in Heidelberg kurz berichtet habe, und die ich zur Klärung der Frage nach dem Zusammenhang der einzelnen Lymphräume des Sehnerven untereinander angestellt hatte, konnte ich die Beobachtung machen, dass die zur Injektion benutzte Berlinerblaulösung sich vornehmlich in denjenigen Bezirken des Nerven ausbreitete, die reich an gliösem Fasergewebe sind (subpial und subseptal). Ferner ergab die Verteilung der injizierten Flüssigkeit innerhalb der Nervenfaserbündel eine weitgehende Ähnlichkeit mit dem Verlauf der Gliafasern, wie es durch eine spezifische Färbemethode kenntlich gemacht wird.

Auf Grund dieser Beobachtungen glaubte ich bereits damals zu

dem Hinweis berechtigt zu sein, dass das Gliasystem für die Flüssigkeitsbewegung innerhalb der nervösen Substanz grössere Bedeutung besitzen dürfte. Seitdem habe ich mich eingehender anatomisch und experimentell mit dieser Frage beschäftigt und glaube jetzt, meine damalige Vermutung durch einwandfreie Beobachtungen stützen und beweisen zu können.

Bevor ich nun genauer auf die Ergebnisse meiner Untersuchungen und auf die Folgerungen eingehe, die sich aus ihnen für unsere Vorstellung von den physiologischen Aufgaben des gliösen Gewebes ergeben, möchte ich einen kurzen Überblick über die bis jetzt festgelegten anatomischen Befunde und die verschiedenen Anschauungen über ihre physiologische Bedeutung vorausschicken. Wie wir sehen werden, stehen sich hier die verschiedensten Ansichten gegenüber.

Die Auffassung, dass das gliöse Gewebe innigere Beziehungen zu der Cirkulation der Lymphflüssigkeit im Zentralnervensystem besitzt, ist bereits 1889 von Bevan Lewis[1]) ausgesprochen. Er nahm ein „Lymphconnectivsystem" in der Hirnrinde an, das sich aus den Fortsätzen der mit den Kapillaren in Verbindung stehenden Gliafasern bilden sollte, und dem die Aufgabe zufiele, eine Verbindung zwischen den einzelnen perivaskulären Lymphräumen herzustellen. Diese Annahme fand in einem gewissen Sinne Bestätigung durch einen Sektionsfall und durch experimentelle Untersuchungen von Binswanger und Berger[2]). Bei einer ausgedehnten subarachnoidealen Hirnhämorrhagie sahen sie die Gliazellen der Rinde mitsamt ihren Faserfortsätzen mit Blutpigment durchtränkt, ebenso die perivaskulären Lymphräume. Ähnliche Befunde konnten sie dann experimentell bei Tieren durch Injektion einer Verreibung von Carmin und Oleum olivarum in den Subarachnoidealraum erheben, auf die ich später zurückkomme. Dadurch war eine Verbindung des Subarachnoidealraumes mit den perivaskulären Lymphräumen durch Vermittlung des Gliagewebes wahrscheinlich gemacht. Auf Grund anatomischer Untersuchungen schliesst sich auch Storch der Ansicht Bevan Lewis' an[3]), dass „die Lymphe durch die Kapillarwand der Gefässe hindurchtritt und nach den Gesetzen der Kapillarität längs der Gliafasern durch das ganze Zentralnervensystem verbreitet" wird. Die stärkere Anhäufung von Gliafasern sowohl an der freien Hirnoberfläche wie unter dem Ependym soll ein Abströmen nach dem Zentralkanal bzw. Ventrikel einerseits und nach

[1]) Bevan Lewis, A text book of mental diseases etc. London 1889.
[2]) Virchows Arch. f. pathol. Anat. Bd. CLII. S. 525. 1898.
[3]) Virchows Arch. f. pathol. Anat. Bd. CLVII. S. 127.

den subarachnoidealen Lymphräumen anderseits bewirken, „da hier die Kapillarität besonders gross ist". Von hier wird die Lymphflüssigkeit schliesslich „durch schärfer begrenzte, wohlausgebildete Lymphräume in Begleitung der Gefässe aus der Schädelhöhle" herausgeführt. Auch Held[1]) steht auf einem ähnlichen Standpunkt, dass die Glia, die mit ihrer marginalen Fläche die lymphatischen Räume abgrenzt und auf der andern Seite die freien Flächen des Nervenzellprotoplasmas erreicht, als besondere Ernährerin der Nervenzellen und ihrer Dendriten in Betracht kommt. Er knüpft dabei an die Entdeckung Golgis des anatomischen Kontaktes der Gliafasern mit den Ganglienzellen und an dessen Theorie von der rein nutritiven Funktion der protoplasmatischen Fortsätze der Ganglienzellen an. Daneben besteht nach Held allerdings die Hauptaufgabe des Gliafasersystems darin, das nervöse Gewebe zu stützen. Eine weitere Modifikation der Funktion entdeckte Nissl[2]) durch den Nachweis, dass ein Teil der Ganglienzellen mit phagocytären Eigenschaften ausgestattet sei, ein Befund, der durch die Arbeiten Krückmanns[3]) seine Bestätigung fand.

Gegenüber diesen Autoren vertreten Ramon y Cajal, Greeff[4]) u.a. und, wie wir gesehen haben, der Hauptsache nach auch Held, die Ansicht, dass das Gliafasersystem vor allem dazu diene, das Nervengewebe und insbesondere die Ganglienzellen zu stützen, eine Ansicht, die jedoch gerade im Hinblick auf die anatomische Struktur des Sehnerven an Wahrscheinlichkeit verliert. Wird doch der ganze Nervenstrang in erster Linie und in ausgiebigem Masse durch die straffe Pialscheibe und das wabenartig den Nerven durchziehende Septengerüst gestützt. In Anbetracht dieser innern Gewebsfestigkeit erscheint das auch im Sehnerven so hochentwickelte Gliafasersystem als Stützsubstanz durchaus überflüssig. Dafür spricht weiter auch der Umstand, dass überall da, wo der Sehnerv durch die Bewegungen des Bulbus besonderen Zerrungen ausgesetzt ist — nahe dem Bulbus und dem Foramen optici, ausschliesslich das Septenwerk verdickt und vermehrt ist, während das gliöse Gewebe hier keine Differenzen gegenüber den übrigen Teilen des Nerven aufweist. Ich möchte daher glauben, dass die Stützwirkung des Gliafasersystems nur eine nebensächliche Eigenschaft desselben ist. Diese Auffassung scheinen Ramon y Cajal und Greeff

[1]) Abhandlungen d. kgl. sächs. Akad. d. Wissensch. Bd. XLIX. S. 199—301.

[2]) 24. Wandervers. d. südwestdeutschen Neurologen u. Irrenärzte. Arch. f. Psychiatrie. Bd. XXXII. S. 656.

[3]) v. Graefe's Arch. f. Ophth. Bd. LX. S. 350 u. 452.

[4]) Graefe-Saemisch, Handb. d. ges. Augenheilk. 1. Aufl.

ebenfalls gehabt zu haben, da sie ihm noch die zweite wichtige Aufgabe zuerteilen, die einzelnen Nervenfasern voneinander zu isolieren. Aber auch gegen diese Anschauung sprechen meines Erachtens gewichtige Gründe, die sich wiederum durch die besonderen anatomischen Verhältnisse des Sehnerven stützen lassen. Einmal findet sich dort das dichteste Gliafasernetz, wo die wenigsten Nervenfasern verlaufen, am Rande der Nervenfaserbündel unterhalb der Septen und am Rande des Nerven (peripherer Gliamantel). Dann muss man doch wohl annehmen, dass, wenn überhaupt eine Isolierung der einzelnen Nervenfasern voneinander nötig ist, sie sich besonders an den Stellen findet, wo die nackten Nervenfasern unmittelbar aneinander gelagert sind. Dort, wo die Nervenfasern noch von einer besonderen Isolierschicht, der Markscheide, umschlossen sind, im Nervenstamm, sehen wir die einzelnen Nervenfasern mit ihren Markscheiden ausgiebig umsponnen und getrennt durch Gliafasern, sobald aber der Sehnerv nach dem Durchtritt durch die Lamina cribrosa seine Markscheiben verliert und in die Netzhaut einstrahlt, tritt diese intensive Verfilzung mit den Gliafasern sehr zurück.

Endlich hat Weigert[1]) noch die Ansicht vertreten, dass der Glia im wesentlichen raumausfüllende Eigenschaften zukommen. Diese Anschauung mag wohl zutreffend sein für manche pathologische Zustände, in denen an die Stelle der zugrunde gegangenen nervösen Substanz später schrumpfendes Gliagewebe getreten ist, sie dürfte aber wohl kaum die physiologische Bedeutung desselben erschöpfen.

Experimentell haben die Frage nach der physiologischen Bedeutung des Gliagewebes — soweit ich die vielfach verstreute Literatur übersehen kann — nur Binswanger und Berger[2]) angegriffen, die — wie bereits kurz erwähnt — Hunden eine Aufschwemmung von Carmin subarachnoideal in den Occipitallappen injizierten. Die Farbstoffpartikelchen wurden nach 43 Stunden in den intraadventitiellen Lymphräumen und in den Gliazellen der oberflächlichen Schicht des Stratum moleculare nachgewiesen. Eine direkte Verbindung zwischen beiden konnte allerdings nicht festgestellt werden. Aus diesen Befunden schliessen sie, dass vor allem diejenigen Gliazellen, welche einen langen, bis an die Hirnoberfläche reichenden Fortsatz haben, Saftbahnsysteme im Sinne Bevan Lewis' repräsentieren.

Aus dieser kurzen Übersicht über die wichtigsten Anschauungen von der physiologischen Bedeutung der Glia geht hervor, dass die-

[1]) Abhandl d. Senkenbergschen Ges. Bd. XVIII. 1. 1895.

[2]) Loc. cit.

jenige die grössere innere Wahrscheinlichkeit für sich beanspruchen darf, die dem gliösen Gewebe innigere Beziehungen zu dem Flüssigkeitsstoffwechsel der nervösen Substanz zuspricht. In erster Linie sind es zwei wichtige anatomische Befunde, welche die objektive Begründung dieser Anschauung darstellen. Einmal die fundamentale Entdeckung Golgis, dass die retikuläre Glia in direktem Kontakt mit den Kapillarwandungen tritt, dann die ebenso bedeutsame Feststellung Helds, dass die eigentliche ektodermale, nervös-gliöse Substanz an allen ihren äusseren und inneren Oberflächen durch eine Grenzhaut von dem mesodermalen, u. a. auch die Blutgefässe führenden Bindegewebe getrennt ist. In diese Membranae limitantes gliae strahlen nun die Gliafasern mit einem im Durchschnitt kegelförmigen Aufsatz ein, ein Befund, der speziell für den Sehnerven durch die schönen Untersuchungen Krückmanns[1]) bestätigt ist. Diese Grenzmembranen müssen nun alle jene Stoffe passieren, die aus den Blutgefässen zur Ernährung des nervösen Gewebes ausgeschieden werden. Da nun die Trennung zwischen dem ektodermalen und mesodermalen Gewebe durch die Grenzmembranen eine vollständige ist, darf wohl mit Recht angenommen werden, dass auch die Abbauprodukte des Stoffwechsels der nervösen Substanz durch sie an irgendwelchen Stellen nach aussen in die grösseren Lymphräume abgeführt werden.

Diese so innige Verbindung der Gliafasern mit den Grenzmembranen an der Peripherie einerseits und das so innige Umspanntsein der einzelnen Nervenfasern durch sie im Innern der Nervenfaserbündel anderseits macht es nun unter diesen Gesichtspunkten von vornherein wahrscheinlich, dass die Gliafasern den Weg darstellen, auf denen überall die Nährstoffe von der Peripherie in das Innere der Bündel hinein befördert werden.

Ich habe bei diesen letzten Auseinandersetzungen den Gewebsaufbau des Sehnerven zugrunde gelegt. Ich muss jedoch betonen, dass die vorher besprochenen physiologischen Beziehungen zwischen gliösem und nervösem Gewebe ausschliesslich die Ganglienzellen betreffen, die aber, wie bekannt, im Sehnerven nur äusserst spärlich vorhanden sind. Zwischen Glia- und Nervenfasern wird von Held ausdrücklich jede nähere anatomische Beziehung geleugnet.

Ich gehe jetzt dazu über, meine Untersuchungen und ihre Resul-

---

[1]) v. Graefe's Arch. f. Ophth. Bd. LX. S. 350 u. 452. — 32. Vers. d. ophth. Ges. Heidelberg 1900. — Klin. Monatsbl. f. Augenheilk. Bd. XLIV. S. 162. 1906.

tate zu schildern, um dann zum Schluss zusammenfassend auf die Folgerungen einzugehen, die sich aus ihnen für unsere Vorstellung von den physiologischen Aufgaben des gliösen Gewebes ergeben.

I. Anatomische Untersuchungen.

Benutzt wurde zunächst ausschliesslich frisches menschliches Material, das angesichts der zahlreichen Enucleationen an einer ophthalmologischen Klinik reichlich zur Verfügung steht. Um ein grösseres Stück zu gewinnen, wurde in den betreffenden Fällen der Sehnerv weiter nach hinten durchschnitten. Gewöhnlich handelte es sich um Augen, in welchen durch irgendwelche intraokulare Erkrankungen ein Teil der Nervenfasern zugrunde gegangen war, wodurch also eine gewisse Verdünnung derselben im Schnitt hervorgerufen war. Angesichts der Fülle der im normalen Nerven dicht aneinander gedrängten Achsencylinder bedeutet dieser Umstand eine wesentliche Erleichterung der Untersuchung. Gleich an dieser Stelle will ich dem Einwand begegnen, dass durch den Schwund der Achsencylinder pathologische Verhältnisse für ihre Beziehungen zu den Gliafasern geschaffen seien, und dass deswegen eine Übertragung der Untersuchungsergebnisse auf physiologische Zustände nicht so ohne weiteres angängig sei. Unter den untersuchten Sehnerven waren auch einige, in denen noch keine Veränderungen eingetreten sein konnten (frische Bulbusverletzungen). Der Befund stimmte in allen Fällen bis in die kleinsten Einzelheiten genau überein. Um auch in dem letzteren Fall die Untersuchung zu erleichtern, habe ich nur die Celloidinschnitte zerquetscht, bzw. zerzupft und die aufgeklebten Paraffinschnitten leicht verrieben. Vielfach gehen die so entstandenen Risse quer durch die Nervenfaserbündel, die angrenzenden Nerven- und Gliafasern sind beträchtlich in ihrem Gefäss gelockert und auseinandergezogen, zum Teil sogar direkt isoliert. Aber auch an vollständigen, nicht mechanisch behandelten Präparaten lassen sich die zu schildernden anatomischen Befunde durch systematische Durchmusterung einwandfrei erkennen. Für die Gliafärbung habe ich sämtliche gebräuchlichen Methoden angewendet (Weigert, Mallory, Alzheimer, Held, Yamagiwa, Moll, Fieandt). Für die Darstellung der feineren und feinsten Gliafasern sind die Methoden von Weigert, Alzheimer und Mallory nicht recht geeignet, da die Färbung vielfach ungenügend ist und bei den beiden ersteren oftmals überhaupt versagt. Besser ist schon die von Held angegebene, wenn ich auch mit ihren Resultaten nicht immer zufrieden war. Die Fieandtsche liefert mir die besten und die gleich-

mässigsten Bilder. Übrigens können die Beziehungen zwischen Glia- und Nervenfasern auch mittels der einfachen Hämatoxylin-Eosinmethode sehr schön dargestellt werden, vorausgesetzt, dass die Paraffinschnitte, die selbstverständlich möglichst dünn sein müssen (5 μ), nach Weigert vorbehandelt und gehärtet werden. Zur Gegenfärbung der Achsencylinder benutzte ich Erythrosin oder die Bielschowskysche Silberimprägnation, die der Färbung vorausgeschickt werden muss.

Durch diese Methoden konnte ich zunächst den Heldschen Befund bestätigen, dass das eigentliche nervöse Gewebe überall da, wo es gegen Bindegewebe angrenzt, durch eine zarte gleichmässige Membran abgeschlossen wird, in welche Gliafasern, aus der Mitte des Nervenfaserbündels heraus, gewöhnlich senkrecht auftreffend, mit einem ungefähr dreieckigen Fuss einstrahlen. Es ergibt sich daraus, dass das mesodermale Gefäss- und Lymphraumsystem (Virchow-Robinsche und Hissche Räume) in keiner direkten Verbindung mit dem Saftlückensystem des ektodermalen, nervös-gliösen Gewebes steht. Dadurch wird es schon von vornherein wahrscheinlich, dass die Grenzmembran neben der Funktion der Isolierung in näheren Beziehungen zu dem Austausch der Nährstoffe steht. Denn wenn wir auch zunächst über den Verbleib der Abbauprodukte der Nervenfaserbündel nichts näheres wissen, das eine ist sicher, dass die Nährstoffe die Grenzmembran passieren müssen. Die trichterförmige Erweiterung des Fussendes der Gliafasern auf den Grenzmembranen unterstreicht noch die funktionellen Beziehungen des gliösen Gewebes zu den Stoffwechselvorgängen im Nerven, zumal im Hinblick auf die Feststellungen Golgis, dass im Gehirn die Gliafasern direkt mit den Kapillaren durch Vermittlung eines breiten Fussstückes (und auch einer Membran. limit.) in Verbindung treten.

Während so nach der einen Seite die Begrenzung des Gliafasersystems anatomisch festgelegt ist, sind wir noch durchaus im Unklaren über die Endigung des andern Teiles innerhalb der Nervenfaserbündel. Endigen die Fasern blind im Nervenparenchym, oder endigen sie in einer Zelle? Die Erörterungen sind noch nicht abgeschlossen, ob sie protoplasmatische Eigenschaften besitzen, oder ob sie als reine Intercellularsubstanz aufzufassen sind. Weigert steht bekanntlich auf dem letzten Standpunkt. Da sich nach der von ihm angegebenen spezifischen Gliafaserfärbung das Protoplasma der Gliazellen nicht färbt, nimmt er an, dass zwischen beiden eine chemische Differenzierung besteht. Die Fasern haben sich von dem Protoplasma funktionell emanzipiert, beide haben nur per continui-

tatem Beziehungen zueinander. Dieser Auffassung Weigerts haben sich Jacoby[1]) und Nissl angeschlossen, während ihr Golgi, Kölliker, Lenhossek, Stroebe, Held, Krückmann widersprechen. Mit Recht sagt meines Erachtens Held: „Eine derartige Restfärbung (nach Weigert) kann wohl den Schluss zulassen, dass jene Fasern etwas besonderes in ihrer Masse bedeuten und auch verschieden vom übrigen Protoplasma sein können, aber nie eine Berechtigung geben, zu entscheiden, dass die einzelnen Gliafasern als echte Intercellularsubstanz auch wirklich ausserhalb des Protoplasmas jener Zellen liegen, da ja von den Zellen selber bei derartigen Präparaten ausser ihrem Kern nichts mehr zu sehen ist.“

Auf Grund meiner anatomischen Untersuchungen möchte ich mich durchaus den Heldschen Anschauungen anschliessen und annehmen, dass die Gliafasern auch rein anatomisch zu einer bestimmten Gattung der Gliazellen in engsten Beziehungen stehen. Funktionell ist dies sicher der Fall und lässt sich auch, wie ich weiter unten ausführlicher zeigen werde, auch experimentell direkt nachweisen.

Das anatomische Verhalten der Gliafasern zu den Zellen ist nun nicht überall das gleiche, zum Teil ziehen die Fasern im Bogen durch das Protoplasma hindurch (eigentliche Weigertsche Fasern); zum Teil nehmen sie direkt ihren Ausgang aus der Zelle. Gewöhnlich sieht man bei den letzteren, dass die sonst nur schwer erkennbare Zellmembran, die das schwach gefärbte (Mallory, Alzheimer) Protoplasma umfasst, an einer sich gewöhnlich konisch zuspitzenden Stelle stark verdickt. An dem spitzen Ende des Conus entwickelt sich dann unmittelbar die dicke rundliche Gliafaser. Nach derartigen Bildern hat es also den Anschein, als wenn einzelne Gliafasern nichts anderes sind, als ein Fortsatz der modifizierten und verdichteten Protoplasmahülle besonderer Gliazellen. Andere Gliafasern entwickeln sich direkt aus dem Protoplasma heraus. Sie sind gewöhnlich viel schwächer gefärbt. Der Übergang ist ein so allmählicher, dass es nicht genau angegeben werden kann, wo die eigentliche Faser aufhört, und das Protoplasma beginnt.

Dieses verschiedene Verhalten der Fasern zu den Zellen steht nun in einem gewissen Zusammenhang mit der verschiedenen Dicke. Schon von Weigert u. a. ist darauf hingewiesen, dass genau so wie bei den Nervenfasern auch bei den Gliafasern die grössten Schwankungen im Dickendurchmesser beobachtet werden können. Allerdings lassen sich diese Unterschiede nicht durch alle spezifischen Färbemethoden mit gleicher Deutlichkeit nachweisen, weil vielfach die

[1]) Klin. Monatsbl. f. Augenheilk. Bd. XLIII. S. 129. 1905.

dünneren gar nicht gefärbt werden. Die Weigertsche Methode färbt nach meinen Erfahrungen besonders gut die Fasern mittlerer Dicke, welche durch das Zellprotoplasma hindurchziehen; während die feinsten und ganz dicken weniger gern den Farbstoff anzunehmen scheinen. Diese Methode scheint mir überhaupt in der Hand verschiedener Untersucher auch verschiedene Resultate zu geben.

Im allgemeinen hat nun der Satz die Gültigkeit einer Regel, dass, je dicker die Gliafasern sind, um so sicherer auch ihr unmittelbarer

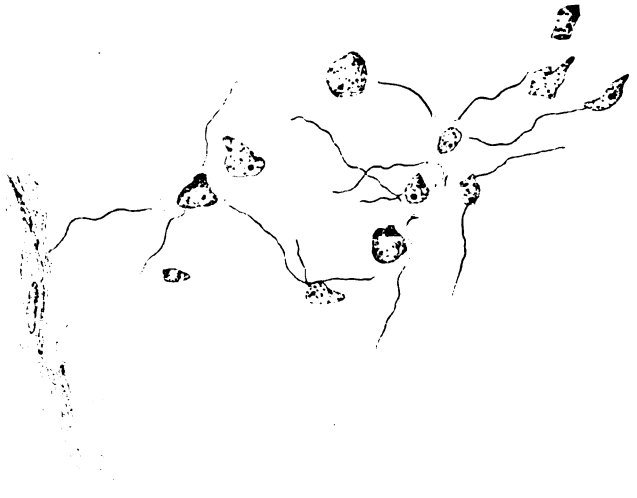

Fig. 1.

Zusammenhang mit dem Protoplasma der Gliazellen nachgewiesen werden kann, während die zarteren mehr durch dasselbe hindurchziehen.

Innerhalb eines Nervenfaserbündels stehen nun auch die einzelnen Gliazellen untereinander durch Fasern in direkter Verbindung, die in den Zellen endigen. Unter günstigen Verhältnissen erkennt man, dass die grössere Anzahl der in einem Nervenbündelquerschnitt vorhandenen Gliazellen auf diese Weise zu einem geschlossenen System zusammengefasst werden, das dann weiter durch Verbindungsfasern mit den Grenzhäuten an die Oberfläche der Nervenbündel, bzw. an die Septen angekuppelt ist, wie Fig. 1 zeigt, in welcher nur diese Fasern und Zellen und ein Septum gezeichnet sind.

Daneben besteht ein zweites typisches Verhalten der Gliazellen und -fasern. Gewöhnlich im Zentrum oder nahe dem Zentrum des Faserbündels liegt eine grössere, dunkel gefärbte Gliazelle mit deutlichem, protoplasmatischen Hofe, aus dem zahlreiche dicke Fasern austreten,

die der Peripherie zustreben und hier in die Membrana limitans einmünden. Andere Fasern dieser Zelle vermitteln die Verbindungen mit andern Gliazellen oder ziehen durch Lücken in dem Septengerüst hinüber in benachbarte Nervenfaserbündel, wo sie sich verlieren. (Vgl. Fig. 2.)

Die von dieser zweckmässig als Hauptzelle zu bezeichnenden zentralen Gliazelle ausgehenden Fasern werden nun, je weiter sie sich der Peripherie nähern, immer dünner. Dieses scheint dadurch hervorge-

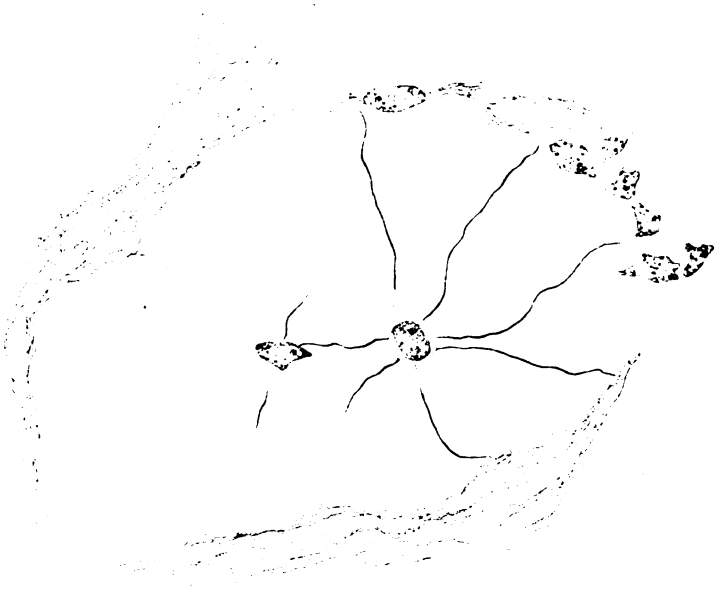

Fig. 2.

rufen, dass sich kontinuierlich feinste Fäserchen von der Stammfaser abtrennen und seitlich ins Gewebe eintreten. Bekanntlich leugnet Weigert eine Teilung der Gliafasern, und auch Held teilt im Prinzip diese Auffassung. Letzterer hat aber ähnliche Beobachtungen gemacht, wie sie eben geschildert wurden. Er erklärt dieses Dünnerwerden der Fasern ebenfalls durch Abzweigungen dünnerer Fasern aus dickeren, nur lässt er die letzteren zusammengesetzt sein aus zahlreichen zu einem Kabel vereinigten Fasern, die sich allmählich aufbündeln. Im Prinzip scheint mir zwischen den beiden Auffassungen einer wirklichen dichotomischen Teilung und einer Auffaserung ein wesentlicher Unterschied nicht zu bestehen. Von prinzipieller Wichtigkeit erscheint mir aber die Tatsache an sich, dass von einer scheinbar homogenen Gliafaser kleinere

Fäserchen sich abzweigen, wodurch es bewirkt wird, dass eine derartige Faser in der Nähe der Zelle am dicksten erscheint und mit zunehmender Entfernung immer dünner wird.

Je dicker im allgemeinen die Fasern sind, um so geradliniger ist, wie gesagt, ihr Verlauf, und um so länger ist auch die Strecke, über die man sie mit oder ohne Benutzung der Mikrometerschraube verfolgen kann. Je feiner die Faser, um so gewundener verlaufen sie, so dass von ihnen häufig nur ein kleinerer Teil ihrer Verlaufsstrecke verfolgt werden kann. Die letzteren stellen nun das eigentliche Gespinst dar, in welches die Nervenfasern eingebettet sind, und vermitteln, wie wir gleich sehen werden, die Verbindung zwischen dem eigentlichen nervösen und dem gliösen Gewebe.

Durch diese Beobachtungen ist es also erwiesen, dass ein Teil der Gliafasern zusammen mit einem Teil der Gliakerne ein zusammengehöriges System bilden, dass einmal direkt angeschlossen ist an die Grenzhäute und das zweitens durch abzweigende dünne Fasern mit dem übrigen Parenchym in Verbindung tritt.

Wo endigen nun diese abzweigenden, in das Nervenparenchym einstrahlenden feinen Fasern? Auch diese Frage lässt sich auf Grund der geschilderten Untersuchungsmethodik rein anatomisch beantworten: Die Fäserchen treten in direkten Kontakt mit den Achsenzylindern.

Am deutlichsten kann man an den dicken Nervenfasern erkennen, wie feinste Gliafasern, bzw. Fädchen die Markscheide durchbohren und in einem spitzen Winkel oder senkrecht an den Achsenzylinder herantreten und mit ihm verschmelzen. Manchmal zeigt sich, dass ein solches Fädchen sich in einem Bogen der Nervenfaser nähert und eine Strecke, in langsam sich verringerndem Abstand neben ihm herlaufend, erst allmählich in ihm verschwindet. Der Übergang von Gliafaser in Achsenzylinder erfolgt, soweit es sich mit unseren heutigen optischen Hilfsmitteln erkennen lässt, ohne dass sich an dem Umfang der einen oder des andern etwas ändert. Nur an einzelnen dickeren Achsenzylindern zeigt sich an der Stelle der Anlagerung der Gliafaser eine kammartige Erhebung. Insbesondere scheinen trichterförmige Verdickungen zu fehlen, die in ähnlicher Weise die Verbindung vermitteln wie zwischen Membran. limitant. und Gliafasern. Wie weit die Verbindung beider Elemente geht, ob sich die Gliafädchen noch weiter auffasern und sich mit diesen Fäserchen in dem Axostroma der Nervenfaser ausbreiten, muss ebenfalls dahingestellt bleiben.

Der Nachweis derartiger Verknüpfungen zwischen Gliafasern und Achsenzylindern gelingt besonders gut, wenn man den Schnitt nach der Färbung unter dem Deckgläschen zerquetscht hat und diejenigen Stellen genauer untersucht, an denen ein Riss gerade durch die Mitte eines Nervenfaserbündels hindurchgeht. Hier sieht man dann vielfach Achsenzylinder mit anhaftendem kürzeren oder längeren Gliafädchen isoliert. In dem gefärbten Schnitt eines normalen Sehnerven erfordert die Feststellung dieser Verknüpfungen grössere Geduld. Diese erfolgen nur immer in grösseren Abständen hintereinander in dem Längsverlauf des Nerven, so dass sie in dem Querschnitt eines Nervenfaserbündels immer nur vereinzelt sich finden. Da gilt es denn, systematisch unter ausgiebiger Benutzung der Mikrometerschraube die einzelnen Nervenfasern zu untersuchen; bei einiger Übung macht auch hier der Nachweis dieser Verbindung der Gliafädchen keine Schwierigkeiten. Als Vergrösserung habe ich im allgemeinen das Zeisssche Kompens. Okular 6 bei Ölimmersion 2 mm n. A. 1,3. benutzt. Nur selten braucht man stärkere Systeme, während schwächere versagen, da die verbindenden Gliafädchen nicht nur nicht sehr zart sind, sondern sich ausserdem nur schwach mit den verschiedenen Färbemitteln imprägnieren lassen, besonders in ihrer Verlaufsstrecke innerhalb des Markmantels der Nervenfasern.

Die Länge der verbindenden Fäserchen ist nun überall eine verschiedene. An den Quetschpräparaten, an denen Nervenfasern mit zugehörigen Gliafädchen aus dem Nervenfaserbündel herausgerissen sind, zeigt sich, dass sie unter Umständen eine recht beträchtliche sein kann. Andererseits erkennt man aber auch, dass stellenweise die Abzweigung des verbindenden Gliafädchens von einer dickeren Gliafaser in unmittelbarer Nähe der betreffenden Nervenfaser erfolgt.

Aus diesen anatomischen Untersuchungen ergibt sich also, dass das Gliafasersystem einmal angeschlossen ist an die Grenzmembranen, durch welche die Nährstoffe in das Innere des Nervenfaserbündels eintreten müssen, zweitens durch Auffaserung der grösseren Fasern an den funktionell wichtigsten Teil der Nerven — die Achsenzylinder. Eine weitere Verbindung der Fasern besteht mit einer bestimmten Gruppe der Gliazellen, durch welche die Gliafasern zu einem System zusammengeschlossen werden.

II. Injektionsversuche mit Berlinerblau an menschlichen Sehnerven.

Die oben angeführten anatomischen Befunde finden nun eine weitgehende Bestätigung durch die Ergebnisse der Injektionsversuche

in menschliche Sehnerven. Auf die Methode werde ich in einer demnächst in dieser Zeitschrift erscheinenden Arbeit über die parenchymatöse Saftströmung im Sehnerven genauer eingehen. Für die jetzigen Zwecke möge die Angabe genügen, dass es mir gelungen ist, durch Injektion mit Berlinerblaulösung die in den einzelnen Nervenfaserbündeln vorhandenen Saftspalten zu injizieren. Der Farbstoff füllt zunächst in dickerer Schicht die unterhalb der Pialscheide gelegenen Maschenräume und umschliesst ebenso unterhalb der Septen ringförmig die einzelnen Nervenfaserbündel. Von hier aus ziehen dann strahlenförmig feinste blaugefärbte Striche in das Innere, in Form eines engmaschigen Netzes.

Für die genauere mikroskopische Untersuchung der möglichst dünnen Paraffinschnitte eignet sich am besten und einfachsten eine Kontrastfärbung mit Erythrosin, durch welche die Achsenzylinder intensiv, die Gliafasern weniger intensiv rot gefärbt werden. Nimmt man nun Schnitte, die am weitesten entfernt gelegen sind von der Stelle der Injektion, dann erkennt man bei Benutzung starker Vergrösserungen, dass nur einzelne blaue Stränge in dem von roten Punkten durchsetzten gliösen Maschenwerk vorhanden sind. Die Berlinerblaulösung ist hier streng gebunden an die Gliafaser, und zwar sind es immer die dickeren, geradlinig verlaufenden, die den ganzen oder den grösseren Teil des Querschnitts des Nervenfaserbündels durchziehen. Daneben zeigt sich, dass auch einzelne der sonst rotgefärbten Gliakerne von einem blauen Mantel umhüllt sind, durch den die rote Farbe des Kernes leicht hindurchscheint. Die Farbe wird hauptsächlich aufgespeichert in der Kernmembran. Ausserdem erkennt man, dass auch einige Achsenzylinder auf ihrem Querschnitt von einem schmalen blauen Ring fest umschlossen sind, der jedoch für gewöhnlich an diesen peripheren Stellen der Injektion keine Verbindung mit der Umgebung besitzt. Vielfach ist nun dieser blaue Kreis nicht vollständig geschlossen; die Farblösung umfasst beinahe genau in der Form eines Halbkreises die eine Hälfte der Circumferenz, während die andere nicht injiziert ist. Selten ist auch der ganze Querschnitt des Achsenzylinders blaurötlich gefärbt, ohne dass der Farbstoff in die Umgebung übergetreten ist. Wohl ein Beweis dafür, dass das Berlinerblau sich in dem Axostroma ausgebreitet hat.

Nimmt man dann Schnitte, die etwas näher der Injektionsstelle gelegen sind, so zeigen auch die feineren Gliafasern eine Blaufärbung. Hier lässt sich nun mit absoluter Sicherheit nachweisen, dass die kreis-, bzw. halbkreisförmige blaue Umfas-

sung des Achsenzylinders die direkte Fortsetzung einer längeren oder kürzeren blaugefärbten dünneren Gliafaser ist. Gliafaser und Achsenzylinder stehen also in engstem anatomischen Kontakt (Taf. I).

Auch über die Beziehungen zwischen den Gliazellen und den Gliafasern, gibt uns die Injektionsmethode genauere Aufklärung. Es zeigen sich nämlich — worauf bereits hingewiesen ist — an den peripherstenvon der Injektionsflüssigkeit noch eben ergriffenen Nervenfaserbündeln (sowohl der Circumferenz wie der Länge des Nerven nach gerechnet) einzelne Gliakerne im Querschnitte des Bündels blaurötlich gefärbt, während die Umgebung, abgesehen von einigen blaugefärbten Fasern frei von Berlinerblau geblieben ist. Einzelne dieser Kerne besitzen nun aber auch in ihrer unmittelbaren Umgebung einen nach aussen zu scharf begrenzten, leicht bläulich und stärker rot gefärbten Hof, der dem Protoplasmaleib entspricht. Dieser Hof zeigt nun stellenweise eine konische Zuspitzung unter gleichzeitiger Verstärkung der Blaufärbung seiner Randschichten. Aus der Spitze setzt sich dann einegröbere blaugefärbte Gliafaser hervor, die schon bei oberflächlicher Betrachtung den Eindruck macht, als wäre sie die direkte Fortsetzung der konfluierten, stärker blaugefärbten Randzonen der konischen Protoplasmaspitze. Die Übereinstimmung mit den oben geschilderten anatomischen Befunden ist eine absolute. Auch hier ist nicht mit Sicherheit der Punkt zu bestimmen, wo die Gliafaser anfängt, und der Zelleib der Gliazelle aufhört. Vielmehr macht das ganze Verhalten den Eindruck, dass diese Gliafasern und Gliazellen eine anatomische Einheit sind.

Andererseits sind auch in diesen Injektionspräparaten vorwiegend die dickeren, mit einer Zelle in Verbindung stehenden Fasern blau gefärbt, die dann auch mit der Membrana limitans ausserhalb der Septen in Verbindung treten. Die letztere ist in den stärker injizierten Nervenfaserbündeln gewöhnlich von einer etwas dickeren Farbstoffschicht überlagert, so dass sie selbst nicht zu erkennen ist. In einem Präparat war jedoch an einer Stelle das Nervenfaserbündel von dem Septum abgelöst. Den so gebildeten Hohlraum durchziehen zahlreiche, blaugefärbte Gliafasern, die die Verbindung zwischen dem Septum und dem Nervenparenchym aufrecht erhalten. Die Membrana limitans gliae ist hier als ein feiner blauer, den rot gefärbten Bindegewebsfasern des Septums direkt aufgelagerter Strich zu erkennen, in den mehrere Gliafasern mit der typischen trichterförmigen Verdickung unmittelbar übergehen.

Ein Übertritt der Injektionsmasse durch die Membranae limitantes in das Septengewebe findet nicht statt.

Als Besonderheit, die sich in den anatomischen Präparaten nicht mit der gleichen Deutlichkeit nachweisen liess, ist schliesslich noch zu erwähnen, dass mehrfach auch die Peripherie der Markscheiden im Querschnitt durch einen Farbring umschlossen wird, der mit einer blaugefärbten, gewöhnlich dickeren Gliafaser in Verbindung steht.

III. Injektionsversuche mit einer Tuscheaufschwemmung in lebende Hundesehnerven.

In vier Fällen habe ich bei Hunden nach Freilegung der Orbita nahe am Bulbus eine Verreibung von chinesischer Tusche in steriler schwacher Borsäurelösung in den Sehnerven eingespritzt. Um von vornherein den Injektionsdruck möglichst gering zu machen, habe ich auch hier Kanülen für die Pravazspritze benutzt, deren Öffnungslänge grösser war als der an sich ja ziemlich dünne Hundesehnerv. Mein Bestreben war in erster Linie darauf gerichtet, ein umschriebenes Depot der Tuscheaufschwemmung im Nerven anzulegen und dann nach längerer Zeit (6—8 Stunden) nachzusehen, was daraus geworden war. Es wurden deswegen immer nur einige Tropfen injiziert, deren grösste Menge nach Anlage des Versuchs in die Umgebung und nicht in den Sehnerven selbst eingespritzt war. Es gelingt leicht, unter Leitung des den Bulbus und Sehnerven zugleich fixierenden kleinen Fingers die Kanüle an den Sehnerven heranzuführen. Die besten Resultate ergaben mir nun jene Fälle, in welchen die Kanülenspitze nur etwa bis zur Hälfte des Durchmessers des Optikus eingeführt war. Die Haut wurde nach der Injektion vernäht, der ganze Kopf verbunden; 6—8 Stunden später wurde dann der Hund getötet, die Sehnerven kurze Zeit in Formalin gehärtet und dann in Serien am Gefriermikrotom geschnitten. Die Schnitte wurden teils ungefärbt, teils mittels der oben genannten Methoden gefärbt untersucht. Schon makroskopisch zeigte es sich an einer dunkleren Verfärbung der einzelnen Schnitte, dass die Tuschekörnchen weit zum Teil 0,5 cm von der Stelle der Injektion zentralwärts im Sehnerven gewandert waren. Bei der mikroskopischen Durchmusterung der einzelnen Schnitthöhen konnte man die Wanderung noch bedeutend weiter bis vor das Foramen optici verfolgen.

Über die Beziehungen, die sich bei dieser Tuschewanderung zu den grösseren Lymphbahnen innerhalb des in dem Sehnerven eingelagerten, bzw. ihn umgebenden mesodermalen Gewebes ergeben, werde ich in

der bereits erwähnten Arbeit über die parenchymatöse Saftströmung im Sehnerven genauer eingehen und mich hier daher auf die Schilderung der Tuschewanderung innerhalb der Nervenfaserbündel beschränken.

Wenn schon die Geringfügigkeit des angewandten Injektionsdruckes und die minimale Menge der in den Sehnerven selbst eingedrungenen Flüssigkeit den Einwand entkräftet, dass diese Tuschewanderung nichts als ein mechanisches Kunstprodukt sei, und dass sie mit physiologischen Vorgängen nichts zu tun habe, so verliert dieser überhaupt jede Berechtigung, wenn wir für die Untersuchung und Beurteilung die in weiter Entfernung von der Injektionsstelle gelegenen Schnitte benutzen, in denen wir auch mit stärkerer Vergrösserung nicht die geringsten Gewebsschädigungen nachweisen können. Hier gibt es nur eine einzige Erklärungsmöglichkeit und zwar die, dass die Tuschekörnchen durch einen im Nerven erfolgenden parenchymatösen Flüssigkeitsstrom von der Stelle fortbewegt sind. Nur auf diese Präparate beziehe ich mich in den folgenden Auseinandersetzungen.

In ihnen finden sich nun die Tuschekörnchen vereinzelt oder in Kettenform aneinandergereiht fest in die Gewebssubstanz eingefügt, zum Teil sieht man sie — gewöhnlich in grösserer Menge — den Gliazellkernen aufgelagert, bzw. von ihnen aufgenommen. Die frei im Gewebe liegenden Körnchen sind immer in durchaus gesetzmässiger Weise angeschlossen an eine Gliafaser. Besonders deutlich wird diese innere Abhängigkeit der Fortbewegung der Tuschekörnchen von den Gliafasern an den Stellen, an welchen die Körnchen entlang den letzteren perlschnurartig angeordnet sind. Niemals finden sie sich, abgesehen von den Kernen, in freien Häufchen beisammen. Vielfach sieht man dann auch derartige perlschnurartig mit Körnchen besetzte Gliafasern unmittelbar in einer mit Tusche angefüllten Gliazelle verschwinden, wodurch unmittelbar der Eindruck hervorgerufen wird, dass der Transport der Tusche durch Vermittlung der Fasern in die Zelle erfolgt ist. Auch hierdurch wird der physiologische Zusammenhang zwischen diesen Gliafasern und Gliakernen eindeutig erwiesen, beide sind im physiologischen Sinne wenigstens eine Einheit. Siehe Fig. 3.

Auf der andern Seite treten derartige mit Tuschepartikelchen besetzte Gliafasern auch mit Nervenfasern in eine direkte Verbindung, siehe Figur 3. Eine solche Faser endigt gewöhnlich mit einer kreisförmigen Perlschnur von Körnchen, die unmittelbar die Markscheide eines Nerven umfasst. Demgegenüber zeigt sich im Gegensatz zu den rein anatomisch und mittels der Injektionsmethode gewonnenen Befunden nur ganz vereinzelt ein Eindringen der Körnchen in die Markscheiden

und eine direkte Anlagerung an die Achsencylinder. Wenn man diese Differenz nicht zurückführen will auf ein eventuell unterschiedliches Verhalten der feinsten, die Kommunikation zwischen Gliafasersystem und Achsencylindern besorgenden Fäserchen beim Menschen und beim Hunde, so kann man zu einer Erklärung ungezwungen das räumliche Missverhältnis zwischen diesen feinen Gliafädchen und den doch immerhin gröberen Tuschepartikelchen annehmen. Die Öffnung, durch welche die

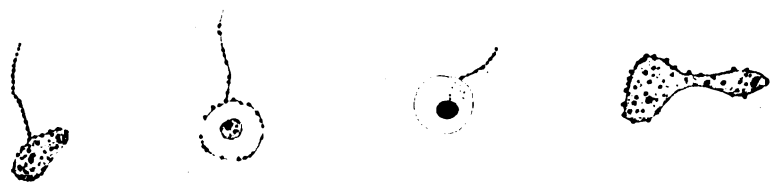

Fig. 3.

ersteren in die Markscheide hineintreten, ist so klein, dass die Tuschekörnchen nicht hindurchkommen können. Sie breiten sich darum in der Circumferenz der Markscheiden aus. Dafür scheint auch der Umstand zu sprechen, dass in den wenigen Fällen, in welchen die Körnchen tatsächlich in das Innere der Nervenfasern eingedrungen sind, es immer nur die feinsten waren.

Eine weitere Gesetzmässigkeit, die ebenfalls durchaus übereinstimmt mit den durch Injektion von Berlinerblau gewonnenen Befunden, besteht darin, dass sich die Tuschekörnchen immer auf und niemals innerhalb der Gliafasern finden. Auf die Bedeutung gerade dieses Verhaltens, das in den anatomischen Befunden der Protoplasmawanderung entlang den Gliafasern (Ranvier, Storch, Stroebe, Held) weitgehende Analogie findet, und das auch mit den Krückmannschen Befunden über Pigmentierung der Fasern im innigsten Zusammenhang steht, muss ich später noch genauer zurückkommen.

Die Tuschepartikelchen lagern sich ebenfalls in perlschnurartiger Anordnung vielfach auch den gliösen Grenzmembranen an, ohne diese jedoch zu durchwandern und in die Lücken des septalen Gewebes überzutreten. Vielfach gehen von hier aus auch perlschnurartig besetzte Gliafasern direkt in das Innere der Nervenfaserbündel hinein. Auf das Verhalten der Gliakerne gehe ich im nächsten Absatz genauer ein.

Diese vitalen Experimente zwingen uns zu der Schlussfolgerung, dass im Sehnerven eine Flüssigkeitsbewegung — parenchymatöse Saftströmung — besteht, welche vom Bulbus zentralwärts ge-

richtet und durchaus an das Gliafasersystem gebunden ist, an dem entlang sich die Flüssigkeit sowohl in der Längsrichtung wie im Querschnitt der einzelnen Nervenfaserbündel ausbreitet. Die Gliafasern vermitteln ausserdem die Verbindung des parenchymatösen Saftstroms mit den Gliazellen und den Nervenfasern einerseits und dem das Quellgebiet der Nährstoffe deckenden gliösen Grenzhäuten andererseits. Über die Schnelligkeit der Flüssigkeitsbewegung kann naturgemäss durch Injektion mit den relativ plumpen und schweren Tuschekörnchen keine Aufklärung gewonnen werden.

Alles in allem besteht also eine weitgehende Übereinstimmung zwischem den Ergebnissen der genannten drei verschiedenen Untersuchungsmethoden. Alle drei weisen mit Entschiedenheit darauf hin, dass das Gliafasersystem in physiologischer Hinsicht nichts anderes ist als die Lymphbahn der nervösen Substanz.

Ich komme jetzt zurück auf die bereits erwähnten beiden Beobachtungen, welche mit unsern Feststellungen in innigster Verbindung stehen und sie daher zu stützen vermögen. Ranvier, Storch, Stroebe, Held haben gefunden, dass die sonst meist nackten Gliafasern plötzlich über eine kurze Strecke eine protoplasmatische Umhüllung zeigen, die treffend als manchettenartige Umkleidung gekennzeichnet ist. Diese Protoplasmainseln, welche nach beiden Seiten keine direkte protoplasmatische Verbindung mit Gliazellen besitzen, kann man sich doch wohl nur entstanden denken durch eine Fortbewegung, bzw. Wanderung aus dem Protoplasmaleib einer Zelle entlang einer aus ihr hervorgehenden Faser. Unter diesen Gesichtspunkten würde dieser anatomische Befund ebenso wie die experimentelle Feststellung der Wanderung der Tuschekörnchen auf Bewegungsvorgänge hinweisen, die sich entlang den Gliafasern im Nervengewebe vollziehen. Es darf jedoch nicht verschwiegen werden, dass zur Erklärung der Entstehung der Protoplasmainseln noch eine zweite Möglichkeit zur Verfügung steht, nämlich die, dass sie gar nicht aus dem Gliazellprotoplasma, sondern als eine lokale Ausschwitzung direkt aus den Gliafaserstämmen als Reaktion auf irgendeinen Reiz hervorgegangen sind. Aber auch diese Erklärung bringt die Gliafaser in die innigsten Beziehungen zu den vitalen Stoffwechselvorgängen in der eigentlichen nervösen Substanz, deren physiologisch-chemische Umsetzung allein einen derartigen Reiz auszuüben vermag.

Die zweite interessante Beobachtung stammt von Krückmann (loc. cit.) über eine Pigmentierung der Netzhautglia, die „allerdings

nur nach vorausgegangener transitorischer oder dauernder Schädigung von Sehzellen, Nervenzellen und Nervenfasern zustande kommt". Die Pigment-(Fuscin-) körnchen fanden sich in den nach Held gefärbten Schnitten sowohl im Protoplasmaleib sicherer Gliazellen, wie an den Müllerschen Stützfasern und den gewöhnlichen Gliafasern. Eine direkte Verbindung pigmentbesetzter Zellen und Fasern war allerdings nicht nachzuweisen. Und doch kann das Pigment nur durch Vermittlung der Fasern in die Zellen hinein gelangt sein, da es, wie die Zeichnungen deutlich ergeben, fixe Gliazellen waren, die mit ihren langen Fortsätzen nach allen Seiten fest im Gewebe verankert erscheinen. Eine Phagocytose im engeren Sinne wie bei den wandernden Leukocyten erscheint dadurch ausgeschlossen. Auch diese Befunde sprechen also dafür, das sich der parenchymatöse Saftstrom entlang den Gliafasern im nervösen Gewebe vollzieht.

IV. Gliazellen.

Die besprochenen anatomischen und experimentellen Untersuchungen bieten uns nun auch Aufschlüsse über die Beziehungen der Gliazellen zu dem „geschlossenen" Gliafasersystem und seine funktionellen Aufgaben. Durch unsere Untersuchungen erscheint es erwiesen, dass in anatomischer und funktioneller Hinsicht zwischen bestimmten Gliazellen und Fasern keine Trennung besteht, dass es sich bei ihnen vielmehr um ein einheitliches Gewebe handelt. Daran ändert auch die Weigertsche Entdeckung von der chemischen Differenzierung des Zellprotoplasmas und der Fasern nichts. Vielmehr weisen gerade die nach seiner Methode gewonnenen Präparate — wie auch seine eigenen Abbildungen ergeben — auf die innigsten Beziehungen zwischen beiden hin. Von allen Seiten ziehen die Fasern in grosser Zahl auf die Zelle zu, durchlaufen entweder geradlinig das Protoplasma oder biegen in leichtem oder starkem Bogen hufeisenförmig nach der Seite um. Auf diese Weise entsteht in der unmittelbaren Umgebung des Zellkernes ein äusserst dichtes Maschenwerk sich verfilzender Gliafasern, der mit zunehmender Entfernung vom Kern immer dünner wird. So deutet diese Konzentration einer besonderen Art der Gliafasern im Protoplasma der Gliazelle ebenso einwandfrei auf die innigsten funktionellen Beziehungen zwischen beiden, wie unsere experimentellen Befunde von der Zuführung der Injektionsmasse zu den Gliakernen durch Vermittlung der Fasern.

Aus den letzteren geht nun hervor, dass nicht alle in einem Nervenbündelquerschnitt befindlichen Gliakerne und -fasern durch Berlinerblau,

bzw. Tuschekörnchen überlagert werden. Einige bleiben vollkommen frei, trotzdem in ihrer unmittelbaren Nachbarschaft Injektionsstoff angehäuft und auch die benachbarten Elemente damit angehäuft sind.

Vielleicht erklärt sich dieser Befund durch die Annahme, dass zwischen den einzelnen Gliazellen und -fasern in funktioneller Hinsicht Unterschiede bestehen. Worauf diese beruhen, lässt sich zurzeit noch nicht entscheiden. Jedenfalls zeigen auch gewöhnliche mikroskopische Präparate, dass die einzelnen Gliazellen und -fasern auf Farbstoffe verschieden reagieren. Untersucht man zum Beispiel einen solchen nach der Weigertschen Eisenhämatoxylinmethode gefärbten Schnitt, dann fällt sofort auf, dass der eine Teil der Zellen schwach gelblich, der andere tief dunkel gefärbt ist. Im allgemeinen besteht nun der erstere aus grösseren Zellkernen, die durchsichtig erscheinen, meist eine stark lichtbrechende Kernmembran und neben einem oder einzelnen grösseren dunkelgefärbten zahlreiche kleinere Kernkörperchen besitzen. Diese Zellen liegen gewöhnlich zu mehreren in Reihen, namentlich an Stellen, an denen dichtere Gliafaserzüge in das Innere der Nervenfaserbündel eindringen, oder an denen ein solches an Stelle eines bindegewebigen Septums zwei benachbarte Bündel trennt. Ausserdem sieht man sie — und dann gewöhnlich vereinzelt — auch im Innern der Nervenfaserbündel. Im allgemeinen herrscht hier die zweite Gruppe vor: dunkelgefärbter, meist etwas kleiner Kern mit zahlreichen Nucleolen. Ein bedeutsamer Unterschied, der aber ebenfalls nicht als absolute Regel Gültigkeit hat, scheint mir darin zu liegen, dass die Kerne der ersten Gruppe vielfach von einem deutlichen, schwach gelblich gefärbten Protoplasmaleib umgeben sind, aus dem direkt dickere Faserfortsätze nach allen Richtungen hin ausstrahlen. Da sind vor allem diejenigen Zellen, die ich oben als Hauptzellen bezeichnet habe (siehe Fig. 2), und welche die Verbindung mit den peripheren Grenzmembranen herzustellen haben. Vielfach ist die leichte Halbfärbung um den Kern aber auch bedingt durch das Convolut der feineren, durch die Zelle hindurchziehenden Gliafasern. Derartige Zellen bilden die Zellreihen.

Zwischen diesen beiden extremen Zellgruppen gibt es nun vielfach Übergangsformen, die darauf hinweisen, dass es sich bei beiden im Grunde doch um eine anatomische Einheit handelt, die sich nur in funktioneller Hinsicht voneinander unterscheiden.

Aus diesen anatomischen Untersuchungen scheint mir hervorzugehen, dass im wesentlichen die vorhandenen oder fehlenden Verbindungen (per contiguitatem sowohl wie per continuitatem) mit dem Gliafasersystem für die funktionelle Differenzierung in Betracht

kommen. Es muss dahingestellt bleiben, ob diese auch für die oben angedeuteten Unterschiede in bezug auf das Aufnehmen, bzw. Nichtaufnehmen von Tuschekörnchen Bedeutung haben.

Weitere Aufklärung über die Lebensweise und Funktion der Gliazellen geben uns diejenigen Fälle, in denen sich eine schnell fortschreitende Degeneration der Sehnervenfasern vollzieht. Hier sehen wir nebeneinander energische Proliferation und ausgesprochene Zerfallsprozesse an den Zellen. Schon bei schwächerer Vergrösserung ist der vermehrte Zellreichtum auffallend. Bei stärkerer Vergrösserung zeigt es sich nun, dass Hand in Hand mit der absoluten Vermehrung der Gliazellen eine grosse Mannigfaltigkeit in ihren äusseren Umrissen eintritt. Neben den gewöhnlichen, kreisrunden, bzw. ovalen Kernen sieht man zahlreiche Zellen mit unregelmässigen Fortsätzen und Ein-

Fig. 4.

kerbungen, die unmittelbar zum Vergleich mit amöboiden Zellen herausfordern, und zwar nicht nur im Hinblick auf die lokomotorische Fähigkeit, sondern auch in bezug auf die dieser Zellgattung entsprechende Art der Fortpflanzung durch amitotische Teilung. Wenn wir, wie es in Fig. 4 getan ist, die einzelnen vorkommenden Formen nach diesen Gesichtspunkten in eine systematische Reihenfolge bringen, so zeigt die zweite Reihe, wie sich der Gliakern aus seinem rundlichen, bzw. ovalen Gleichgewichtszustand zu einem Ortswechsel zunächst durch eine Zuspitzung an seinem einen Ende, bzw. durch eine leichte Ausstülpung anschickt, wie dann der eine oder mehrere Fortsätze grösser werden, und die äussere Form keine Ähnlichkeit mit einer ruhenden Gliazelle mehr aufweist. Stellen sich der Fortwanderung Hindernisse entgegen (fixe Gliazellen usw.), dann erkennt man deutlich, wie sich die Wanderzellen in ihrer äusseren Form ihnen anpassen. In der ersten Reihe finden wir dann alle Stadien, die bei der amitotischen Zweiteilung durchlaufen werden.

Diese Beobachtungen zeigen also, dass nicht alle Gliazellen lokostabil sind, sondern dass einige von ihnen die Eigenschaften besitzen, auf irgend einen Reiz hin das Nervengewebe zu durchwandern. Also auch in bezug auf die Fähigkeit, amöboide Bewegungen auszuführen, scheiden sich die Gliazellen in zwei Gattungen. Durchmustert man nun die Septen, so erkennt man, dass auch in ihnen hier und da, besonders in der Umgebung der Gefässe typische Wandergliazellen liegen. Diese müssen also auf irgend eine Weise die gliöse Grenzhaut zwischen Nervenfaserbündeln und Septen durchbohrt haben. Wie man sich diese Durchwanderung der Grenzmembran vorzustellen hat, muss zunächst in suspenso gelassen werden. Nach unserer jetzigen

Fig. 5.

Kenntnis fehlt jede Lückenbildung in ihr. Die wandernde Gliazelle muss sich also auf irgend eine Weise aktiv einen Weg bahnen, vielleicht nach Art der Leukocyten durch Ausscheidung bestimmter Stoffe, die eine umschriebene Verdauung der Membran hervorrufen.

Da, wie gesagt, die Wandergliazellen zugleich phagocytäre Eigenschaften besitzen, sind auch die in den Septen sich vorfindenden Zellen mit Abbau- bzw. Zerfallsprodukten beladen. In einem Präparat aus einem mit Tusche injizierten Hundenerven ist an einer Stelle eine Wandergliazelle gerade in dem Moment der Durchwanderung durch die Grenzmembran fixiert (vgl. Fig. 5): Der Zellkern ist langgestreckt und dabei leicht gebogen. Der innerhalb des Septums gelegene Teil ist an seinem Ende kugelig verdickt. Die Kernmembran ist bemerkenswerterweise innerhalb des Septums viel deutlicher zu sehen als ausserhalb. Der Zellkern ist überlagert von Tuschekörnchen.

Innerhalb der Septen treten die Wandergliazellen in innige Beziehungen zu den Gefässen. In der nebenstehenden, von einem menschlichen Sehnerven stammenden Abbildung (Fig. 6) hat sich eine langgestreckte Gliazelle, die zahlreiche Kernkörperchen enthält, direkt in den perivaskulären Lymphraum eines kleinen intraseptalen Gefässes hinein geschoben und umgreift in ihm die halbe Circumferenz desselben. In dem Gefäss sieht man einige durch zarte Fädchen zusammengehaltene Körnchen, die den Eindruck erwecken, als wären sie aus dem Zellkern ausgeschieden (Nucleolen?).

Damit erscheint es erwiesen, dass bestimmte Gliazellen amöboide und phagocytäre Eigenschaften besitzen, bzw. gegebenfalls erlangen

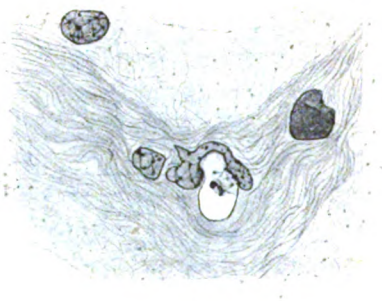

Fig. 6.

können. Sie nehmen Fremdkörper im Gewebe (Zerfalls-Stoffwechselprodukte) in sich auf und elimieren sie auf dem kürzesten Wege in die septalen Blutgefässe.

Von grundlegender Bedeutung ist dann weiter der Unterschied in der Gewebsreaktion des Zwischenscheidenraumes und des Nerven selbst auf die Tuscheinjektion. Der erstere war, so weit die Tusche überhaupt gedrungen war, prall angefüllt mit Leukocyten, die fast sämtlich Tuschekörnchen in sich aufgenommen hatten. Im Nervenparenchym selbst fand sich dagegen kein einziger Leukocyt. Hier besorgen die Entfernung der Tuschekörnchen allein Gliazellen. Es geht also daraus hervor, dass bestimmte Gliazellen funktionell dieselbe Stellung und Bedeutung im ektodermal-nervösen Gewebe inne haben, wie die Leukocyten im meso- bzw. entodermalen Gewebe. Beide stehen u. a. im Dienst der inneren Gewebsreinigung. Neben den

Proliferationsvorgängen an den Gliazellen laufen auch solche der regressiven Metamorphose einher. Die Nucleolen werden randständig, verschwinden, die Färbbarkeit des Kernstromas nimmt ab, die Kernmembran wird unsichtbar, es bilden sich Vacuolen im Stroma, der Kern zerfällt in mehrere Bröckel, die schliesslich nur noch als leichte Schatten im Gewebe zu erkennen sind.

Dass Gliazellen phagocytäre Eigenschaften besitzen, geht — wie bereits erwähnt — aus den Beobachtungen Binswangers und Bergers hervor und wird auch von Nissl und Krückmann hervorgehoben. In bezug auf die Fortpflanzung der Gliazellen hat u. a. Seefelder neuerdings betont, dass sie bei der Bildung des zunächst ausschliesslich aus Gliazellen bestehenden Augenblasenstils vorwiegend durch Mitose erfolgt, daneben fanden sich aber auch Zellformen, die auf eine amitotische Teilung hinwiesen. Ob es sich bei ihnen wirklich um derartige Vorgänge handelt, lässt er auf sich beruhen, da die Möglichkeit nicht ausgeschlossen werden kann, dass die in den Augenblasenstiel hineinwachsenden Achsencylinder die Veränderung der äusseren Form der Gliazellen rein mechanisch verschuldet haben.

Durch unsere Untersuchungen ist das Vorkommen der amitotischen Teilung der Gliazellen sichergestellt. Diese Art der Proliferation ist im ausgewachsenen Nerven die bei weitem vorherrschende.

Zusammenfassung.

Sowohl anatomisch wie experimentell durch Injektion von Berlinerblau in den Sehnerven lässt sich nachweisen, dass zwischen dem Gliafasersystem und den Achsencylindern innige Verbindungen bestehen. Von gröberen Gliafasern zweigen sich feine Fädchen ab, welche die Markscheiden durchbohren und unmittelbar an den Achsencylinder herantreten, in dem sie sich unmerklich verlieren. Diese Feststellung gewinnt besondere Bedeutung für unsere Auffassung von den physiologischen Aufgaben des Gliagewebes, wenn wir ihr die Heldschen Befunde gegenüberstellen, nach welchen das ganze ektodermal-nervösgliöse von dem mesodermal-septalen, die Gefässe führenden Gewebe durch eine gliöse Grenzhaut abgeschlossen ist. In diese strahlen mit trichterförmigem Fuss die Gliafasern ein. Es gibt also zwei Endigungen für gewisse Gliafasern, eine dritte ergibt sich durch die unmittelbare Verbindung mit den Gliazellen.

Durch diese anatomischen Befunde wird es wahrscheinlich, dass eine wesentliche Aufgabe der Gliafasern darin besteht, die aus dem septalen Gewebe heraustretenden gelösten Nährstoffe direkt an die

arbeitenden Achsencylinder heranzuführen. Eine wesentliche Stütze findet diese Annahme durch experimentelle Untersuchungen. Spritzt man Berlinerblau in einen menschlischen Sehnerven ein, so breitet es sich entlang den Gliafasern in den Nervenfaserbündeln aus und tritt durch ihre Vermittlung unmittelbar an die Achsencylinder heran. Injiziert man in den Sehnerven eines lebenden Hundes dicht hinter dem Bulbus eine kleine Menge einer Verreibung von chinesischer Tusche, so sieht man nach 6 und mehr Stunden die einzelnen Tuschekörnchen im Nervenstamm über viele Strecken zentralwärts gewandert, und zwar immer entlang den Gliafasern. Vereinzelt sieht man auch, dass feinste Körnchen durch die Markscheiden hindurch an die Achsencylinder herangetreten sind.

Diese Beobachtungen drängen mit grosser Wahrscheinlichkeit die Annahme auf, dass das Gliafasersystem bei dem inneren Flüssigkeitswechsel der nervösen Substanz die Hauptrolle spielt. Auch das Verhalten der Gliazellen selbst kann nur in diesem Sinne gedeutet werden. Die injizierte Tusche wird im Hundenerven entlang den Gliafasern zu den Gliazellen geleitet und in ihnen aufgespeichert, ebenso wird die in menschliche Sehnerven injizierte Berlinerblaulösung entlang den Gliafasern an die Gliakerne herangeführt, in denen sie ebenso wie die Tuschekörnchen auf, bzw. unter der Kernmembran festgehalten wird. Ausser diesen fixen Gliazellen existiert noch eine zweite Art mit amöboiden und phagocytären Eigenschaften. Diese durchwandern das Gewebe und sammeln die Tuschekörnchen. Sie sind es, welche an die Peripherie der Nervenfaserbündel wandern, durch die Membrana limitans gliae hindurchtreten und die Tuschekörnchen direkt in die Gefässe abstossen. Beim menschlichen Sehnerven treten die amöboiden und phagocytären Fähigkeiten dieser Art von Gliazellen in allen den Fällen zutage, in welchen sich rasch eine Degeneration des nervösen Gewebes entwickelt hat, zugleich stellt sich mit einer energischen Proliferation von Gliazellen ein lebhaft zutage tretender Wandertrieb ein. Alle überhaupt nur denkbaren Formen der amöboiden Bewegung lassen sich hier nachweisen. Gleichzeitig zeigt sich, dass die Vermehrung dieser Gliazellen durch amitotische Teilung erfolgt, an keiner Stelle sind Mitosen sichtbar, so dass die letztere Art der Fortpflanzung wohl mehr dem Embryonalstadium der Gliazellen zukommen dürfte. Die experimentelle Einführung von Tusche in den Sehnerven von Hunden hat im Zwischenscheideraum eine energische Ansammlung von Leukocyten im Gefolge, die sich mit Tusche beladen haben, im Nervenquerschnitt dagegen findet sich kein einziger Leukocyt, sondern nur Gliazellen, die die Tusche in sich aufgenommen haben. In funktioneller

Hinsicht stehen daher die Leukocyten des meso- und entodermalen Gewebes und die mobilen Gliazellen des ektodermal-nervösen Gewebes auf derselben Stufe.

Aus der Tuschewanderung im Sehnerven geht hervor, dass in ihm eine Flüssigkeits-, bzw. Saftströmung besteht, die vom Bulbus zentralwärts gerichtet und durchaus gebunden ist an das Gliafasersystem. Das gliöse Gewebe spielt also die wichtigste Rolle bei der Ernährung der nervösen Substanz, so zwar, dass man es direkt als das Lymphgefässystem der nervösen Substanz bezeichnen kann. Die in das Gliafasersystem eingeschalteten Gliazellen haben wahrscheinlich die Aufgabe der Verteilung und den Austausch der Säfte an den verschiedenen Stellen zu regulieren, während die andere Art der Gliazellen, die nicht direkt mit dem Fasersystem in Verbindung stehen, vermöge ihrer amöboiden und phagocytären Eigenschaften mehr die innere Gewebsreinigung zu besorgen haben dürften (vielleicht nicht nur im rein mechanischen Sinne der Phagocytose, sondern auch wie die Leukocyten durch chemische Einwirkung).

Diese Auffassung, dass das gliöse Gewebe den Stoffwechsel des eigentlichen nervösen Gewebes zu regulieren hat, findet nun eine gewisse Stütze in der Entwicklungsgeschichte durch den zuerst von Hensen erbrachten Nachweis, dass das Vordringen der Sehnervenfasern während der ontogenetischen Entwicklung innerhalb des Gliazellprotoplasmas des Augenblasenstiels erfolgt.

Dass diese im Optikus erhobenen anatomischen und physiologischen Befunde auch für das übrige Zentralnervensystem Gültigkeit haben, möchte ich nicht bezweifeln, verhält sich doch der Sehnerv, wie Weigert sagt, ganz wie eine in kleinere Bündel abgeteilte, zu einem Gesamtbündel vereinigte weisse Hirnsubstanz.

Im Falle eines völligen Schwundes der Achsencylinder fällt naturgemäss die physiologische Aufgabe des Gliagewebes, das nervöse Gewebe zu ernähren, fort. Damit muss sich auch das Gewebe als solches ändern. An dieser Stelle möchte ich kurz noch Stellung nehmen gegen die Auffassung, dass in derartigen Fällen immer eine Vermehrung des gliösen Fasergewebes eintritt (Spielmeyer). Das Gegenteil scheint mir eher zuzutreffen. Eine Vermehrung wird nur vorgetäuscht dadurch, dass durch den Fortfall aller Achsencylinder mit ihren Markscheiden die einzelnen Gliafasern dichter aneinander gedrängt werden. Dieses geht doch auch schon daraus hervor, dass in atrophischen Nerven die einzelnen Bündel wesentlich geschrumpft sind. Nur die Gliazellen wuchern im Stadium des Zerfalls der Nervenfasern, sobald die Nervensubstanz

durch Phagocytose und Verdauung völlig entfernt ist, beginnt ein allmähliches Verschwinden der Gliazellen, so dass die Kerne gegenüber den Fasern in den Hintergrund treten. Die Gliafasern selbst verdicken sich, sklerosieren und dienen so zur Deckung des Substanzverlustes.

Dass Untersuchungen am Sehnerven uns keine Aufklärung über die Beziehungen des gliösen Gewebes zu den Ganglienzellen geben können wegen des fast völligen Fehlens desselben, habe ich bereits oben angedeutet. Über diese Frage geben uns die bekannten Untersuchungen Golgis ausreichende Antwort.

[Aus der Univ.-Augenklinik zu Greifswald. (Direktor: Prof. Dr. P. Römer.)]

Experimentelle Untersuchungen über die Pneumokokken abtötende Wirkung des Optochinins.

Von

Prof. Dr. H. Gebb.

Nachdem Morgenroth und seine Mitarbeiter auf die Pneumokokken abtötende Wirkung des Äthylhydrocrupeins, jetzt Optochinin genannt, mehrfach hingewiesen hatten, wurden praktische Versuche mit diesem Mittel in augenärztlichen Kreisen zum ersten Male von A. Leber[1]) angestellt. In letzter Zeit ist dann das Optochinin in ausgedehnterem Masse von Goldschmidt[2]) und Schur[3]) klinisch erprobt worden. Letztere Autoren bedienten sich hierbei im wesentlichen der 1%igen Optochininlösung und erklärten diese Konzentration auch für hinreichend zur Abtötung der Pneumokokken im Bindehautsack und beim Ulcus serpens.

Experimentell haben sich die letzt genannten Autoren mit dem Optochinin nicht beschäftigt, obwohl sich das Optochinin nach Angabe einiger Forscher im Tierversuch (Meerschweinchen und Maus) zwar als ein sehr gutes, die Pneumokokken abtötendes Mittel erwiesen hat, bei der menschlichen Pneumokokkeninfektion, der Pneumonie, dagegen vielfach versagte.

Nachstehende Versuche wurden in erster Linie in der Absicht ausgeführt, im Reagenzglas und im Tierversuch die Pneumokokken abtötende Wirkung des Optochinins kennen zu lernen; sodann kam es mir darauf an, zu erfahren, wie weit sich das Optochinin von andern speziell gegen die Pneumokokken empfohlenen Desinfizienzien unterscheidet.

---

[1]) A. Leber, Ophth. Ges. zu Heidelberg. 1913.

[2]) Goldschmidt, Klin. Monatsbl. f. Augenheilk. 1913.

[3]) Schur, Klin. Monatsbl. f. Augenheilk. 1913.

I. Die Pneumokokken abtötende Wirkung des Optochinins[1]) im Reagenzglas.

Um zunächst einmal orientierend die Wirkung des Optochinins auf die Pneumokokken kennen zu lernen, wurde nachstehender Versuch ausgeführt. Gleiche Teile der 24stündigen Pneumokokkenbouillon und der Optichininlösung wurden im Reagenzglas gemischt und nach verschieden langer Zeit wurde davon in Serumbouillon überimpft.

1. Versuch (Orientierungsversuch).

	nach 1′	5′	10′	20′
1/10 %	+	+	+	+
1/5 %	+	+	0	0
1 %	0	0	0	0
3 %	0	0	0	0
5 %	0	0	0	0

Es ergibt sich aus diesem Versuch 1, dass das Optochinin in bestimmten Konzentrationen und nach bestimmter Zeit das Wachstum der Pneumokokken im Reagenzglas aufhebt.

Im Anschluss an diesen Versuch galt es zunächst, die hemmende Wirkung des Mittels auf die Pneumokokken (Versuch 2 und 3) und dann seine abtötende Wirkung auf die fraglichen Erreger zu prüfen (Tropföseversuch 4, 5 und 6).

Auf die Einzelheiten der verschiedenen Versuchsanordnungen gehe ich hier nicht ein, verweise vielmehr die Leser auf die Arbeit von Römer, Gebb und Löhlein in v. Graefe's Arch. f. Ophth. Bd. LXXXVII, 1, 1914, wo die Ausführung derartiger Versuche im einzelnen mitgeteilt ist.

2. und 3. Versuch (Prüfung der hemmenden Wirkung).

Optochininlösung	Resultat vom Versuch 2	Resultat vom Versuch 3
1/100 %	+	+
1/50 %	+	+
1/30 %	+	+
1/10 %	0	+
1/5 %	0	0
1 %	0	0
2 %	0	0
Kontrolle	+	+

[1]) Die Optochininlösungen wurden alle acht Tage frisch hergestellt und in dunklen Gefässen im Eisschrank aufbewahrt. Den vereinigten Chininfabriken Zimmer & Co., Frankfurt a. Main, danke ich für die Überlassung der nötigen Versuchsquanten.

Bringt man im sogenannten Hemmungsversuch zu 9,5 ccm Serumbouillon $^1/_2$ ccm der Optochininlösung und impft dann eine Öse der Pneumokokkenkultur hinein, so wird durch die $^1/_{10}$- und $^1/_2$%ige Lösung des Mittels das Auskeimen der Pneumokokken verhindert. Diese Differenz in Versuch 2 und 3 liegt wohl im wesentlichen an der verschiedenen Virulenz des Pneumokokkenstammes. Zwischen beiden Versuchen liegt ein Zeitraum von $2^1/_2$ Wochen.

4., 5. und 6. Versuch (Prüfung der abtötenden Wirkung, sogenannter Tropföseversuch).

4. Versuch.

Lösung	1′	5′	10′
$^1/_{10}$%	+	+	+
$^1/_2$%	+	+	+
1%	+	0	0
2%	0	0	0
Kontrolle	+	+	+

5. Versuch.

Lösung	1′	5′	10′	20′	30′	60′
$^1/_{10}$%	+	+	+	+	+	+
$^1/_2$%	+	+	+	+	+	+
1%	+	0	0	0	0	0
2%	0	0	0	0	0	0
3%	0	0	0	0	0	0
Kontrolle	+	+	+	+	+	+

6. Versuch.

Lösung	1′	5′	10′	20′	30′	60′
$^1/_{10}$%	+	+	+	+	+	+
$^1/_2$%	+	+	+	+	+	+
1%	+	+	0	0	0	0
2%	0	0	0	0	0	0
3%	0	0	0	0	0	0
Kontrolle	+	+	+	+	+	+

Impft man zu drei bis vier Tropfen Serumbouillon eine Öse Pneumokokkenkultur und bringt dann zu diesem Gemisch einen Tropfen Optochininlösung, so werden durch die 2%ige Lösung die Pneumokokken schon innerhalb einer Minute sicher abgetötet, denn die Impfung in Serumbouillon führt zu keinem Wachstum. Bei der 1%igen Lösung beobachten wir dieselbe Erscheinung, allerdings erfolgt hier eine sichere Abtötung erst nach fünf Minuten. In den drei Versuchen trübte sich bei der 1%igen Lösung die Bouillon jedesmal nach einer Minute, einmal auch nach fünf Minuten (Versuch 6).

Von diesen drei letzten Versuchen wurde wöchentlich je einer angestellt, so dass drei frisch hergestellte Lösungen zur Verwendung kamen und zur Beurteilung der Wirkung der Optochininlösung dienten. Wir können also sagen, das Optochinin in 2%iger Konzentration tötet im Reagenzglas die Pneumokokken sofort ab, während die 1% Konzentration hierzu mindestens ein bis fünf Minuten gebraucht.

Es erhob sich nun noch die Frage, wie weit ändern sich diese Resultate durch mehrere Tropfen des Optochinins bei sonst gleicher Versuchsanordnung (Versuch 7, 8 und 9).

7. Versuch.

½%ige Optochininlösung	1'	5'	10'	20'	30'	60'
1 Tropfen	+	+	+	+	+	+
2 „	+	+	+	+	+	+
3 „	+	+	+	+	+	+

8. Versuch.

1%ige Optochininlösung	1'	5'	10'	20'	30'	60'
1 Tropfen	+	0	0	0	0	0
2 „	0	0	0	0	0	0
3 „	0	0	0	0	0	0

9. Versuch.

2%ige Optochininlösung	1'	5'	10'	20'	30'	60'
1 Tropfen	0	0	0	0	0	0
2 „	0	0	0	0	0	0
3 „	0	0	0	0	0	0

Diese Versuche bestätigen zunächst die vorhergehenden Versuchsresultate, d. h. die 2%ige Optochininlösung vernichtete in kürzester Zeit die Pneumokokken. Wir finden auch das Resultat des vorhergehenden Versuchs darin bestätigt, dass ein Tropfen der 1%igen Lösung nach fünf Minuten das Wachstum der Pneumokokken aufhebt. Zwei Tropfen dieser Konzentration genügen, um schon nach einer Minute die Pneumokokken zu zerstören, und durch drei Tropfen der 1%igen Optochininlösung bleibt die Bouillon auch klar, wenn das Optochinin noch nicht eine Minute mit den Pneumokokken in Berührung war. Die ½%ige Konzentration des Optochinins versagt im Reagenzglas vollkommen, denn selbst drei Tropfen dieser Lösung vermögen das Wachstum der Pneumokokken nicht einmal nach 60 Minuten zu verhindern.

II. Die Wirkung des Optochinins auf andere Bakterien des Auges.

Nachstehende Versuche dienten zur Klärung der Frage, in wie weit das als spezifisch gegen Pneumokokken empfohlene Optochinin auch andere Krankheitserreger des menschlichen Auges beeinflusst. Zu diesen Versuchen wurden die am meisten in Frage kommenden Bakterienarten: der Staphylococcus, der Morax-Axenfeldsche Diplobacillus und der Xerosebacillus verwandt. Auf die Untersuchung der hemmenden Wirkung des Optochinins gegenüber den genannten Bakterienarten wurde hierbei verzichtet und nur die abtötende Wirkung im sogenannten Tropföseversuch studiert.

10. Versuch. Abtötende Wirkung des Optochinins auf Xerosebacillen.

Optochininlösung	1'	5'	10'	20'	30'	60'
1/10 %	+	+	+	+	+	+
1/2 %	+	+	+	+	+	+
1 %	+	+	+	+	+	+
2 %	+	+	+	+	+	+
3 %	+	+	+	+	+	+
5 %	+	+	+	+	+	0
Kontrolle	+	+	+	+	+	+

11. Versuch. Abtötende Wirkung des Optochinins auf Staphylokokken.

1/10 %	+	+	+	+	+	+
1/2 %	+	+	+	+	+	+
1 %	+	+	+	+	+	+
2 %	+	+	+	+	+	+
3 %	+	+	+	+	0	0
5 %	+	+	0	0	0	0
Kontrolle	+	+	+	+	+	+

12. Versuch. Abtötende Wirkung des Optochinins auf Diplobacillen.

1/10 %	+	+	+	+	+	+
1/2 %	+	+	+	+	+	0
1 %	+	+	+	+	0	0
2 %	+	0	0	0	0	0
3 %	0	0	0	0	0	0
5 %	0	0	0	0	0	0
Kontrolle	+	+	+	+	+	+

Als Resultat entnehmen wir diesen Protokollen, dass das Optochinin nicht einmal in der 5%igen Lösung das Wachstum der Xerosebacillen aufhebt. Auch gegenüber den Staphylokokken besitzt es keine nennenswerte abtötende Kraft. Dagegen finden wir, dass das Optochinin die Diplobacillen in ihrem Wachstum mehr schädigt wie die eben genannten Bakterien, dass aber anderseits die Wirkung des

genannten Mittels auf die Diplobacillen nicht den Grad erreicht wie wir ihn gegenüber den Pneumokokken in Versuch 4, 5 und 6 feststellen konnten. Wir können daher sagen, dass das Optochinin unter den am menschlichen Auge am häufigsten vorkommenden Bakterienarten gegenüber dem Pneumokokkus die am stärksten abtötende Kraft entwickelt.

III. Vergleichende Versuche über die Pneumokokken abtötende Wirkung des Optochinins und anderer versuchter und empfohlener Mittel.

Römer, Gebb und Löhlein haben in ihrer oben erwähnten Arbeit festgestellt, dass eine Anzahl basischer und saurer Farbstoffe die Pneumokokken abtötet. Eine Mischung der sauren Farbstoffe Rose bengale 4,0, Azoflavin 0,5 und Viktoriagelb 0,5 auf 100 Wasser tötete die genannten Bakterien schon nach kürzester Zeit ab, wie ein Versuch dieser Autoren zeigt, schon nach 10 Sekunden.

Aus den folgenden vergleichenden Versuchen zwischen der Antipneumokokken-Farbstoffmischung und dem Optochinin hinsichtlich ihrer abtötenden Wirkung ergibt sich, dass das Optochinin etwa die

13. Versuch. Prüfung der Farbstoffmischung und des Optochinins hinsichtlich ihrer abtötenden Wirkung gegenüber den Pneumokokken.

	1'	5'	10'	20'	30'	60'
Farbstoffmischung	+	0	0	0	0	0
Optochinin	+	+	0	0	0	0

gleiche baktericide Kraft gegenüber Pneumokokken besitzt wie die von Römer, Gebb und Löhlein angegebene Antipneumokokken-Farbstoffmischung. Nun sind aber letztere Autoren durch ihre klinischen Versuche, die sie bei der Pneumokokkenconjunctivitis und dem Ulcus serpens anstellten, zu nicht befriedigenden Resultaten gekommen, so dass sie trotz der vorzüglichen Wirkung des Farbengemisches in vitro das Mittel bei den genannten Erkrankungen des Auges nicht weiter empfehlen.

In letzter Zeit wird von Elschnig und seiner Schule das Hydrargyrum oxycyanatum zur Beseitigung der Kettenkokken vor der Staroperation besonders empfohlen. Es ergab sich daher von selbst, auch dieses Desinfiziens einer vergleichenden Untersuchung mit dem Optochinin gegenüber den Pneumokokken zu unterziehen. Elschnig empfiehlt, das Mittel in der Lösung 1 : 5000 anzuwenden. Was zu-

nächst die hemmende Wirkung des Hydr. oxyc. betrifft, so lehrt uns Versuch 14, dass die Konzentration 1:5000 das Wachstum der Pneumokokken nicht hemmt, dass vielmehr erst die Konzentration 1:3000 hierzu genügt. Eine Abtötung der Bakterien besitzt aber auch diese Konzentration nicht, hierzu ist mindestens eine etwa doppelt

14. Versuch. Hemmende Wirkung des Hydr. oxycyanat. auf die Pneumokokken.

Lösung	Resultat
1:10000	+
1:5000	+
1:3000	0
1:1000	0
1:500	0
Kontrolle	+

15. Versuch. Abtötende Wirkung des Hydr. oxyc. auf Pneumokokken.

Lösung	1′	5′	10′	20′	30′	60′
1:5000	+	+	+	+	+	+
1:3000	+	+	+	+	+	0
1:1000	+	+	0	0	0	0
1:500	0	0	0	0	0	0
Kontrolle	+	+	+	+	+	+

so starke Lösung notwendig, wie der Tropföseversuch 15 zeigt, wonach ein Tropfen der Hydrarg. oxycyanat-Lösung 1:5000 eine Öse Pneumokokken überhaupt nicht vernichtet. Erst durch drei Tropfen der Konzentration 1:5000 wird nach 10 Minuten Kontakt das Wachstum der genannten Bakterien aufgehoben. Genau denselben Befund erhalten wir durch zwei Tropfen der Lösung 1:3000 und durch einen Tropfen der Lösung 1:1000. Die Verdünnung 1:500 genügt erst, um durch einen Tropfen eine Öse Pneumokokken sofort zu vernichten. Siehe die Versuche 16, 17, 18 und 19.

Wie wirken mehrere Tropfen des Hydr. oxyc. auf Pneumokokken?

16. Versuch. Lösung 1:5000.

	1′	5′	10′	20′	30′	60′
1 Tropfen	+	+	+	+	+	+
2 „	+	+	+	+	0	0
3 „	+	+	0	0	0	0

17. Versuch. Lösung 1:3000.

1 Tropfen	+	+	+	+	+	0
2 „	+	+	0	0	0	0
3 „	+	0	0	0	0	0

18. Versuch. Lösung 1 : 1000.

	1′	5′	10′	20′	30′	60′
1 Tropfen	+	+	0	0	0	0
2 „	0	0	0	0	0	0
3 „	0	0	0	0	0	0

19. Versuch. Lösung 1 : 500.

1 Tropfen	0	0	0	0	0	0
2 „	0	0	0	0	0	0
3 „	0	0	0	0	0	0

IV. Tierversuche mit Optochinin und Hydrarg. oxycyanat.

Reagenzglasversuche, die über die baktericide Wirkung der verschiedensten Substanzen Aufschluss geben sollen, liefern natürlich nur relative Werte und dürfen niemals als Massstab für den Erfolg in vivo gelten. Wertvollere Aufschlüsse in dieser Beziehung geben uns dagegen die Tierversuche. Aus diesem Grunde habe ich auch das Tierexperiment zur Beurteilung der Leistungsfähigkeit des Optochinins und des Hydrarg. oxycyanat. gegenüber den Pneumokokken herangezogen und bin auf Grund dieser Versuche zu dem Resultat gekommen, dass drei Tropfen der 1 %igen Optochininlösung genügen, um den mit einer Öse Pneumokokken infizierten Bindehautsack des Kaninchens davon zu befreien. Mit einem und zwei Tropfen war dieser Erfolg nicht zu erzielen. (Versuch 20.)

20. Versuch. Die baktericide Wirkung der 1 %igen Optochininlösung geprüft am Kaninchenauge.

	1 Tropfen	2 Tropfen	3 Tropfen	4 Tropfen	Kontrolle
nach 5 Min.	+ (ungefähr 20 Pk.-Kol.)[1]	+ (ungefähr 10 Pk.-Kol.)	? (zahlreiche Kol. von feinsten Stäbchen u. mehrere Staphyl.-Kol.)	0 (3 Staphyl.-Kol.)	+ (zahlreiche Pk.-Kol.)
nach 10 Min.	+ (zahlreiche Pk.-Kol.)	+ (5 Pk.-Kol. u. 6 Staphyl. Kol.)	0 (einzelne Staphyl.-Kol.)	0 (2 Staphyl.-Kol.)	+ (zahlreiche Pk.-Kol.)
nach 20 Min.	+ (ungef. 20 Pk.-Kol. und 2 Staphyl.-Kol.)	+ (3 Pk.-Kol.)	0 (1 Staphyl.-Alb.)	0 (2 Staphyl.-Alb.)	+ (zahlreiche Pk.-Kol., einzelne Staphyl.-Kol.)

Bei der gleichen Versuchsanordnung für das Hydr. oxycyanat., bei der ich nur die in der menschlichen Therapie in Frage kommen-

[1]) Auf Schrägserum.

den Konzentrationen des Mittels 1:5000, 1:3000 und 1:1000 prüfte, stellte ich fest, dass drei Tropfen dieser Lösungen nicht genügen, um die Pneumokokken im tierischen Bindehautsack zu vernichten, selbst nicht nach 20 Minuten. (Versuch 21.)

Daraus ergibt sich, dass das von Elschnig und seiner Schule empfohlene Hydr. oxycyanat. in der Konzentration 1:5000 sowohl entwicklungshemmend (Reagenzglasversuch), als auch baktericid in chemotherapeutischem Sinne gegen die Pneumokokken weniger wirksam ist als das Optochinin (Reagenzglas und Tierversuch). Das Optochinin in der 1%igen Lösung besitzt sowohl im Reagenzglas als auch im Tierversuch eine ausgesprochene baktericide Eigenschaft für Pneumokokken.

21. Versuch. Die baktericide Wirkung des Hydr. oxycyanat. geprüft am Kaninchenauge.

	1:1000 3 Tropfen	1:3000 3 Tropfen	1:5000 3 Tropfen	Kontrolle, sterile Kochsalzlösung, 3 Tropfen
nach 5 Min.	+ (vereinzelte Pk.-Kol.)	+ (ungefähr 10 Pk.-Kol.)	+ (einzelne Pk.-Kol.)	+ (zahlreiche Pk.-Kol.)
nach 10 Min.	+	+	+	+
	(überall einzelne Pneumokokken-Kolonien)			
nach 20 Min.	+	+	+	+
	(überall einzelne Pneumokokken-Kolonien)			

V. Über Löslichkeit und Eiweissausfällung des Optochinins, sowie seine Verträglichkeit am Auge.

Das Optochininum hydrochloricum löst sich in den Verdünnungen $^1/_{10}$% bis zu 5% vollständig in destilliertem Wasser und bildet auch nach längerer Zeit — in meinen Versuchen bis zu acht Tagen — bei Aufbewahrung im Eisschrank keine Niederschläge. Die Lösung bleibt klar.

Bringt man von den verschiedenen Konzentrationen des Optochinins 1 ccm mit 1 ccm Serumbouillon im Reagensglas zusammen, so kommt es bei der 3%igen und 5%igen Lösung zu einer dichten, klumpigen Eiweissausfällung. Bei der 1%igen Lösung ist diese Ausfällung merklich geringer, aber noch sehr deutlich. Auch bei der $^1/_2$%igen Optochininlösung kann man diese Erscheinung noch beobachten, dagegen sieht man bei der $^1/_{10}$%igen Lösung bei der genannten Versuchsanordnung makroskopisch nichts mehr von Eiweissausscheidungen im Reagenzglas.

Am Kaninchenauge ruft die 2%ige Optochininlösung einen vorübergehenden Lidschluss hervor, und kann man danach eine geringe Hyperämie der Schleimhaut konstatieren. Zu Veränderungen am Hornhautepithel oder zu bleibenden Störungen am Auge führt die Instillation der 2%igen Optochininlösung nicht. Die 1%ige Lösung führt beim Kaninchen nur zu schnell vorübergehendem Lidschluss ohne merkliche Hyperämie der Bindehaut.

Beim Menschen bedingt die 1%ige Optochininlösung sehr heftiges Brennen (Eigenversuche), das sich nach einiger Zeit (bis zu 20 Minuten) allmählich verliert. Die conjunctivale Hyperämie verliert sich nach ungefähr einer Stunde. Bleibende Schädigungen habe ich durch die 1%ige Optochininlösung nicht beobachtet.

[Aus dem histologischen Laboratorium der Universitäts-Augenklinik des Hofrates Prof. E. Fuchs in Wien.]

Über den histologischen Befund in sympathisierenden Augen bei Ausbruch der sympathischen Ophthalmie nach der Enucleation.

Von

Prof. Dr. J. Meller.

Die Ausnahmestellung, welche jene Fälle von sympathischer Ophthalmie klinisch einnehmen, bei denen die Erkrankung erst nach Entfernung des ersten Auges zum Vorschein kommt, liess es wünschenswert erscheinen, die histo-pathologischen Befunde der betreffenden sympathisierenden Bulbi zu erheben, zusammenzufassen und mit den gewöhnlichen Fällen zu vergleichen. Ich beschränke mich in dieser Arbeit auf die in unserer Klinik zur Beobachtung gekommenen Fälle mit besonderer Berücksichtigung des pathologischen Befundes, da die klinische Seite dieser Frage mit Einschluss der übrigen in der Literatur bekannten Fälle dieser Art in einer in der Zeitschrift für Augenheilkunde erscheinenden Arbeit von Frau Dr. Jampolsky aus der Klinik des Prof. Fuchs behandelt wird.

Bevor ich auf die Mitteilung meiner Fälle eingehe, mögen folgende Tatsachen kurz rekapituliert werden, weil sie uns in die Kompliziertheit des Problems der sympathischen Ophthalmie einen Einblick gewähren, zu dessen Verständnis eine Diskussion verschiedener Teilfragen notwendig ist, wozu auch der heute hier in Besprechung stehende Gegenstand gehört.

Dass wir die Enucleation vieler verletzter Augen wegen Gefahr einer sympathischen Ophthalmie vorzunehmen gezwungen sind, ohne dass bei der nachträglichen Untersuchung der gefürchtete Krankheitsprozess in dem Auge gefunden wird, ist bekannt. Fuchs hat in seiner Arbeit (v. Graefe's Arch. f. Ophth, Bd. LXI) eine zahlenmässige Darstellung darüber gebracht.

Ist aber die sympathische Ophthalmie im zweiten Auge einmal ausgebrochen, so ist immer schon im ersten Auge ein spezifischer Krankheitsprozess vorhanden, und zwar in den allermeisten Fällen schon genügend weit vorgeschritten, dass er der histologischen Diagnose keine Schwierigkeiten mehr bereitet.

Unsere Ansicht über die wenigen Fälle (nicht einmal 4%), wo dies nicht der Fall ist, wo der histologische Befund bezüglich eines spezifischen Krankheitsprozesses ein „negativer" ist, habe ich in einer Arbeit (v. Graefe's Arch. f. Ophth. Bd. LXXXVIII.) niedergelegt.

Dann gibt es — auch sehr selten — Fälle, wo man tatsächlich die histologischen Kennzeichen dieses spezifisch „sympathisierenden" Krankheitsprozesses im enucleierten verletzten Auge antrifft, ohne dass das Auge erkrankt ist, noch auch später krank wurde. Eine Beschreibung je eines solchen Falles findet sich in den beiden Arbeiten von Fuchs (v. Graefe's Arch. f. Ophth., Bd. LXI und Bd. LXX). Ich werde diesen Fällen demnächst in einer Arbeit noch zwei andere anreihen können.

Bricht die sympathische Ophthalmie auch erst viele Jahre nach der Verletzung des ersten Auges aus, so findet man doch im ersten Auge, wenn es kurze Zeit nach Beginn der sympathischen Ophthalmie enucleiert wird, den spezifischen Prozess immer in ganz frischer Entwicklung.

Die Deutung aller dieser Tatsachen bereitet Schwierigkeiten, die bis heute nicht überwunden werden konnten. Die von Fuchs geäusserte Meinung, dass „die Übertragung nicht mehr lange auf sich warten lasse (S. 448), sobald einmal die sympathisierende Entzündung genügend ausgebildet sei, — denn wenn in dieser Beziehung ein weiter Spielraum wäre, müsste man ja auch öfter Fälle mit typischem Befunde, aber ohne wirklich ausgebrochene sympathische Entzündung finden —", konnte von mir mit Rücksicht auf die Fälle mit „negativem" Befunde dahin erweitert werden, dass die „Übertragung" auch noch früher erfolgen könne, bevor der Prozess im ersten Auge sich zum typischen Bilde entwickelt habe; andererseits konnte sein aus verschiedenen vorgebrachten Tatsachen gezogener Schluss, dass die „Übertragung als solche längere Zeit nicht erfordert", vollauf bestätigt werden. Der Zeitraum zwischen dem Ausbruch der Erkrankung des einen und des andern Auges mag oft viel kürzer sein, als wir ihn uns nach den gangbaren Anschauungen gemeiniglich vorzustellen pflegen. Machen doch einzelne Tatsachen gelegentlich sogar eine gleichzeitige Erkrankung beider Augen wahrscheinlich. Auf der andern Seite gibt

es aber Fälle — einige der hier zur Besprechung kommenden gehören dazu —, die darauf hinzudeuten scheinen, dass die Krankheitsnoxe erst viel später in das zweite Auge gelangte oder dort zum mindesten erst viel später ihre Wirksamkeit entfalten konnte.

Diese ausserordentlichen Schwankungen in den zeitlichen Beziehungen zwischen den Erkrankungen der beiden Augen, Schwankungen, die wir aus den vorliegenden Beobachtungen wenigstens vermuten müssen, liessen mich schon einmal (Zur Frage einer spontanen sympathisierenden Entzündung, Zeitschrift für Augenheilkunde 1913, S. 395) die Ansicht aussprechen, dass „die beiden Augen in einer gewissen Beziehung unabhängig voneinander erkranken", und dass wir uns von der landläufigen Anschauung freimachen müssen, die besagt, dass die Krankheitskeime direkt aus dem ersten Auge in das zweite wandern, sei es auf dem Wege der Sehnerven oder der Gefässbahnen.

Meine vor Jahren geäusserte Meinung von der endogenen Entstehung der sympathisierenden Ophthalmie rückt nicht nur diese zeitlichen Schwankungen unserem Verständnis näher, sondern ist auch geeignet, eine Erklärung abzugeben für die Variationen des histologischen Befundes des ersten Auges und für das Verhältnis dieses Befundes zum Zustande des zweiten Auges:

a) das typische Bestehen der charakteristischen, und zwar stets frischen histologischen Veränderungen im ersten Auge in jenen Fällen, wo die Enucleation bei schon ausgebrochener sympathischer Ophthalmie vollzogen wurde (annähernd gleichzeitig oder doch rasch hintereinander erfolgendes Befallenwerden beider Augen).

b) das ausnahmsweise Auffinden eines spezifischen Prozesses im ersten Auge ohne Erkrankung des zweiten: Sympathisierende Entzündung ohne sympathische Ophthalmie (nach Analogie von Fällen, wo auch bei verschiedenen Allgemeinerkrankungen, die gewöhnlich beide Augen befallen, einmal ein Auge verschont bleibt);

c) das Vorkommen von Fällen mit „negativem" Befunde im ersten Auge: Sympathische Ophthalmie ohne sympathisierende Entzündung, die entweder in der Weise gedeutet werden können, wie ich es in einer früheren Arbeit getan habe, dass aus besonderen Gründen (Kürze der Zeit u. dgl.) der Krankheitsprozess noch nicht bis zur Entwicklung charakteristischer histologischer Produkte vorgeschritten ist, oder aber, dass zur Zeit der Enucleation die Krankheitsnoxe tatsächlich im Körper noch nicht existierte, sondern erst später eintrat, und in dem bisher gesund gebliebenen, aber durch die Vorgänge im ersten Auge überempfindlich gemachten zweiten Auge nun seine Ent-

wicklung finden konnten (Ausbruch der sympathischen Ophthalmie längere Zeit nach der Enucleation).

Mit diesen letzteren Fällen wollen wir uns in der vorliegenden Arbeit befassen und den Versuch machen, einen Beitrag zur Lösung der angedeuteten Fragen zu liefern.

Um irrtümlichen Einwendungen von vornherein zu begegnen, sei festgestellt, dass die Iridocyclitis in den vorliegenden Fällen nicht durch eine jener verschiedenen Allgemeinerkrankungen ausgelöst war, die so häufig zu einer Affektion des Uvealtraktes führen. Es handelte sich um sonst gesunde Individuen. Überdies ist in der Mehrzahl der Fälle durch den histologischen Befund des ersten Auges der sympathische Charakter der Erkrankung sicher gestellt.

Fall I.

Dieser Fall wurde von mir bereits ausführlich beschrieben in der Arbeit über sympathische Ophthalmie ohne charakteristischen Befund im ersten Auge (siehe v. Graefe's Arch. f. Ophth. Bd. LXXXVIII. S. 284).

Es handelt sich um das rechte Auge eines 7jährigen Knaben, in dem nach einer perforierenden Verletzung eine eitrige Infektion eintrat, so dass 18 Tage später die Enucleation des Auges vorgenommen werden musste. 12 Tage nach der Enucleation traten die ersten Entzündungserscheinungen des linken Auges auf, die in eine schwere sympathische Ophthalmie übergingen. Die histologische Untersuchung zeigte eine Endophthalmitis septica mit Glaskörperabzcess.

Fall II.

Auch dieser Fall wurde in derselben Arbeit wie Fall I eingehend erörtert. (S. 288.)

Nach einer perforierenden Verletzung des linken Auges eines 16jährigen Burschen durch einen Eisensplitter trat eine eitrige Infektion ein, die auch nach Extraktion des Splitters nicht verschwand und in eine Iridocyclitis überging. Daher wurde 30 Tage nach der Verletzung die Enucleation des Auges vorgenommen. 27 Tage nach der Enucleation trat plötzlich eine Entzündung des bis dahin gesunden rechten Auges auf, die sich zu einer schweren sympathischen Ophthalmie entwickelte. Bei der histologischen Untersuchung liessen sich ausser den Erscheinungen der stattgehabten eitrigen Infektion auch noch Veränderungen auffinden, die in mancher Beziehung an die seröse traumatische Iritis erinnern. Die Infiltrationszellen der Iris und des Glaskörpers waren in der Mehrzahl grössere mononucleare Zellen mit deutlichem Protoplasmaleib. Es bestand eine Neigung zur Knötchenbildung, besonders in den flachen Teilen des Ciliarkörpers, sowie eine Tendenz, das Pigmentblatt der Iris zu arrodieren und durchzubrechen. Epithelioide und Riesenzellen liessen sich nicht auffinden. Aus dem übrigen histologischen Befunde sei noch die starke Neuritis hervorgehoben.

Über die Beurteilung der Befunde dieser beiden Fälle möge in der betreffenden Arbeit nachgelesen werden.

Fall III.

O. B., 17jähriger Schlosser.

Anamnese vom 19. IV. 1909.

Am 31. III. 1909. Verletzung des rechten Auges beim Hämmern. Er wurde darauf drei Wochen lang in einem Spital mit Tropfen behandelt.

Stat. praes. vom 19. IV. 1909.

R. A. Mässige Injektion. Narbe in der Hornhaut nach perforierender Verletzung. Iris adhärent, entzündet. Linse trübe. Tension herabgesetzt, Projekion schlecht. Durch die Röntgenstrahlen ein Fremdkörper im Augeninnern nachweisbar.

L. A. Normal. $^6/_6$. p. p. 12 cm. Fundus normal.

21. IV. 1909. Ausziehung eines Eisensplitters mit dem Magnet auf dem Wege durch die vordere Kammer, mit Irisexcision. Infolge andauernder Entzündung, Auftreten von Exsudat in der Pupille und Abnahme der Tension, wird am

28. IV. 1909 die Enucleation des rechten Auges ausgeführt. Glatter Heilungsverlauf. Das linke Auge war zu dieser Zeit normal und blieb es auch in den folgenden Wochen, in denen wir den Patienten wiederholt in der Klinik sahen.

Am 7. VI. 1909 kam der Patient erschreckt in die Klinik mit der Angabe, dass das linke Auge seit zwei Tagen entzündet sei, und dass er heute Morgen mit einem weissen Schein vor dem Auge aufgewacht sei. Man konstatierte ziemlich starke ciliare Injektion, die Hornhaut leicht matt, keine Präcipitate, Iris grün, keine Synechien. Glaskörper und Fundus waren normal, ebenso das Sehvermögen. Der Patient wurde sofort einer energischen Schmierkur unterzogen. Ausserdem entsprechende lokale Behandlung.

Am 12. VI. 1909 wurden einzelne feine Beschläge an der hinteren Hornhautwand gefunden.

Am 20. VI. 1909 war das Sehvermögen auf $^6/_{18}$ gesunken. Pupille durch Atropin weit. In den nächsten Tagen trat dann eine entscheidende Besserung ein, und als der Patient am

12. VII. 1909 die Klinik verliess, war das Auge fast ganz reizlos, die Hornhaut glänzend. An der Hinterfläche der Hornhaut noch zahlreiche Präcipitate, zahlreiche feine hintere Synechien. Fundus und Sehvermögen normal.

Am 10. I. 1910 zeigte sich der Patient wieder mit der Angabe, dass seit einigen Tagen eine neuerliche Reizung und Verschleierung des Auges aufgetreten sei. Tatsächlich bestand wieder eine ciliare Injektion, an der Hornhaut zahlreiche frische Präcipitate. Sonst keine Veränderungen. Fundus und Sehvermögen normal.

Auch dieser Anfall heilte aus ohne Hinterlassung dauernden Schadens, und seither blieb das Auge gesund.

Das enucleierte Auge wurde in senkrechte Schnittte zerlegt.

Histologischer Befund.

Die Hornhautnarbe, welche die Lamellen fast senkrecht durchsetzt, besteht aus einem schmalen Zug von Bindegewebsfasern. An der hinteren

Hornhautwand schliesst sich an die Narbe eine bindegewebige Schwarte an, in welche die Ränder der Descemetischen Membran eingebettet sind, und welche von hier nach rückwärts hinter die Iris zieht und die Reste der Linse einhüllt. Am unteren Hornhautrand ist die Operationswunde in Vernarbung begriffen. Die peripheren Teile der Iris sind stehen geblieben und von hinten her in die Wunde eingeschlagen. Sie zeigen ausser einer mässigen diffusen kleinzelligen Infiltration keine Veränderungen. An der hintern Seite des Irisstumpfes lagert ein in Organisation begriffenes Exsudat, welches auch die Reste des Kapselsackes einschliesst.

Die Iris der obern Bulbushälfte ist mässig kleinzellig infiltriert. In ihrem peripheren Teile befindet sich nahe ihrer hinteren Fläche um ein Gefäss herum ein Haufen kleiner Rundzellen.

In der untern Bulbushälfte liegt beiläufig im Äquator die Anschlagstelle des Fremdkörpers. Vor derselben ist die Netzhaut bis über die Ora serrata nach vorn durch einen Blutaustritt von der Chorioidea abgelöst, auch auf ihrer inneren Seite liegt Blut, und ebenso ist die Chorioidea und der hintere Teil des Ciliarkörpers durch Blut von der Sclera abgedrängt.

An der Anschlagstelle gehen Chorioidea und Retina in ein dickes Narbengewebe über, welches viel Pigment enthält. Letzteres entstammt teilweise dem aufgelösten Pigmentepithel des Chorioidealstroma, teils dem ausgetretenen Blut. Im übrigen Teil des Bulbus sind Chorioidea und Retina in normaler Lage. Auch feinste streifige Fremdkörperreste liegen in der Schwarte. An sie haben sich grössere Zellen vom Aussehen von epithelioiden Zellen und einige Riesenzellen angelagert. In der nächsten Umgebung der Anschlagstelle ist mit Ausnahme einer starken Hyperämie der Chorioidea und einer mässigen, kleinzelligen Infiltration keine sonstige pathologische Veränderung dieser Membran zu sehen. Erscheinungen endophthalmitischer Natur sind nur angedeutet: in den inneren Schichten der Netzhaut perivasculäre Rundzellenansammlung, im Glaskörper nur ganz vereinzelte mono- und polynucleäre Leukocyten.

In der Chorioidea liegen zahlreiche Rundzellenherde verstreut. In einigen Schnitten sind deren nur 2—3 vorhanden, in andern sind 8—10 zu zählen. Die meisten von ihnen befinden sich in den äquatorialen und vordern Teilen der Chorioidea, und in Fortsetzung derselben ist auch im flachen Teil des Ciliarkörpers der obern Hälfte eine Infiltration vorhanden. Die Knötchen sind entweder noch auf die äusseren Chorioidealschichten beschränkt, oder nehmen schon die ganze Dicke der Chorioidea ein, so dass sich schon ein kleiner Knoten vorwölbt. Die Knötchen sind ziemlich gut begrenzt, doch ist das umgebende Parenchym der Chorioidea von kleinen Rundzellen etwas reichlicher durchsetzt als sonst.

Diese knötchenförmigen Infiltrate halten sich, soweit dies bei dem Gefässreichtum der Chorioidea zu beurteilen möglich ist, nicht immer an die Gefässe, sondern haben sich im Parenchym der Chorioidea zwischen den Gefässen entwickelt.

Wo die Knoten schon die ganze Dicke der Chorioidea einnehmen, sind doch noch die Choriocapillaris, die Lamina vitrea und das Pigmentepithel intakt geblieben.

Die Herde bestehen aus einkernigen Rundzellen, zwischen denen eosinophile, ein- und zweikernige Zellen eingelagert sind. Eosinophile Zellen liegen aber auch ausserhalb dieses Bereiches der eigentlichen Knötchen — an einigen Stellen sogar massenhaft — herum.

Obwohl in manchen Knötchen grössere ovale Zellkerne zwischen den kleinen Rundzellen zu unterscheiden sind, kann man doch sichere Nester von epithelioiden Zellen in den vorliegenden Schnitten nicht feststellen. Dagegen ist schon entlang den Gefässen und Nerven ein Fortkriechen der Entzündung in die Sklera zu beobachten; ja sogar im episkleralen Gewebe liegen vereinzelte Knötchen herum, die wahrscheinlich der Infiltration der Chorioidea ihre Entstehung verdanken. Um den Sehnerveneintritt ist die Chorioidea ganz normal. Die Papille ist infolge Ödems des Gewebes stark geschwollen, zeigt aber nur sehr geringe kleinzellige Infiltration.

Epikrise.

Das histologische Bild entspricht dem, was schon an andern Orten wiederholt als „Anfangsstadium" der sympathisierenden Infiltration eingehend besprochen wurde. Es ist durch die zahlreichen isolierten Aderhautherde gekennzeichnet. Der Umstand, dass in den vorliegenden Schnitten keine deutlichen epithelioiden Zellnester gefunden wurden, lässt die Diagnose nicht ins Schwanken kommen. Da nämlich fast keine Endophthalmitis besteht, können die vorhandenen Aderhautherde nicht als ein Ausdruck einer solchen Entzündung aufgefasst werden. Dazu kommt noch das Freibleiben der Chorioidea um den Sehnerveneintritt. Aber auch mit der Verletzung an und für sich haben die Knötchen nichts zu tun. Sie sind nicht gerade um die Anschlagstelle des Fremdkörpers herum aufgetreten, sondern davon entfernt, in dem Parenchym der Chorioidea ausgesät.

Fall IV.

Dieser Fall wurde von Fuchs in Graefe's Arch. f. Ophth. Bd. LXX, S. 470, 1909, als ein Beispiel von sympathischer Ophthalmie bei Abwesenheit plastischer Entzündung im verletzten Auge ausführlich beschrieben, woselbst man die Details nachlesen möge. Es sei hier nur kurz erwähnt, dass die Enucleation des rechten Auges eines 8jährigen Knaben 30 Tage nach der Verletzung vorgenommen wurde, und dass 19 Tage nach der Enucleation die sympathische Ophthalmie des linken Auges ausbrach, die trotz eines ziemlich schweren Grades der Entzündung einen guten Ausgang nahm. Der histologische Befund ist mit folgenden, der Beschreibung von Fuchs entnommenen Sätzen, charakterisiert: „Die sympathisierende Entzündung lokalisiert sich in diesem Falle so wie immer in der Uvea, ist aber noch weniger intensiv als die Endophthalmitis. Es handelt sich nur um wenige kleine Herde; sie bestehen nur aus Lymphocyten; epithelioide Zellen und Riesenzellen fehlen. Vielleicht ist dies der Kürze der Krankheit zuzuschreiben, da die epithelioiden Zellen später auftreten, als die Lymphocyten. Angesichts

des Fehlens der epithelioiden und Riesenzellen kann das Charakteristische der Infiltration nur in der Anordnung der Zellen im Gewebe und in der Lokalisation der Herde im ganzen gesucht werden. Letztere fällt nicht mit der Lage der endophthalmitischen Veränderungen zusammen. In der Iris liegen die Herde im hintersten Teile des Irisgewebes, namentlich an der Iriswurzel, und durchbrechen trotz ihrer Kleinheit die retinale Lage, um pilzförmig in die hintere Kammer zu wuchern. Im Ciliarkörper liegen einzelne kleine Herde in dem Bindegewebe, das die Oberfläche des Ciliarmuskels bedeckt. Endlich finde ich einige kleine Herde im vorderen Teile der Aderhaut. Auch diese Herde sind charakteristisch. Sie liegen isoliert in der sonst gesunden Aderhaut; das Pigmentepithel und die Netzhaut über ihnen zeigt gerade an dieser Stelle nicht die geringste Veränderung, so dass unmöglich von diesen aus, etwa eingeleitet durch die Endophthalmitis, die Entzündung auf die Aderhaut übergegangen sein kann."

Die sympathisierende Entzündung, sagt Fuchs weiter, ist in diesem Auge so gering, dass es wundernehmen muss, wie trotzdem eine sympathische Entzündung ausbrechen konnte, noch dazu eine so starke, dass die anatomischen Veränderungen im zweiten Auge stärker gewesen sein dürften, als im sympathisierenden.

Fall V.

H. P. 40jähriger Mann.

Anamnese vom 7. II. 1911. Heute Verletzung des linken Auges durch Hineinfliegen eines Eisensplitters. Aus einer ungefähr 1 cm langen perforierenden Wunde in der Sklera wurde sofort mit Hilfe eines Magnetes ein grosser Eisensplitter aus dem Augeninnern gezogen und die Wunde vernäht. Schon unmittelbar nach der Verletzung war die Lichtempfindung und Projektion unsicher. Als der Patient am 26. II. 1911 das Spital verliess, war das linke Auge noch ciliar injiziert, die Wunde in der Sklera vernarbt, die Iris leicht verfärbt, die Pupille mit einer Reihe von hinteren Synechien versehen. Dichte Glaskörpertrübungen. Da die Lichtempfindung schliesslich auf eine Distanz von 2 m sank, wurde am 16. III. 1911 die Enucleation vorgenommen. Das Auge war zu dieser Zeit stark ciliar injiziert, das Kammerwasser leicht trübe, die Iris verwaschen, mit zahlreichen Synechien. Tension herabgesetzt. Glaskörper dicht getrübt.

Das rechte Auge war normal. $^6/_6$.

20. III. 1911. R. A. Patient klagt über Nebelsehen. Leichte pericorneale Injektion. Visus: $^6/_6$. Es wird sofort eine energische Schwitzkur mit internem Gebrauch von 6 g Salicyl täglich eingeleitet. In den nächsten Tagen verschwand die ciliare Injektion. Aber an der Hornhauthinterfläche waren feine Beschläge in Dreiecksform aufgetreten. Dann gesellten sich auch noch feine Glaskörpertrübungen dazu. Eine am 7. IV. 1911 vorgenommene Blutuntersuchung (siehe Graefe's Arch. f. Ophth., Bd. LXXXIII, Purtscher und Koller, S. 385) ergab: 30 % Lymphocyten, 63,5 % polynucleäre Leukocyten.

Mitte April konnte eine stetige Abnahme der Beschläge konstatiert werden. Dagegen waren in den mittleren Schichten des Glaskörpers noch schleierartige, aus feinstem Staub zusammengesetzte Trübungen sichtbar. Die Pupille konnte während der ganzen Zeit durch Atropin maximal weit erhalten werden. Die Präcipitate verschwanden allmählich, der Glaskörper

wurde völlig normal. Aber noch im November desselben Jahres traten noch einmal einige Präcipitate an der hintern Hornhautwand auf. Die Zahl der Lymphocyten sank dann auf 19,5 %, die der polynuclearen hob sich auf 72 %.

Schliesslich kam das Auge gänzlich zur Ruhe und blieb in jeder Beziehung normal.

Das enucleierte Auge wurde in senkrechte Serien zerschnitten.

Histologischer Befund.

Unten breite Narbe in der Sklera, die ganze Ciliarkörpergegend einnehmend. Der gefaltete Teil des Ciliarkörpers ist durch die dicke Narbe ganz ersetzt, und auch vom flachen Teil ist nur ein kleines Stück rückwärts erhalten geblieben. Die Irisperipherie ist mit diesem Schwartengewebe verlötet, welches auch den ganzen Äquator der Linse einhüllt. Blut und Reste des Ciliarkörperpigments liegen in der Schwarte verstreut. Die Ora serrata ist an das Schwartengewebe herangezogen, die Netzhaut dadurch im Beginne der Abhebung. Etwas Blut und reichliche, aber durchaus isoliert liegende Exsudatzellen im Glaskörperraum. Eine grosse Menge Blut lagert auch oben hinter der Iris und auf dem Ciliarkörper, dessen Fortsätze durch die Blutung teilweise zerstört wurden, so dass sie sich ohne scharfe Grenzen in das Blut verlieren. Der Epithelzellenbelag ist dabei ganz verloren gegangen. Oben ist Ciliarkörper und Peripherie der Chorioidea flach abgehoben. Von der Netzhaut haben besonders die äusseren Schichten gelitten, welche nur als Detritus zu sehen sind, untermischt mit Blutresten. Die inneren Schichten zeigen nur eine geringe Durchsetzung mit einkernigen Zellen, die von hier in den Glaskörper auswandern. Nur um die Gefässe ist die Infiltration etwas stärker geworden.

An der äusseren Oberfläche der Sklera liegt in dem Narbengewebe ein Infiltrationsknoten, der durch seinen Pigmentgehalt seine Abstammung von vorgefallenem Ciliarkörpergewebe leicht erkennen lässt. Schon bei mittlerer Vergrösserung fallen zwischen den Gruppen dunkler Kerne von Lymphocyten helle inselförmige Flecke auf von mehr rötlicher Farbe: Nester von epithelioiden Zellen, von denen viele reichlichen Pigmentgehalt zeigen. In einigen Schnitten lässt sich dieses Infiltrat durch die Perforationsöffnung der Sklera hindurch bis in das Narbengewebe im Innern des Auges verfolgen, das sich an Stelle des Ciliarkörpers befindet. Auch in diesem Schwartengewebe sind noch reichlich kleine Rundzellen, sowie grössere pigmentierte Zellen. Auch grosse Gruppen von Epithelzellen sind in dem Schwartengewebe eingeschlossen.

In dem hinten an dieses Narbengewebe angelöteten und auch davon bedeckten einzig übrig gebliebenen Teil des Ciliarkörpers der untern Bulbushälfte besteht eine mässig kleinzellige Infiltration, die epithelioide Zellen und zahlreiche Riesenzellen enthält. Sein Epithelbelag ist in vollständiger Unordnung und von dem Schwartengewebe durchsetzt.

Auch im Ciliarkörper der oberen Bulbushälfte lagert auf der inneren Seite des Muskels eine kleinzellige Infiltration, in der epithelioide Zellen und Riesenzellen nur spärlich nachzuweisen sind.

Im allgemeinen hört diese Uvealinfiltration an der Ora serrata auf, und es gibt Schnitte, wo die Chorioidea vollkommen normal zu sein scheint.

Dies ist aber keineswegs der Fall. Sie enthält vielmehr eine Anzahl von knötchenförmigen Infiltrationen, aus kleinen Rundzellen bestehend, durchschnittlich in den äusseren Schichten gelegen, gleichmässig zerstreut über die Peripherie und die rückwärtigen Teile der Membran. In einigen dieser Knötchen sind schon etwas grössere, ovale Zellkerne eingelagert: der erste Beginn der Entwicklung von epithelioiden Zellen.

Die Iris ist im allgemeinen etwas reichlicher von kleinen Rundzellen durchsetzt. In ihren tiefen Schichten ist es aber zur Ausbildung von umschriebenen Herden gekommen, die grossenteils aus Lymphocyten bestehen, aber schon allenthalben Nester von epithelioiden Zellen erkennen lassen. Das Pigmentblatt ist an den betreffenden Stellen entweder nach rückwärts vorgewölbt oder schon von der Zellwucherung durchsetzt, wobei die Pigmentzellen in pigmentierte epithelioide Zellen sich umwandeln. Diese Herde sind mit besonderer Vorliebe an der Wurzel der Iris und hinter dem Sphinkter zur Entwicklung gekommen.

Epikrise.

Das histologische Bild der sympathisierenden Ophthalmie ist hier schon genügend weit vorgeschritten, um eine sichere Diagnose zu erlauben. Es ist nur die Verteilung der Krankheitserscheinungen auf die verschiedenen Abschnitte der Uvea nicht die ganz gewöhnliche, insofern als die Chorioidea nicht bloss am wenigsten daran beteiligt ist, sondern sichtlich auch das am wenigsten vorgeschrittene Stadium zeigt. In ihr liegen nur vereinzelte Knötchen, die zwar auch ganz gewiss der sympathisierenden Entzündung angehören; denn die ganz unbedeutende Endophthalmitis, welche der Verletzung folgte, kann nicht zur Erklärung dieser Chorioidealherde herbeigezogen werden. Sie ist so gering, dass sich nicht einmal in der Umgebung des Sehnervenloches eine Zellvermehrung in der Chorioidea eingestellt hat; der Sehnerv und die Papille selbst sind frei von Entzündung. Im übrigen sehen wir aber auch hier in der Chorioidea dasselbe Bild, das wir schon in andern Augen als Anfangsstadium der sympathisierenden Entzündung beschrieben haben: eine Aussäung von Herden, besonders in den äussern Schichten der Chorioidea, die anfänglich nur aus Lymphocyten bestehen, und erst später die epithelioiden Zellen in ihrem Innern auftreten lassen.

Ungleich weiter ist die Erkrankung im Ciliarkörper vorgeschritten, wo sich schon die typische Infiltration, wenn auch noch nicht in hohem Grade eingestellt hat. Die zahlreichen Riesenzellen im Gewebe des Ciliarkörpers machen schon bei schwacher Vergrösserung auf das Eigentümliche der Infiltration aufmerksam. Besondere Erwähnung verdient der Umstand, dass sich jener Rest von Ciliarkörpergewebe,

der ausserhalb des Auges unter der Bindehaut liegen blieb, ganz in einen solchen Knoten typischen Granulationsgewebes (Lymphocyten mit epithelioiden Zellen) umgewandelt hat. Aber es ist auch der ganze Ciliarkörper der obern Bulbushälfte, also jener, welcher am weitesten von der Verletzungsstelle entfernt war, in gleicher Weise erkrankt, wie die Reste des Ciliarkörpers unten, soweit sie nicht durch die Verletzung als solche zerstört worden waren und nunmehr durch ein derbes Bindegewebe ersetzt erscheinen.

Die Erkrankung der Iris ist, wenn auch nicht in hohem Grade, doch bereits so weit vorgeschritten, dass auch hier kein Zweifel an dem sympathisierenden Charakter der Affektion bestehen kann: Knötchen von Lymphocyten und epithelioiden Zellen in den hintern Schichten mit Tendenz zum Durchbruch.

Die Enucleation dieses Auges erfolgte 38 Tage nach der Verletzung. Schon am 3. Tage nach der Enucleation traten die ersten klinischen Erscheinungen der sympathischen Ophthalmie auf. Letztere verlief leicht und heilte mit Hinterlassung normalen Sehvermögens.

Fall VI.

K. K., 36jähriger Mann.

Anamnese vom 21. V. 1909. Am 20. III. 1909 Verletzung des linken Auges durch Explosion einer Syphonflasche.

Stat. praes. R. A. Normal. $^{6}/_{6}$.

L. A. Starke Injektion, Hornhaut matt; im ganzen Verlaufe des vertikalen Meridians eine weisse vascularisierte lineare Narbe. In der vorderen Kammer ein 1 mm hohes Hypopyon. Iris geschwollen, Struktur verwaschen. Gefässe der Iris stark erweitert, zahlreiche Blutungen. Pupille eng, birnförmig, mit der Spitze nach unten und daselbst in die Hornhaut eingeheilt. Sie ist von einer gelbweissen, dichten Membran eingenommen. Druck erhöht. Amaurose.

22. V. 1909. L A. Enucleation. Glatter Heilungsverlauf.

5. VI. 1909. Patient erscheint in der Klinik mit der Angabe, dass er seit erstem Juni, das ist also acht Tage nach der Enucleation, Rötung des rechten Auges beobachtet habe, und dass das Auge seit dieser Zeit auch schmerzhaft wurde.

Stat. praes. vom 5. VI. 1909. R. A. Ciliar injiziert, Hornhaut matt, Kammerwasser leicht getrübt, Iris grün verfärbt, verwaschen, Pupille durch einige Synechien verzogen. Fundus etwas verschwommen zu sehen, scheint normal zu sein.

Über den weiteren Verlauf der Erkrankung ist leider nichts bekannt.

Histologischer Befund.

Breite Narbe, die Hornhaut in schräger Richtung von ihrer innern gegen die äussere Oberfläche durchsetzend, mit ausgedehnter Einheilung der Iris. An der hintern Hornhaut, besonders unten zahlreiche Präcipitate und

ein mehr gleichmässiger Exsudatbelag. Auch sonst in der Kammer zahlreiche Zellen. Die Narbe ist noch reich an Zellen und Gefässen, und die eingeheilte Iris vollständig in ein Infiltrat verwandelt, welches das Pigmentblatt breit durchbrochen hat und mit einer Schwarte in Verbindung steht, die sich an die Oberfläche der Linsenkapsel anlegt, und in welche die Enden der Perforationsöffnung der Linsenkapsel eingebettet sind. Die Zellen des Irisinfiltrates sind fast ausschliesslich einkernige, teils vom Aussehen der Lymphocyten, teils mit deutlich sichtbaren Protoplasmaleibern. Viele unter ihnen zeigen eine distinkte eosinophile Granulierung. Dazwischen sind auch grössere, ovale, blassgefärbte Kerne sichtbar (geschwollene Endothelzellen? epithelioide Zellen?)

Die Iris der obern Bulbushälfte ist weniger dicht infiltriert, hat an ihrer Oberfläche einen Belag von Exsudatzellen, in ihrem Innern mehrere Blutungen. Auch hier ist der Pigmentbelag nahe dem Pupillarrand durch das Infiltrat durchbrochen, welches sich in die Linse erstreckt, die, wie erwähnt, in ihrer Mitte breit eröffnet ist. Die Linse ist in Zerfall begriffen, die Fasern sind durch eitriges Exsudat voneinander gedrängt. An der Oberfläche des Ciliarkörpers in der hintern Kammer gleichfalls eitriges Exudat in geringer Menge.

Die Infiltration des Ciliarkörpers ist gering, besteht aus einkernigen Rundzellen und hat sich besonders in dem Stroma der Fortsätze und an der innern Seite des Ciliarmuskels ausgebildet. Nur geringer Grad von Retinitis, nach rückwärts schnell abklingend. Netzhaut atrophisch, von vielen Hohlräumen durchsetzt, das nervöse Gewebe stark geschwunden, so dass die Stützfasern deutlich hervortreten. Reichlich Exsudatzellen im Glaskörper.

Schwere Erkrankung der Chorioidea in der für die sympathisierende Ophthalmie charakteristischen Form: Verdickung durch Einlagerung von Knoten, in derem Innern epithelioide Zellen in reichlicher Zahl vorhanden sind. Die Knoten sind teilweise schon ineinander geflossen und haben dadurch eine gleichmässige Dickenzunahme der Chorioidea bedingt, teilweise sind sie noch gut voneinander unterscheidbar. Auch im flachen Teil des Ciliarkörpers findet man schon solche Herde. Im Innern mancher Chorioidealknötchen lagern vereinzelte Riesenzellen.

Im Verhältnis zur geringen Beteiligung der Netzhaut fällt die starke Neuritis auf, ähnlich wie in Fall III. Das Papillengewebe ist stark geschwollen und der Gefässtrichter durch Exsudat ausgefüllt. Knapp hinter der Lamina cribrosa ist der Sehnerv wieder normal.

Die Chorioidealinfiltration setzt sich nur in geringem Grade auf die die Sklera durchsetzenden Gefässe und Nerven fort.

Epikrise.

Der Fall bietet bereits ein „Vollbild“ der sympathisierenden Erkrankung, die sich am reinsten in der Chorioidea zeigt. Da nämlich gleichzeitig eine Endophthalmitis besteht, so können die Veränderungen im vorderen Bulbusabschnitt auf diese letztere bezogen werden. Davon hebt sich nun die Erkrankung der Chorioidea nicht nur des-

wegen ab, weil sie viel stärker ist als die der Netzhaut, sondern auch, weil sie bereits bis zum charakteristischen histologischen Bilde vorgeschritten ist.

Die Verletzung war acht Wochen vor der Enucleation geschehen, und die ersten Erscheinungen der sympathischen Ophthalmie acht Tage nach der Enucleation aufgetreten.

Fall VII.

Dieser Fall ist in der ersten Arbeit von Fuchs (Graefe's Arch. f. Ophth. Bd. LXI. S. 370) angeführt unter Nr. 7.

Patientin T.

Anamnese. Vor 37 Tagen Kuhhornstoss. Die sympathische Entzündung trat erst 4 Tage nach der Enucleation auf. Zur Zeit der Operation war am andern Auge nur Lichtscheu vorhanden. 2 Tage nach der Operation traten ciliare Injektion und Schmerzen auf, und noch 2 Tage später wurden die ersten Zeichen der Entzündung in Form einzelner Synechien bemerkt. Die sympathische Entzündung verlief ziemlich schwer; die Kranke wurde nach monatelanger Behandlung mit Fingerzählen in 2 m entlassen. (Fuchs loc. cit. S. 378) Histologischer Befund (entnommen aus Aufzeichnungen von Prof. Fuchs). Das Auge ist im ganzen verkleinert, die Hornhaut verdickt. Iris auf dem vorliegenden Schnitte nicht mehr getroffen, sondern der Ciliarkörper seitlich angeschnitten. Eine kleinzellige Infiltration findet sich unter dem Limbus und im episkleralen Gewebe. Beide haben nichts besonders Charakteristisches, setzen sich aus einzelnen Knoten um die Gefässe herum zusammen. Es besteht eine Infiltration im Ciliarkörper, besonders bedeutend auf der einen Seite. Der vorderste Teil der Aderhaut ist frei von Infiltration; dieselbe beginnt dann zuerst herdweise und wird weiter hinten kontinuierlich. Die Aderhaut ist hier auch verdickt (stärkste Verdickung 0,54 mm) und in Falten gelegt. Die Infiltration besteht nur aus Lymphocyten. Epithelioide Zellen sind nicht sichtbar. Die Infiltration ist am dichtesten in der Schicht der grossen Gefässe. Die Choriocapillaris ist fast überall verschont. Die Gefässwände sind in der gewöhnlichen Weise zerstört. Die Arterienwände halten sich am längsten. Nur an einer Stelle geht die Infiltration bis in die Choriocapillaris. Die Infiltration besteht auch fleckweise in der Suprachorioidea, ferner in der Sklera selbst entlang den feineren Gefässen, entlang den Vortexvenen und den Ciliarnerven bis an die äussere Oberfläche der Sklera.

Epikrise.

Der Uvealprozess ist bereits so weit vorgeschritten, dass die Diagnose der sympathisierenden Entzündung sicher steht. Die Aderhaut ist an der Erkrankung wie meist am stärksten beteiligt, so dass schon makroskopisch die Verdickung der Membran auffällt.

Eine tabellarische Übersicht über die sieben Fälle und die dabei uns am meisten interessierenden Details dürfte für die Besprechung von Nutzen sein.

	Zwischen Verletzung u. Enucleation verstrichener Zeitraum	Intervall zwischen Enucleation u. Ausbruch der sympath. Ophth.	Verlauf der sympathischen Ophthalmie	Histologischer Befund	Behandlung
Fall I	18 Tage	12 Tage	schwer	Endophthalmitis septica (Glaskörperabscess) Chorioidea frei. Was von dem Infiltrat des Ciliarkörpers und der Iris, dem sympathisierenden Prozess zugesprochen werden kann, kann nicht entschieden werden.	Benzosalin
Fall II	30 Tage	27 Tage	schwer	Ähnlich einer serösen Iritis. Uncharakteristisches Infiltrat der Iris (allerdings das Pigmentblatt durchbrechend) und des Ciliarkörpers. Ganz wenig Lymphocytenherde in der Chorioidea. Neuritis.	Benzosalin
Fall III	28 Tage	38 Tage	leicht (normales Sehvermögen)	Anfangsstadium der sympathisierenden Entzündung. Zahlreiche Aderhautherde. In Iris und Ciliarkörper nichts Charakteristisches. Keine sicheren epitheloiden Zellen. Fast keine Endophthalmitis. Starke Neuritis.	Schmierkur
Fall IV (E. Fuchs)	30 Tage	19 Tage	ziemlich schwer, aber guter Ausgang	Anfangsstadium nur Lymphocytenherde in den hinteren Irisschichten, einige Lymphocytenherde im Ciliarkörper und im vorderen Teil der Aderhaut. Keine epitheloiden oder Riesenzellen. Geringe Endophthalmitis. Neuritis.	Schmierkur
Fall V	38 Tage	3 Tage	leicht (normale Sehschärfe)	Ausgeprägtes histologisches Bild, noch im Anfang (in Iris und Ciliarkörper epitheloide u. Riesenzellen, in der Chorioidea nur ganz wenig Lymphocytenherde). Ganz unbedeutende Endophthalmitis. Sehnerv frei von Entzündung.	Schwitzkur (Salicyl)
Fall VI	63 Tage	8 Tage	unbekannt	Vollbild. Starke Neuritis. Endophthalmitis gering, auf den vorderen Abschnitt beschränkt. Geringe Beteiligung der Netzhaut.	—
Fall VII (E. Fuchs)	31 Tage	4 Tage	schwer	Ausgeprägtes histologisches Bild	—

Auffallend ist in mehreren dieser Augen der Befund von Neu-

ritis, welche in keinem Verhältnis zur Stärke der Endophthalmitis steht, so dass der Anschein erweckt wird, als hätte die Neuritis, die sich nicht so sehr durch eine starke Zellinfiltration des Papillengewebes auszeichnet, als vielmehr durch eine ödematöse Durchtränkung, einen Zusammenhang mit der spezifischen sympathisierenden Erkrankung. Dass sich der Sehnerv nur selten spezifisch infiltriert findet, ist eine bekannte Tatsache. Auch Fuchs hebt hervor, dass der Sehnerv sich jedenfalls nicht in jenem Masse an der Entzündung beteiligt, wie man erwarten müsste, wenn die Übertragung der Entzündung auf das andere Auge längs des Sehnerven erfolgen würde. Da aber andererseits von Fuchs nichts Besonderes über eine starke ödematöse Schwellung bemerkt wird, so ist anzunehmen, dass dieselbe, wenn sie auch anfänglich bestanden haben mochte, meist wieder zurückgeht und eventuell verschwindet. Schirmer (Handbuch S. 109) widmet der Veränderung der Papille in sympathisierenden Augen eine eingehende Beschreibung. „Vor allem fällt die ödematöse Durchtränkung ihres Gewebes auf, welche den Sehnervenkopf deutlich prominent macht und die Netzhaut zu seiner Seite verdrängt und in Falten legt, so dass das Bild mit einer leichten Stauungspapille eine gewisse Ähnlichkeit gewinnt; auffallend gering ist dagegen in allen Fällen die kleinzellige Infiltration.“ Ich kann diese Befunde nur vollauf bestätigen.

Die Neuritis ist in den Fällen (II, III, IV), die alle drei Anfangsstadien der Erkrankung darstellen, geradezu im auffallenden Gegensatz zur geringen Endophthalmitis; sie ist auch in Fall VI, in dem es bereits zur Vollbildentwicklung gekommen war, noch in hohem Grade vorhanden bei einer nur auf den vorderen Bulbusabschnitt beschränkten Endophthalmitis und bei geringer Beteiligung der Netzhaut, fehlt dagegen in Fall V, der ein ausgeprägtes histologisches Bild zeigt.

Ich betone diese starke Neuritis im Anfangsstadium der sympathisierenden Erkrankung, weil sie auch im Anfangsstadium der sympathischen Entzündung oft das erste Symptom der ausgebrochenen Erkrankung darstellt. Ich glaube, nach der Analogie der sympathisierenden Entzündung diese Neuritis als den Ausdruck einer eingetretenen Erkrankung der Aderhaut ansehen zu müssen, die sich auch durch das gewöhnlich sehr schnell erfolgende Auftreten von Glaskörpertrübungen indirekt verrät; nicht aber als eine primäre Affektion des Sehnerven, nicht als ein Zeichen, dass die Erkrankung im zweiten Auge zuerst im Sehnerven Fuss fasse, wie es besonders die Anhänger der Migrationstheorie haben glauben machen wollen.

Auf diese anfängliche Neuritis im sympathisierenden Auge wurde von C. F. Heerfordt (Graefe's Arch. Bd. LXIX) besonders hingewiesen, der in dem ersten Auge — 13 Tage nach der Verletzung — eine Neuritis optica fand, die er ganz richtig als den Ausdruck einer eingetretenen Uvealaffektion ansieht, obwohl noch keine klinischen Erscheinungen einer Uveitis an jenem Tage sichtbar waren.

Freilich muss man mit der Verwertung des Befundes einer Papillitis sehr vorsichtig sein, da sich eine solche bei posttraumatischen Entzündungen auch ohne sympathisierenden Charakter derselben bei sehr geringgradiger Endophthalmitis einstellen kann. Siehe auch Gilbert Graefe's Arch. Bd. LXXVII. S. 214.

Das von Schirmer aufgestellte Krankheitsbild der Papilloretinitis sympathica bedarf einer Revision. Histologische Untersuchungen des erst erkrankten Auges fehlen in den meisten bisher mitgeteilten Fällen, so dass es nicht möglich ist, aus dem vorliegenden Materiale zu entscheiden, ob die Affektion in das Krankheitsbild der echten sympathischen Ophthalmie hineingehört oder nicht.

Schlussfolgerungen.

1. Eine nach der Enucleation ausbrechende sympathische Ophthalmie kann leicht oder schwer verlaufen:

a) Es hängt dies augenscheinlich nicht zusammen mit dem Grade der histologischen Entwicklung des sympathisierenden Prozesses im ersten Auge zur Zeit der Enucleation. Denn während zwar in den Fällen III und IV einem Anfangsstadium der sympathisierenden Entzündung ein leichter Verlauf der sympathischen Ophthalmie zu entsprechen schien, war der Verlauf bei den Fällen I und II trotz des noch nicht charakteristischen Befundes im ersten Auge ein schwerer, und andererseits machte wieder z. B. im Fall V das zweite Auge bei schon ausgeprägtem histologischen Bilde der Erkrankung im ersten Auge nur eine leichte sympathische Affektion durch.

Was können wir aus diesen Befunden schliessen?

Da durch die Enucleation des ersten Auges ein weiterer Einfluss desselben auf die Entwicklung der Erkrankung im zweiten Auge ausgeschlossen wurde, so folgt daraus, dass der Krankheitsprozess im zweiten Auge als solcher selbständig seinen weiteren Weg geht, wenn er nur einmal überhaupt Fuss gefasst hat.

Dies entspricht der schon lange bekannten klinischen Tatsache, dass bei ausgesprochener sympathischer Ophthalmie die Enucleation des ersten Auges keinen Einfluss mehr auf den Verlauf der Er-

krankung im zweiten Auge nimmt, ebenso wie es auch nicht selten zu sehen ist, dass in dem sympathisch erkrankten Auge der Krankheitsprozess schwerer verläuft als in dem sympathisierenden Auge, so dass letzteres z. B. noch ein Sehvermögen behalten kann, während das zweite Auge ganz zugrunde ging.

b) Es besteht aber sichtlich auch kein Zusammenhang zwischen der Schwere der Erkrankung des zweiten Auges und der Grösse des Intervalles zwischen Enucleation und Ausbruch der sympathischen Ophthalmie. Denn wir finden einen leichten Verlauf sowohl bei Ausbruch der Erkrankung schon wenige Tage nach der Enucleation (Fall V) als bei verhältnismässig grossem Zwischenraum (Fall III), und einen schweren Verlauf nicht nur bei kurzem Intervall (Fall VI), sondern auch bei langem.

c) Die Schwere der Erkrankung des zweiten Auges lässt aber auch keine Beziehungen erkennen zu dem Intervall zwischen der Verletzung und der Enucleation. Bei dem Minimum unserer Fälle von 18 Tagen in Fall I, die zwischen Verletzung und Enucleation verstrichen, war der Verlauf ein schwerer, bei einem Intervall von 30 Tagen (Fälle II und IV) der Verlauf gleichfalls schwer, ebenso bei 31 Tagen (Fall VII), bei einem fast gleichen Intervall von 28 Tagen dagegen leicht (Fall III).

Es scheint also ziemlich gleichgültig zu sein, wie lange dem verletzten Auge Zeit gelassen wird zur Entwicklung des Krankheitsprozesses. Wird aber dem Auge längere Zeit gelassen, dann findet sich der spezifische Prozess schon weit ausgebildet, und dann bricht die sympathische Ophthalmie so schnell nach der Enucleation aus, dass man mit Sicherheit annehmen kann, dass es auch schon vor der Enucleation anatomische Veränderungen enthalten haben musste.

2. Der Ausbruch der sympathischen Ophthalmie schwankt in unsern Fällen zwischen 3 bis 38 Tagen.

Der Zeitraum zwischen der Enucleation und Ausbruch der sympathischen Ophthalmie kann vielleicht auch noch grösser sein. Ich möchte aber zur Entscheidung dieser Frage nicht die in der Literatur unter diesem Titel veröffentlichten Fälle herbeiziehen. Denn eine grosse Zahl derselben, wo von einem Intervall von einem bis zu vielen Jahren berichtet wird, ist schon vom klinischen Standpunkt zurückzuweisen — es geht nicht an, jede Iridocyclitis im zweiten Auge eines Patienten, dessen erstes Auge durch eine Verletzung zugrunde gegangen ist, rundweg als eine sympathische zu bezeichnen — fast alle

aber entbehren einer exakten histologischen Untersuchung, so dass sie nicht als sichere Fälle verwertet werden können.

Über die „Incubationsdauer" der sympathischen Ophthalmie möchte ich aus den vorliegenden Daten gar keine Schlüsse ziehen. Solange uns alle Anhaltspunkte darüber fehlen, wann die Krankheitsnoxe in das Auge eintritt, bleibt der Wert solcher Überlegungen sehr fraglich. Ich will hier nur feststellen, dass die diesbezüglichen Äusserungen von Heerfordt (l. c.) sich als unrichtig erweisen, zumal er der Meinung war, es seien keine Fälle von sympathischer Ophthalmie bekannt, welche später als 14 Tage nach der Enucleation des verletzten Auges entstanden seien. Gerade bei dem längsten Intervall in meinem Falle III ist der sympathische Charakter der Erkrankung histologisch nachgewiesen.

a) Bricht die sympathische Ophthalmie sehr kurze Zeit nach der Enucleation des ersten Auges aus (Fall V: 3 Tage, Fall VII: 4 Tage, Fall VI: 8 Tage), so findet sich in dem enucleierten ersten Auge immer schon das ausgeprägte histologische Bild der sympathisierenden Entzündung. In diesen 3 Fällen liegt auch die Verletzung ziemlich weit zurück: Fall V: 38 Tage, Fall VI: 56 Tage, Fall VII: 31 Tage.

Bei diesen Erkrankungen, die schon wenige Tage nach der Enucleation einsetzen, darf man fast sicher annehmen, dass schon zur Zeit der Enucleation trotz des negativen klinischen Befundes im zweiten Auge anatomische Veränderungen vorhanden waren. Liegen diese Veränderungen, wie wahrscheinlich oft in der Chorioidea, so brauchen sie noch keine äusserlichen Symptome von Entzündung zu setzen, und vielleicht auch nicht einmal Sehstörungen zu erzeugen, wenn sie nicht schon zu einer Neuritis oder zu Glaskörpertrübungen Veranlassung gegeben haben.

b) Bricht die sympathische Ophthalmie erst längere Zeit nach der Enucleation aus, so zeigt das erste Auge entweder das Anfangsstadium, das zwar noch keine epithelioiden und Riesenzellen erkennen lässt, aber doch durch die Lokalisation der Herde schon eine sichere Diagnose der sympathisierenden Erkrankung gestattet. (Fall III: 38 Tage, Fall IV: 19 Tage), oder es besteht ein noch uncharakteristisches Bild (Fall I und II).

Die Zeit, welche zwischen Verletzung und Enucleation verstrichen war, war in einem dieser Fälle (III) sogar kürzer, als der Zwischenraum zwischen Enucleation und Ausbruch der sympathischen Ophthalmie. Durchschnittlich betrug sie einen Monat. Nur in Fall I war sie beträchtlich kürzer.

Wir können keine sichere Auskunft darüber geben, ob in diesen Fällen von so wesentlich verspätetem Ausbruch der sympathischen Ophthalmie anatomische Veränderungen im zweiten Auge schon zur Zeit der Enucleation des ersten Auges bestanden haben. Von vornherein ist es nicht sehr wahrscheinlich.

3. Der histologische Befund des ersten Auges zeigte in jenen Fällen das ausgeprägteste Bild, wo die meiste Zeit zwischen Verletzung und Enucleation verstrichen war, also ein Vollbild in Fall VI (56 Tage), ein demselben schon nahe kommendes in V (38 Tage) und VII (31 Tage), das Anfangsstadium in Fall III (28 Tage) und Fall IV (30 Tage), während bei gleicher Zeitdauer im Falle II (30 Tage) noch keine charakteristische Infiltration zustande gekommen war; sie fehlt auch in Fall I (18 Tage).

Aus andern Fällen wissen wir freilich, dass eine Zeit von 3 Wochen schon genügt, um das histologische Bild der sympathisierenden Entzündung zur höchsten Entwicklung zu bringen.

Die Fälle von Ausbruch der sympathischen Ophthalmie nach der Enucleation werden als eine wichtige Stütze für die Migrationstheorie angesehen. Haben die Anhänger derselben aus andern Fakten (Auftreten der Entzündung am zweiten Auge frühestens 14 Tage nach der Verletzung des ersten Auges) den Schluss gezogen, dass die Übertragung von einem Auge zum andern eine gewisse, ziemlich erhebliche Zeit brauche, so kamen ihnen die Fälle von Ausbruch der sympathischen Ophthalmie nach der Enucleation sehr gelegen. „Wenn die Mikrobien mindestens zwei Wochen zur Überwanderung brauchen, so werden sie sicher in vielen Fällen mehr gebrauchen. Sie können sich also mehrere Wochen lebensfähig in den Lymphscheiden halten, und dies ist das einzige Postulat, welches wir stellen müssen, um nach der Migrationstheorie völlig zwanglos die im ersten Momente auffallende Tatsache zu erklären, dass die Gefährlichkeit eines verletzten Auges mit seiner Enucleation noch nicht erlischt.“ (Schirmer, Handbuch S. 183.)

Aber auch derjenige, der auf dem Standpunkte steht, dass die Übertragung — wie wir eingangs erwähnt haben — gewiss nicht längere Zeit erfordert, gerät nicht in Verlegenheit, solche Fälle zu erklären. „Da die Wucherungen nicht bloss intraskleral, sondern schon ausserhalb der Sklera gelegen sein können, so begreift man, dass selbst die Enucleation keinen absoluten Schutz gewährt.“ (Fuchs, S. 451). Und an einem andern Orte (2. Arbeit, S. 481) sagt Fuchs:

„Da in diesem Falle bei der Enucleation ein Teil des extraocularen Knotens an der Bindehaut zuückgelassen worden war, wäre es selbstverständlich gewesen, wenn erst längere Zeit nach der Enucleation die sympathische Entzündung gekommen wäre. Wenn die Übertragung, wie ich glaube, wirklich durch die Blutbahn geschieht, so hängt es gerade so wie bei der Metastasierung der Geschwülste offenbar ein wenig vom Zufall ab, von der Hineinwucherung der Gewebsneubildung in ein Gefässlumen, und von der Losreissung einzelner Partikel, ob und wann die Metastasierung erfolgt."

Leider sind trotz aller zahlreichen Beobachtungen unsere Kenntnisse über die sympathische Ophthalmie noch so mangelhafte, dass wir über Vermutungen nicht hinauskommen.

Tatsache ist, dass wir über den wirklichen Eintritt der Erkrankung im zweiten Auge, über das zeitliche und namentlich ursächliche Verhältnis zum Eintritt der spezifischen Erkrankung im ersten Auge noch ganz im Unklaren sind. Dass Fälle existieren, wo beide Augen sogar gleichzeitig oder fast gleichzeitig erkranken, scheint nicht mehr in Zweifel gezogen werden zu können. (Siehe Heerfordt l. c.). Hat man doch sogar schon sympathische Ophthalmie vor Ausbruch der sympathisierenden Entzündung beobachtet. (Reis, v. Graefe's Arch. f. Ophth. Bd. LXXX, S 105.)

Wie am ehesten noch meine Theorie der endogenen Entstehung der Krankheit diese wechselvollen Bilder zu erklären vermag, wurde eingangs angedeutet.

Anhang.

Ich habe in den Schlussfolgerungen die Frage, wie lange nach der Enucleation des ersten Auges noch eine sympathische Ophthalmie im zweiten Auge eintreten könne, mit Rücksicht auf den Umstand offen gelassen, dass die darauf bezüglichen in der Literatur mitgeteilten Fälle meist nur klinisch beobachtet worden waren. Klinisch kann aber die sympathische Ophthalmie nie mit Sicherheit von einer Iridocyclitis anderer Herkunft unterschieden werden. Freilich kann auch die histologische Untersuchung des ersten Auges unter Umständen im Stiche lassen, nämlich dann, wenn sich die histologischen Veränderungen noch nicht zu einem charakteristischen Bilde entwickelt haben. So war es unter meinen sieben Fällen zweimal (Fall I und II), das heisst in über 28 %. Wenn ich trotzdem diese beiden Fälle noch mit Sicherheit als sympathische bezeichnen konnte, so war dies mit Hinsicht auf den immerhin noch kurzen Zwischenraum gestattet, der zwischen

Enucleation des unsere Sorge erregenden ersten Auges und dem Ausbruche der Erkrankung des zweiten Auges bei im übrigen gesunden Leuten bestand. Dass eine solche Verzögerung des Ausbruches der Erkrankung im zweiten Auge vorkommen kann, beweist mein Fall III, wo sogar 38 Tage verstrichen waren, durch den charakteristischen histologischen Befund im ersten Auge. Und ein solcher könnte auch nur entscheiden, ob die sympathische Erkrankung auch noch wesentlich später auszubrechen vermag. Fälle mit uncharakteristischem Befunde können für die Beantwortung der Frage nicht verwertet werden. Ein Beispiel eines solchen Falles, bei dem die klinische Diagnose „Ausbruch der sympathischen Ophthalmie über ein Jahr nach der Enucleation" durch die histologische Untersuchung ihrer Unsicherheit nicht entledigt wurde, sei angeführt.

W. M., 73jähriger Mann.

R. A., Senile Katarakt im reifen Zustande.

L. A., Senile Katarakt beginnend. Augen sonst normal.

Hat früher immer gesunde Augen gehabt.

4. VII. 1912. R. A. Extraktion des Stares unter Glaskörperverlust. Zwei Tage später trat eine von der Wunde ausgehende eitrige Infektion ein, welche durch die Kauterisation der Wunde nicht aufgehalten werden konnte und zu einem Glaskörperabscesse führte; daher wurde am 25. VII. 1912 die Enucleation vorgenommen. Das linke Auge blieb gesund. Erst am 20. April 1914 erschien der Patient wieder in der Klinik und machte folgende Angaben: Seit dem Oktober 1913 nahm die Sehschärfe des linken Auges rapid ab, ohne dass er Entzündungserscheinungen bemerkt hätte. Nur zeitweise geringe stechende Schmerzen, die aber in den letzten Tagen stark zugenommen haben. Während der Patient damals noch genügend zum Herumgehen gesehen hatte, hat er jetzt kaum einen Lichtschein.

Status praes. R. A. Anophthalmus.

L. A. Bulbus injiziert. Cornea in toto matt, besonders die unteren $^2/_3$ derselben. Diffuse Trübung an der hinteren Hornhautwand, welche, mit der Lupe betrachtet, aus zahlreichen konfluierenden Pünktchen besteht und nach oben in einer horizontalen Linie scharf abschneidet. V. K. seicht. Iris verwaschen und vorgewölbt. Die Pupille eng in Form eines stehenden unregelmässigen Ovales verzerrt, fast vollständig von einer Exsudatmembran ausgefüllt, die nur oben eine kleine Lücke frei lässt. Die letztere lässt ebenfalls einen grauen Hintergrund durchschimmern. Tension normal.

Fundus nicht sichtbar. Lichtempfindung in 4 m. Projektion falsch.

Blutbefund: Differentialzählung der weissen Blutkörperchen.

Neutrophile Leukocyten	50 %
Lymphocyten	40 %
Grosse mononucleare und Übergangszellen	3 %

Eosinophile Leukocyten	6 %
Mastzellen	1 %

Wassermann negativ.
Interner Befund ohne Belang.
Urinbefund normal.

1. V. 1914. Diagnostische Alttuberkulininjektion 0,2 mg (linker Oberarm).

2. V. 1914. Keine Reaktion.

4. V. 1914. Alttuberkulininjektion 0,5 mg.

5. V. 1914. Keine Reaktion.

6. V. 1914. Patient entlassen im gleichen Zustande.

Histologischer Befund.

Operationswunde offen, Hornhautwundrand etwas gequollen und aufgestellt, Wundkanal mit eitrigem Exsudat gefüllt, welches sich von hier in das Augeninnere hineinerstreckt, Pupille und Colobom bedeckt und den ganzen Glaskörperraum in Form eines Abscesses einnimmt. Die einzelnen Details des histologischen Befundes brauchen nicht ausdrücklich gebracht zu werden, sie decken sich vollständig mit dem Bilde einer schwersten akuten Endophthalmitis. Nur der Chorioidea seien einige Worte gewidmet; denn wenn irgendwo, so wäre es in dieser Membran möglich, die Spuren eines sympathisierenden Prozesses von den Erscheinungen der Endophthalmitis unterscheiden zu können. Die Netzhaut ist abgehoben. Auf der freien Oberfläche des Pigmentblattes liegen Gruppen von meist polynucleären Leukocyten. Die ganze Chorioidea ist reicher an Rundzellen als normal; sie bilden auch an vielen Stellen etwas dichtere Ansammlungen, gelegentlich sogar ziemlich gut umschriebene Knötchen. Manche Gruppen dieser Zellen sind perivasculär gelagert, andere liegen ohne Beziehungen zu den Gefässen im Stroma der Chorioidea eingestreut. Sie bestehen aus einkernigen Zellen, von denen die meisten einen deutlichen Protoplasmaleib haben, viele mit exzentrisch gelagertem Kern, während die Lymphocyten oft sogar in der Minderheit sind. Es gibt aber auch Stellen, wo die Lymphocyten an Zahl überwiegen. Polynucleäre Leukocyten fehlen fast ganz; im Gegensatze dazu sind sie im Stroma des Ciliarkörpers und der Iris sehr reichlich. Die Stromazellen der Chorioidea zeigen auch an den Stellen dichterer Rundzellansammlungen keine wesentlichen Veränderungen. Sichere epithelioide Zellen konnten nicht aufgefunden werden. Bakteriologische Färbung negativ.

Epikrise.

Der schwere Verlauf der Iridocyclitis in dem zweiten Auge, wodurch das Sehvermögen fast gänzlich vernichtet wurde, liess klinisch trotz des über ein Jahr betragenden Zeitraumes, der seit der Enucleation verstrichen war, umsomehr an eine sympathische Ophthalmie denken als eine genaue Allgemeinuntersuchung, einschliesslich der

Tuberkulinprobe und der Wassermann'schen Serumreaktion keine Ursache für die Erkrankung auffinden liess. Auch die Vermehrung der Lymphocyten auf 40% der Gesamtzahl der weissen Blutkörperchen könnte zugunsten der Diagnose sympathische Ophthalmie verwertet werden. Der Beweis bleibt aber dafür ausständig. Denn der histologische Befund lässt keine unzweifelhaften Produkte einer sympathisierenden Ophthalmie feststellen. Der Fall gibt uns also keine Aufklärung über die Frage, ob auch noch nach einem Jahre oder längere Zeit nach der Enucleation eine sympathische Ophthalmie ausbrechen kann.

Endgültigen Aufschluss darüber könnte nur die histologische Untersuchung des zweiterkrankten Auges selbst bringen.

Über Glaukom IV.
Über die Ursache und die Entstehung des sogenannten Glaucoma malignum und über Mittel zu seiner Entgegenwirkung.

Von

Privatdozent Dr. med. C. F. Heerfordt,
Kopenhagen.

Mit 4 Figuren im Text.

Die folgende Abhandlung zerfällt in drei Abschnitte, nämlich: 1. Über das klinische Verhalten und Vorkommen des malignen Glaukoms, 2. Über die Entstehungsweise des malignen Glaukoms (S. 12), sowie 3. Über Mittel, dem malignen Glaukom entgegenzuwirken (S. 22).

1. Über das klinische Verhalten und Vorkommen des malignen Glaukoms.

Bekanntlich bezeichnete v. Graefe (v. Graefe's Arch. f. Ophth. Bd. XV, 3. 1869) mit dem Namen Glaukoma malignum den — durch eine Reihe bestimmter Verhältnisse charakterisierten — verschlimmerten glaukomatösen Zustand, den er zuweilen im Anschluss an die Iridektomie an Augen mit Glaukoma simplex eintreten sah, und der zweifellos durch die Operation hervorgerufen wurde.

Unter den Eigentümlichkeiten, die diesen Zustand charakterisieren, ist die bemerkenswerteste die, dass die durch die Operation entleerte vordere Kammer — die unter andern Verhältnissen reproduziert wird, sobald die Operationswunde verklebt ist, das heisst gewöhnlich sofort oder im Verlauf weniger Stunden nach der Operation — nicht oder nur in ganz geringem Grad wiedergebildet wird, selbst wenn die Wundheilung so solid und gut verläuft, dass die Tension des Auges nach der Operation sich allmählich bedeutend über die Norm heben kann[1]).

---

[1]) Natürlich muss — wie das v. Graefe auch ausdrücklich in seiner Fussnote

Hiermit ist eine zweite, für das maligne Glaukom höchst charakteristische Eigentümlichkeit angeführt: da sich — mit dem allmählich festeren Schluss der Operationswunde — immer deutlicher eine Tensionserhöhung entwickelt, die in der Regel die vor der Operation vorhandene Tensionserhöhung bedeutend übersteigt. Selbst wenn dies abnorme Tensionsverhalten sich natürlich in seinem vollen Umfang erst einige Zeit nach der Operation, wenn die Operationswunde hinreichend verheilt ist, zeigt, kann es doch meist zum Teil schon unmittelbar nach ihr bemerkt werden, indem man — wie v. Graefe S. 203 schreibt — „wenn man sich daran gewöhnt, die der Iridektomie unterzogenen Augen unmittelbar nach dem chirurgischen Akt vorsichtig mit dem Finger zu betasten, bei Glaukoma simplex eine sehr abweichende Resistenz konstatieren wird. Einige Augen sind fast so weich (oder selbst weicher), als es im Durchschnitt ein normales Auge nach vorausgeschickter Punktion ist, diesen aber stehen andere gegenüber, in denen der Augendruck jetzt noch stärker ist, als er selbst bei geschlossener Kammer in der Norm sein darf.“ Je mehr Zeit nach der Operation verstreicht — je fester sich also die Operationswunde schliesst —, desto höher steigt in den ernsteren Fällen die Spannung[1]), und es besteht ein genau umgekehrtes Verhalten zwischen der Tiefe der Kammer und dem Spannungsgrad: Je niedriger die Kammer, desto stärker die Spannung, und in Fällen,

---

loc. cit. S. 205 betont — die fehlende Restitution der vorderen Kammer, die sich — in Verbindung mit subnormaler Spannung — bei mangelhafter Heilung der Operationswunde findet, nicht mit der verwechselt werden, die sich in Fällen von malignem Glaukom findet.

[1]) Man muss sich klar machen, dass in Fällen, wo malignes Glaukom in Augen mit ganz fehlender Wundheilung entsteht, die für das maligne Glaukom sonst so charakteristische Tensionserhöhung sich vielleicht nur so unvollkommen entwickeln wird, dass sie gar nicht zur Beobachtung kommt. Da gleichzeitig die Seichtheit der vorderen Kammer bei mangelhafter Wundheilung, wie gesagt, für die Diagnose des malignen Glaukoms keine Bedeutung hat, und da die auch sehr charakteristischen Irritationssymptome möglicherweise von der Spannungserhöhung abhängen, die sich zu entschleiern gehindert ist, weil die Operationswunde sich nicht schliesst, so versteht man, dass durchaus Fälle von malignem Glaukom (in Verbindung mit mangelhafter Wundheilung) existieren können, wo die Diagnose hauptsächlich auf Grund von Sehstörungen gestellt werden muss. Ich führe das so ausdrücklich an, weil dies Verhalten bei Beurteilung des malignen Glaukoms als Komplikation der modernen fistelbildenden Glaukomoperationen Bedeutung hat, die gerade eine Art mangelhafter Wundheilung beabsichtigen, da sie einen dauernden Abfluss von Kammerflüssigkeit zu dem subconjunctivalen Gewebe zu Wege zu bringen suchen.

wo letztere am ausgesprochensten ist, liegt Linse und Irisvorderfläche dicht der Hornhaut-Rückfläche auf.

Als Begleiterscheinung des Zustands treten ferner meist eine Reihe von Irritationssymptomen auf, indem mehr oder weniger heftige ziliare Schmerzen in und um das Auge den Schlaf stören, die Berührung des Auges schmerzt, und eine eigentümliche pericorneale Injektion teils der episkleralen Gefässe, teils der conjunctivalen Venen, die in diese übergehen, auftritt.

Was den Zustand des Glaskörpers betrifft, so hält es v. Graefe für sicher, dass derselbe ausgesprochen verschleiert und unklar ist, selbst wenn der Zustand der Hornhautrückfläche den Einblick hindert. Jedenfalls findet sich im Verlauf der Fälle, die sich so sehr bessern, dass der Einblick möglich wird, später recht diffuse Glaskörpertrübung (in zwei solchen Fällen hat v. Graefe Netzhautablösung beobachtet [S. 206]).

Als praktisch wichtigstes Symptom des malignen Glaukoms findet sich endlich eine auffallende Herabsetzung der Sehkraft, deren Grad der Entwicklung der beschriebenen übrigen Symptome entspricht, und das durch seine unglückliche Prognose zu v. Graefe's Benennung des Zustands Anlass gegeben hat. In den unheilvollsten (exquisit malignen) Fällen tritt nämlich sehr schnell ein völliger oder so gut wie vollständiger Verlust der Sehkraft ein. In andern Fällen, wo die Tensionsteigerung nicht hoch ist, und wo die Irritationssymptome nicht so ausgesprochen sind oder fehlen, „pflegt doch der Verlauf wieder in ein leidlich glückliches Geleise einzukehren", da sich nach und nach eine niedrige vordere Kammer bildet, und die Patienten behalten einen Teil des Sehvermögens, den sie vor der Operation hatten.

Hiermit ist — nach v. Graefe — in den Hauptzügen der eigentümliche exoperative Zustand geschildert, den er Glaukoma malignum benannte, und dessen Beschreibung sich alle späteren Beobachter anschlossen. Nur soll bemerkt werden, dass A. Weber zwischen zwei Gruppen von malignem Glaukom zu scheiden scheint, nämlich 1. Fälle, in denen „der Druck nicht abnimmt, die vordere Kammer sich nicht herstellt, und das Glaukom in seinen weiteren Folgen so verläuft, als ob überhaupt keine Operation stattgefunden hätte", und 2. Fälle, in denen „sogar der Druck sich rapid steigert, und das chronische Glaukom oder Glaukoma simplex in ein akutes sich umsetzt".

Während also bei den verschiedenen Autoren keine Uneinigkeit darüber herrscht, was als charakteristische Eigentümlichkeiten des

Zustands angesehen werden kann, hört die Einigkeit darüber auf, 1. wieweit alle exoperativen Sehkraftherabsetzungen (abgesehen von den Folgen misslungener Operationen und exoperativem Astigmatismus) mitgezählt werden dürfen oder nicht (genaue Abgrenzung des Zustands), 2. welche Glaukomformen mit dem Zustand sich komplizieren können und 3. über die Häufigkeit seines Eintretens. Schliesslich ist es eine Frage, ob 4. das maligne Glaukom besonders als Komplikation bei der Iridektomie auftritt, oder ob es ebensowohl von jeder andern Operation, die die vordere Kammer öffnet, hervorgerufen wird; ich will daher in folgendem versuchen, zu diesen verschiedenen Fragen Stellung zu nehmen.

Was zunächst die Abgrenzung des malignen Glaukoms betrifft, so geht schon aus obigem hervor, dass der Begriff nach v. Graefe nur die Fälle umfasst, wo die Herabsetzung der Sehkraft mit auffälliger Niedrigkeit der vorderen Kammer, kompliziert mit Spannungserhöhung, zusammenfällt. Hiermit ist der Begriff am engsten begrenzt; am weitesten in entgegengesetzter Richtung geht Schmidt-Rimpler, Graefe-Sämisch Handbuch II. Aufl. Glaukom 1908, der es für das Richtigste hält, „alle unmittelbar nach der Iridektomie schlecht verlaufenden Fälle als maligne Glaukome zu bezeichnen, das heisst also solche Fälle, bei denen nach einer exakten Operation die Kranken uns mit einem erheblich schlechteren Sehvermögen (abgesehen etwa von den Folgen des Wundastigmatismus) verlassen als das war, mit dem sie zu uns kamen.“

Während es, solange man nur klarzustellen beabsichtigt, in welchem Umfang die Prognose der Glaukomoperationen nicht ganz günstig ist, praktisch sein kann, in Übereinstimmung mit Schmidt-Rimpler — den Begriff malignes Glaukom alle exoperativen Funktionsherabsetzungen umfassen zu lassen, muss das für weniger günstig angesehen werden, wenn die Absicht besteht, die Entstehung dieser Zustände ausfindig zu machen. Es gilt dann, gerade so genau wie möglich, die verschiedenen vorkommenden Zustandsformen abzugrenzen, und in dem Folgenden suche ich so scharf wie möglich zu scheiden zwischen: 1. das maligne Glaukom v. Graefe, 2. die expulsiven intraokularen Hämorrhagien, 3. die retinalen Hämorrhagien, sowie endlich 4. exoperativen Sehkraftherabsetzungen ohne besondere begleitende Eigentümlichkeiten. In bezug auf letztere gilt natürlich, dass sie ganz schwach ausgesprochene — für unsere bisherigen Untersuchungsmittel — latente Fälle von echtem Glaukoma malignum sein können. (Vgl. auch die Fussnote S. 2.)

Die Frage, welche Glaukomformen unter Umständen mit exoperativer Sehkraftherabsetzung kompliziert werden, besonders malignem Glaukom, wird von den verschiedenen Autoren etwas verschieden beantwortet. Über das eigentliche Glaukom sagt v. Graefe: „Ich urgiere (S. 208), dass ich diesen Verlauf exklusiv bei dem Glaukoma simplex im engeren Sinne, das heisst da gesehen habe, wo nach genauer und längerer Beobachtung keine periodischen Trübungen der Medien nachweisbar waren.“ „Niemals habe ich dies nach Operation des entzündlichen oder des subakuten, mit periodischer Kammerwassertrübung einhergehenden Glaukoms gesehen.“ „Ferner wäre hervorzuheben, dass alle betreffenden Augen vor der Operation einen sehr starken Druck zeigten.“ Im Gegensatz zu v. Graefes Anschauungen, dass das maligne Glaukom nur in Fällen von Glaukoma simplex im engsten Sinne auftritt, teilt Schweigger[1]) eine Reihe von Fällen bei Patienten mit Glaukoma mit kleinen Anfällen mit und führt an, dass er „auch in Fällen, welche mit heftiger glaukomatöser Entzündung in Behandlung kamen, denselben bösartigen Verlauf gesehen hat.“

Auf dem Kongress der Soc. franc. d'ophth. 1901 nahm de Wecker folgenden Standpunkt ein (nach dem Ref. in Arch. d'ophth. XXI.):

„Pour les cas de glaucome où véritables désastres éclatent après l'opération, en affectant le caractère de glaucome malin, l'auteur pense que ce glaucome malin s'observe surtout dans le glaucome irritatif à poussées presque imperceptibles mais où, dès le début la chambre antérieure se trouve fortement réduite et ne varie guère de profondeur dans l'intervalle de ces faibles poussées.“

Die richtige Auffassung dürfte hiernach die sein, dass das maligne Glaukom v. Graefe als exoperative Komplikationen bei allen Formen chronischen Glaukoms vorkommt, und ferner, dass es vorzugsweise das chronische Glaukom kompliziert, aber vielleicht doch auch im Anschluss an die Operation der akuten Formen auftreten kann. Möglicherweise hat das maligne Glaukom in diesen letzteren Fällen das besondere Gepräge, das die zwei Gruppen A. Webers (vgl. S. 3) charakterisiert, deren Kennzeichen es ist, dass „das Glaukom in seinen weiteren Folgen so verläuft, als ob überhaupt keine Operation stattgefunden hätte“! Die exoperativen Verschlimmerungen im Anschluss an die Operation des akuten Glaukoms haben jedoch nach allem Vorliegenden nur in selteneren Fällen das Gepräge wirklich malignen Glaukoms v. Graefe. Schmidt-Rimpler tut denn auch den Ausspruch, dass der Verlauf in diesen Fällen „meist anders ist, als von

[1]) Schweigger, Glaucoma malignum. Arch. f. Augenheilk. Bd. XXXII. 1896.

Graefe ihn schildert", indem oft wirkliche Linsenluxation, Glaskörperaustritt aus der Wunde oder Blutungen in die vordere Kammer, die nicht resorbiert werden, vorkommen. Offenbar handelt es sich in solchen Fällen um weniger ausgesprochen intraokulare Blutungen der Art, die, wenn sie grösser sind, das bekannte Bild expulsiver Hämorrhagien annehmen, und die sehr wohl die Operation bei allen Glaukomformen ohne Unterschied komplizieren können, besonders wenn sie vorgerücktere Stadien erreicht haben.

Was nunmehr die wichtige Frage der Häufigkeit des Eintretens des malignen Glaukoms betrifft, so macht schon v. Graefe in seiner zitierten Abhandlung einige Angaben hierüber. Dieser Autor schreibt nämlich (loc. cit. S. 203):

„Allein, wie schon erwähnt, ist dieser 'maligne' Verlauf ungemein selten. Ich habe ihn ausgeprägter Weise nur fünfmal beobachtet, unter einer Anzahl von etlichen hundert Fällen von Glaukoma simplex, die ich der Iridektomie unterwarf; wenn ich alles zusammenrechne, was ich auch durch Erkundigungen bei beschäftigten Kollegen in Erfahrung gebracht, so dürfte dessen Frequenz 2% der an Glaukoma simplex operierten nicht erreichen." Und weiter auf S. 205: „Von dem zuerst geschilderten, völlig malignen Hergange bis zu diesen letzten Vorkommnissen (das heisst den eben beschriebenen weniger ausgesprochenen Fällen derselben Art), bei denen der Verlauf doch wieder in ein leidlich glückliches Geleise einzukehren pflegt, stuft sich das Bild des Verlaufs in ganz kontinuierlicher Weise ab. Wenn ich oben sagte, dass höchsten in 2% der an Glaukoma simplex operierten der exquisit maligne Verlauf zur Beobachtung kommt, so wird man in einer weit grösseren Anzahl, etwa 10—12%, eine langsame Wiederbildung der Kammer (nach dem zweiten Tage) wegen relativ zu hohen Augendrucks konstatieren. Etwa die Hälfte dieser Fälle werden mit Reizerscheinungen verknüpft sein, von denen jedoch ein grosser Teil leichterer Art ist und bei geeignetem Verfahren nach einiger Zeit, unter Herstellung der Kammer und Sinken des Augendrucks, glücklich abklingt."

Bei seinen eigenen operierten Patienten mit Glaukoma simplex hat v. Graefe also in Wirklichkeit in 15 bis 17% der Fälle mehr oder weniger ausgesprochenes malignes Glaukom gesehen, selbst wenn er das Hauptgewicht auf die 5% (nach Angaben von Kollegen auf 2% reduzierten) legt, die exquisit malignen Verlauf zeigten.

Spätere Autoren haben nur über die besonders schlecht verlaufenen Fälle genaue Angaben gemacht, wo die exoperative Funktionsherabsetzung vollständigen oder fast vollständigen Verlust der Sehkraft erreicht hat. Da zugleich mit den vorliegenden statistischen Angaben hauptsächlich beabsichtigt war, das definitive Resultat der Operation aufzuklären: ob der operierte Glaukomfall durch die Operation geheilt wird oder trotz ihrer weiter fortschreitet, so findet man in mehreren

von ihnen nichts über das unmittelbare (primäre) Operationsresultat angeführt, und wird es angegeben, so findet man in den Fällen, wo die Operation eine weniger ausgesprochene Herabsetzung der Sehkraft als Blindheit bewirkt hat, in der Regel nicht angeführt, ob wirkliche Symptome von Malignität vorhanden waren. Allerdings wird in einigen Statistiken manchmal sowohl für die guten als auch für die weniger gelungenen Fälle eine verzögerte Restitution der vorderen Kammer erwähnt, aber fast immer ohne eine Angabe des ganz entscheidenden wichtigen Verhaltens, ob die Tension gleichzeitig erhöht gewesen, ohne welche die Angabe über die mangelnde Restitution der Kammer — wie auch von v. Graefe hervorgehoben — als Zeichen von malignem Glaukom keinerlei Bedeutung hat, weil sie ebensogut auf verzögertem oder ungenügendem Wundverschluss oder einer ungefährlichen Ablösung der Chorioidea (Fuchs) beruhen kann.

v. Graefes Statistik ist also die einzige, die direkt darauf ausgeht, die Häufigkeit des Vorkommens des malignen Glaukoms selbst aufzuklären, aber verschiedene andere vorliegende Statistiken geben doch eine Reihe Angaben über die Häufigkeit der exoperativen Sehkraftherabsetzungen im allgemeinen. Einige Beispiele sollen angeführt werden:

Sulzer[1]) teilt Horners Resultate von 1861—82 mit. Die Iridektomie wurde an 149 Augen mit entzündlichem Glaukom (67 akut, 82 chron.) ausgeführt. Von diesen Augen wurde bei 10 % die Sehkraft durch die Operation herabgesetzt, während 4 % die Sehkraft, die sie hatten, ganz einbüssten. Von dieser letzten Kategorie (6 Fälle) zeigten 4 (alle stark vorgeschrittenes chron. inflamm. Glaukom) typischen malignen Verlauf v. Graefe. Unter 103 Fällen von Glaukoma simplex trat exquisit maligner Verlauf in 3,8 % auf, während in 23,3 % der Fälle ein gewisser Verlust der Sehkraft zustande kam.

Hahnloser[2]) teilt Haabs Resultate der Glaukombehandlung 1865—1895 auf der Klinik in Zürich mit. Die in der Abhandlung enthaltene tabellarische Übersicht zeigt, dass 28 Iridektomien an Augen mit Glaukoma simplex ausgeführt wurden. Über 5 Augen (Fall 18, 20, 21, 30 und 37) finden sich in der Tabelle keine genügenden Angaben, um die unmittelbare Wirkung der Operation beurteilen zu können. Bei 12 der restierenden 23 Fälle trat keine exoperative Sehkraftherabsetzung hinzu, in 3 Fällen ging ein kleinerer Teil der Sehkraft und in 6 Fällen das meiste der Sehkraft verloren. In 2 Fällen mit ausgesprochenem, malignem Verlauf ging die Sehkraft so gut wie völlig verloren. Mit Iridektomie wurden 11 Fälle von akutem Glaukom behandelt, von denen 2 die Sehkraft im Anschluss an die

---

[1]) Die Iridektomie bei primärem Glaukom. Diss. Zürich 1882.

[2]) Inaug.-Diss. Zürich 1896.

Operation verloren. Von 23 iridektomierten Augen mit chron. inflamm. Glaukom verlor 1 (Fall 10) die Sehkraft infolge von Infektion, 4 (Fall 7, 22, 28, 49) unter ähnlichen Umständen wie die 2 Fälle mit akutem Glaukom und 2 (Fall 6 und 9) infolge von exquisit malignem Glaukom v. Graefe. Die Mehrzahl der verunglückten Fälle waren äusserst vorgeschritten.

Wydgodski teilt — ohne Daten aus den Krankengeschichten anzugeben — einen Auszug[1]) aus seiner Dissertation über die Resultate operativer Glaukombehandlung aus der Augenklinik des Helene-Paulowna-Institutes und der Prof. Dohnbergschen Privatklinik in St. Petersburg mit. Im Anschluss an 37 Iridektomien wegen akut inflamm. Glaukoms wurde in keinem Fall Herabsetzung der Sehkraft beobachtet, die dagegen in 7 von 147 operierten Fällen chron. infl. Glaukoms eintrat. Unter 129 Fällen von Glaukoma simpl. (104 Fälle typ. Glaukoma simpl. und 25 Fälle von Glaukoma simpl. chron. inflamm. intermittente) fand sich Herabsetzung der Sehkraft in 14 % der Fälle (unter den 2 Gruppen ungefähr gleichmässig verteilt), ohne dass jedoch 1 Fall von exquisit malignem Glaukom vorkam.

Hallauer[2]) teilt in grossen Zügen Resultate aus der Universitäts-Augenklinik in Basel mit. Im Anschluss an 67 Iridektomien wegen Glaukoma simplex trat einmal exquisites Glaukoma malignum auf. Wegen akuten Glaukoms wurden 75 Iridektomien ausgeführt (40 akut, 30 subakut). In einem Fall subakuten Glaukoms trat typisches Glaukoma malignum einen Tag nach der Operation auf, obwohl die vordere Kammer den Abend vorher reproduziert worden war. In zwei Fällen verlor sich die Sehkraft sehr schnell gradweise im Anschluss an die Operation, und zwei Fälle verloren die Sehkraft unter recidivierenden intraokularen Blutungen.

Koster[3]) sah in 2 von 22 iridektomierten Augen mit akutem Glaukom einen Rückgang der Sehkraft im Anschluss an die Operation. Unter 21 Fällen von chron. inflamm. Glaukom trat zweimal erhöhte Spannung und damit Sehkraftverlust im Anschluss an die Operation auf; in noch einem Fall verlor sich die Sehkraft aus andern Ursachen. Im Anschluss an die Operation von 20 Fällen von Glaukoma simplex trat Sehkraftherabsetzung in 5 Fällen ein.

Schliesslich sollen zwei Statistiken mit voneinander sehr abweichenden Resultaten referiert werden.

Schleich[4]) fand im Anschluss an die Operation von 102 Augen 30 Fälle wesentlicher Sehkraftherabsetzungen als Operationsfolge, und von diesen 30 Verschlimmerungen waren 8 so ausgesprochen, dass Blindheit sofort oder kurz nach der Operation eintrat. Im Gegensatz zu Schleichs Statistik veröffentlichte A. v. Hippel seine Resultate, die davon ausgingen, dass er unter 74 iridektomierten Augen mit Glaukoma simplex nur in ein

[1]) Die Dauererfolge der Iridektomie bei Primärglaukom. Klin. Monatsbl. f. Augenheilk. Bd. XLI, 2. 1903.

[2]) Arch. f. Augenheilk. Bd. XLVII, 2. 1903.

[3]) v. Graefe's Arch. f. Ophth. Bd. LXIV. 1906.

[4]) Über Prognose und Therapie des Glaucoma simpl. Ref. Klin. Monatsbl. f. Augenheilk. 1906. S. 430.

paar Fällen eine überdies ganz geringe Verschlimmerung der Sehkraft im Anschluss an die Operation gesehen hat[1]).

Man sieht also, dass die späteren Statistiken — durchschnittlich — die Zahlen bestätigen, die schon v. Graefe für seine hundert Fälle fand.

Es verbleibt noch die Entscheidung der Frage, ob das maligne Glaukom und die andern Arten exoperativer Herabsetzungen der Sehkraft besonders als Komplikation der Iridektomie auftreten, oder ob sie ebensogut durch jede andere Operation, die die vordere Kammer öffnet, hervorgerufen werden können. Die hier besonders in Betracht kommenden operativen Eingriffe sind die Sklerotomie, die Cyclodialyse und die Operationen, die eine Fistelbildung von der vorderen Kammer zum subconjunctivalen Gewebe erstreben, das heisst die fistelbildenden Operationen. Die Frage ist recht eingehend von Gilbert[2]) behandelt, der es einleuchtend findet, „dass die Operationsmethode an sich nicht Ursache der Verschlechterung sein kann, denn die üblen Ausgänge finden sich wie bei der Iridektomie so auch ausnahmslos bei allen modernen auf den verschiedensten Prinzipien beruhenden Ersatzoperationen, sofern sie nur prompt und völlig anspannend wirken."

Im grossen ganzen kann ich mich Gilbert anschliessen, da wohl auch er nicht allein der Sklerotomie, sondern auch der Cyclodialyse eine günstigere Stellung als den übrigen Operationen einräumt. Zwar existiert kein grösseres statistisches Material für diese beiden Operationen, aber die Sklerotomie wird von allen Operateuren als ein bedeutend geringeres Risiko für exoperative Herabsetzungen der Sehkraft gebend angesehen als die Iridektomie, wenn es auch hinreichend bekannt ist, dass auch die in einzelnen Fällen einen malignen Verlauf veranlassen kann. Die Cyclodialyse ist noch nicht sehr oft ausgeführt, und viele der Fälle, in denen sie ausgeführt ist, geben keine geeignete Grundlage zur Beurteilung ihrer Wirkungen, da es ihr gegangen ist wie andern Operationen, dass sie zu Beginn an den allerunglücklichsten Fällen erprobt wurde. Sicher ist jedoch, dass eine Statistik wie z. B. die von Meisner und Sattler[3]), die sich doch auf 54 Operationen aufbaut, exoperativer Sehkraftherabsetzungen fast gänzlich entblösst ist.

Besonders interessant ist die Frage, wieweit die fistelbildenden Operationen (Lagrange, Holth, Borthen, Elliot) grössere, geringere,

---

[1]) Klin. Monatsbl. f. Augenheilk. 1907. 5. 58.

[2]) v. Graefe's Arch. f. Ophth. Bd. LXXXII, 3. 1912.

[3]) Über die Cyclodialyse. Arch. f. Augenheilk. Bd. LXXI. 1912.

oder gleiche Neigung wie die Iridektomie haben, sich mit malignem Glaukom v. Graefe zu komplizieren, und es wird dabei wohl zweifellos sein, dass die Neigung im Augenblick der Operation selbst die gleiche sein muss, weil diese Operationen die vordere Kammer ebenso vollständig öffnen und leeren wie die Iridektomie. Im weitern Verlauf kann die Disposition dagegen sehr wohl verschieden sein, weil die Iridektomiewunde und die Fistelwunde der Wiederbildung der Kammer faktisch nicht dieselben Bedingungen bieten. In der nächstfolgenden Zeit nach der Operation wird der conjunctivagedeckte Skleraldefekt wohl am ehensten im höheren Grad den Austritt des Kammerwassers hindern als die Iridektomiewunde, so dass man annehmen könnte, dass die Disposition für den Eintritt des malignen Glaukoms entsprechend geringer ist. Im weitern Verlauf wird das subconjunctivale Gewebe jedoch vermutlich sehr bald dem Kammerwasser weniger Widerstand leisten als eine in Heilung befindliche Iridektomiewunde, wieweit das aber den Eintritt, resp. das Aufhören des malignen Glaukoms begünstigen oder ihm entgegenwirken wird, kann man nicht wissen. Es scheint ferner eher möglich, dass die Fistelwirkung die Erkennung[1]) des bestehenden malignen Glaukoms erschweren wird, weil der ständige Flüssigkeitsablauf aus der Vorderkammer die Entwicklung des diagnostisch so wichtigen Symptoms, der Tensionserhöhung, ausschliessen oder hemmen wird. Wenn die Irritationssymptome und die Hornhauttrübungen dadurch zugleich auch geringer werden, so bleiben als Symptome der Malignität im wesentlichen nur die niedrige oder fehlende Kammer (von sehr bedingter diagnostischer Bedeutung, wenn die Tensionserhöhung fehlt), die Funktionsherabsetzung und möglicherweise die Glaskörpertrübungen.

Die angestellten Überlegungen zeigen somit, dass eine Beurteilung der Verhältnisse bei den fistelbildenden Glaukomoperationen eine genaue Beobachtung des Verlaufs nach der Operation mit spezieller Berücksichtigung der vorgetragenen Punkte erfordert, und man kann daher nicht erwarten, genügende Aufschlüsse in den Auszügen von Krankengeschichten zu finden, die im besten Fall statistische Angaben begleiten, die nicht gerade zur Aufklärung der vorliegenden Frage vorgenommen sind. Wenn hierzu kommt, dass solche Krankengeschichten in grösserer Zahl für die jetzt so stark angewendete Elliotsche Trepanation nicht veröffentlicht sind, so versteht man, dass die aufgestellte Frage im jetzigen Augenblick mit irgendwelcher Sicherheit nicht beantwortet werden kann.

[1]) Vgl. Fussnote 1 S. 2.

Die vorliegenden Angaben haben jedoch in diesem Zusammenhang insoweit Interesse, als sie schon zeigen, dass exoperative Funktionsherabsetzungen keineswegs ganz selten die fistelbildenden Operationen komplizieren.

Zum Beleg sollen einige Statistiken, die das zeigen, mitgeteilt werden. Nach Gilbert, der selbst über Herabsetzungen der Sehkraft im Anschluss an Iridotasis (Borthen) berichtet, finden sich „auch bei Elliot[1]) unter den nach seiner Methode operierten eine ganze Reihe von Kranken, die unmittelbar nach der Operation erhebliche Verschlechterungen zeigten".

Meller veröffentlichte 1909 aus der Prof. Fuchsschen Universitäts-Klinik 32 Krankengeschichten[2]) über alle Arten von Glaukom, mit Sklerektomie nach Lagrange operiert. Von einigen wird jedoch nichts über die Resultate der unmittelbar nach der Operation angestellten Sehprobe mitgeteilt. In zwei Fällen (Glauk. simpl. Fall 5, rechtes Auge und Glauk. chron. Fall 12) trat ausgesprochenes malignes Glaukom mit Herabsetzung der Sehkraft von $^6/_8$ auf $^1/_{60}$ und $^6/_{12}$ auf $^6/_{30}$ ein. In einem Fall von Glauk. chron. (9) kam es zu starkem Schwund der Glaskörper, vermutlich infolge expulsiver Hämorrhagie. Die Linse wurde kataraktös und die Sehkraft sank von $^6/_{18}$ bis zu Lichtschein mit guter Projektion. In Fall 13 trat eine Sehkraftherabsetzung von $^6/_{12}$ zu $^6/_{36}$ ein, in Fall 21 von $^6/_9$ zu $^6/_{12}$, möglicherweise eine ähnliche in Fall 16.

Kürzlich hat Meller[3]) (nach dem Ref. in Klin.-Monatsbl. 1913 Okt.) auf der 85. Versammlung deutscher Naturforscher und Ärzte in Wien über die Resultate von 389 Sklerektomien nach Lagrange und 178 Trepanationen nach Elliot berichtet. Von den operierten Fällen waren 12 % Glauk. akut., 61,15 % Glauk. infl. chron. und 9 % Glauk. simpl., die übrigen waren andere Glaukomenformen. In 10 % war „der Ausgang ein ausgesprochen schlechter" hinsichtlich der Sklerektomie, während Elliots Trepanation „nur in 2,4 % zu schlechtem Ausgang führt". Aus dem Referat kann nicht ersehen werden, ob oder wie oft weniger bedeutungsvolle Komplikationen oder weniger ausgesprochene Herabsetzungen der Sehkraft eingetreten sind. Während Schur[4]) in 5,2 % von 62 Trepanationen fand, dass „der Visus sich verschlechterte", hatte Stock[5]) unter 118 trepanierten Augen 30 Fälle (25,3 %), die unbeeinflusst oder schlechter geworden waren". „Unter den schlechten Fällen sind drei absolute Glaukome, und solche, die über $^1/_{60}$ Sehschärfe vor der Operation, 11."

Besonders nach Mellers Angaben, die auf einem relativ grossen Material basieren, könnte es also scheinen, als ob die Elliotsche

[1]) 1911, p. 567. The Operation of trephining for Glaucoma in the Ophthalmoscope, das mir nicht zugänglich war.

[2]) Klin. Monatsbl. f. Augenheilk. Bd. XLVII, 2. N. F. VIII.

[3]) Ausführlicher: Klin. Monatsbl. f. Augenheilk. Jan. 1914.

[4]) Sitzungsber. d. Ver. d. württemberg. Ärzte. Juni 1913. Ref. Klin. Monatsbl. N. F. Bd. XVI. 1913.

[5]) Intern. med. Kongr. London 1913. Ref. Klin. Monatsbl. f. Augenheilk. Bd. LI. 1913. N. F. Bd. XVI. S. 402.

Operation für das Entstehen exoperativer Funktionsschwächung ein geringeres Risiko bietet als die beiden übrigen „fistelbildenden" Operationen und vielleicht auch die Iridektomie, aber möglicherweise beruht dieser Umstand darauf, dass die Diagnose der Malignität dadurch erschwert wird, dass die Tensionserhöhung infolge des ständigen Abflusses von Kammerwasser zur Subconjunctiva ausbleibt.

2. Über die Entstehungsweise des malignen Glaukoms.

v. Graefe gibt keine Vermutungen über die Ursache des Eintretens des malignen Glaukoms.

A. Weber[1]) hat einen Bulbus mit malignem Glaukom anatomisch untersucht. In diesem lagen Iris und Linse fast an der Hornhautrückfläche. Das Verhalten der Linse zur Umgebung wird im übrigen mit folgenden Worten beschrieben: „Die Firsten der Ciliarfortsätze waren aber zurückgestülpt und kamen so hinter den Linsenäquator zu liegen, der zwischen diesen und dem Irisursprung fest eingeklemmt stand; es war also eine vollständige Luxation der Linse samt Kapsel bei wohlerhaltenem Aufhängeband eingetreten." Auf Grund dieses Untersuchungsresultates und gestützt auf das Resultat des hierdurch ihm eingegebenen operativen Verfahrens[2]) nimmt Weber an, dass „eine Luxation der Linse in die Rinne zwischen die Basis des Ciliarkörpers und Ursprung der Iris der ganzen Klasse von malignen Glaukomen zugrunde liegt, wo nach der Operation eines Glaukoma simplex eine vordere Kammer sich nicht wieder herstellt".

Webers Gedanken, dass eine Luxation der Linse das maligne Glaukom verursacht, haben sich bis zu einem gewissen Grad einige Autoren angeschlossen. Z. B. schreibt Schmidt-Rimpler (loc. cit.) in Übereinstimmung mit Webers Erklärung (S. 199): „Es scheint, als wenn hier öfter durch die nach der Operation eintretende Verschiebung des Linsensystems in die Rinne zwischen Ciliarkörper und Irisansatz der Filtrationsraum verschlossen und so die vermehrte Drucksteigerung veranlasst würde. Es handelt sich demnach gleichsam

---

[1]) Die Ursache des Glaukoms. v. Graefe's Arch. f. Ophth. Bd. XXIII. S. 84. 1877.

[2]) Nach der Anlegung einer Punktionsöffnung durch die Sklera zum Glaskörper, die so offen gehalten wird, dass der Glaskörper durch sie austreten kann, wird ein wachsender starker Druck auf die Hornhaut ausgeübt, um die Linse auf diese Weise zurückzuführen. Hierbei fliesst eine nicht geringe Menge Glaskörper aus. Im Anschluss an diese Prozedur zeigt sich immer Flüssigkeit vor der Linse.

um ein durch die Operation eingeleitetes Sekundärglaukom, das sich zu dem primär vorhandenen noch hinzugesellt."

Eine nähere Überlegung der vorliegenden Verhältnisse scheint mir jedoch zu zeigen, dass der Gedanke an eine Linsenluxation als Ursache des Glaukoma malignum sehr wenig plausibel ist. Wie wollte man nämlich eine solche sich entstehen denken? Das Natürliche würde sein, dass im Anschluss an die operative Eröffnung der vorderen Kammer aus einem oder andern Grund ein erhöhter Druck im Glaskörperraum entstände (z. B. durch eine Vermehrung seiner Contenta). Die Zonula würde dabei bersten. Aber wo? Natürlich gerade vor der Stelle, wo die Iris entfernt ist, und wo die nur locker verklebte oder noch nicht geschlossene Operationswunde sich befindet, und das Resultat wird dann eine partielle Linsenluxation oder der Austritt von Glaskörpersubstanz durch die Wunde sein, und gerade diese Komplikation ist bei Glaukomoperationen bekannt, aber sie beruht immer auf einer grösseren (expulsiven) Blutung im Glaskörper, und sie tritt nicht unter dem Bilde des malignen Glaukoms v. Graefe auf. Dieses zeigt ein ganz anderes Verhalten. Es findet sich keine partielle Linsenluxation gegen die Operationswunde hin, keine Protrusion des Glaskörpers in diese. Weder in enucleierten Augen, noch in Augen, in denen im späteren Verlauf ein Einblick in den Glaskörper sich ermöglicht, sieht man wesentliche Blutaustritte in diesen. Überhaupt kennt man keine Ursache, die als vortreibende Kraft im Glaskörper wirken kann. Da die Linse als Ganzes genau der Hornhaut anliegt, muss die Zonulaberstung, die der Luxation zugrunde liegen sollte, universell sein, aber wann und wie sollte eine solche Zonulaberstung entstehen? Im Augenblick der Operation selbst geschieht ja nichts anderes, als dass die Linse und Iris — wie in jedem Auge, das eröffnet wird — sich an die Hornhautrückfläche dicht anlegen. Die Luxation, dass heisst die Zonulaberstung sollte dann später auf die bemerkenswerte Weise zustande kommen — man könnte sie negative nennen —, dass die Chorioidea von der Linse zurückgeschoben würde, ein recht ungewöhnliches Verhalten. Ferner muss hier wohl daran erinnert werden, dass der von neuem erhöhte Druck, der das maligne Glaukom charakterisiert, vermutlich gerade von der „luxierten" Linse hervorgerufen wird, und man kann dies folglich nicht beschuldigen, Linsenluxation hervorzurufen. Hierzu kommt schliesslich, dass eine ursächliche Linsenluxation nicht vereinbar scheint mit dem Vorkommen der vollständigen Reihe der Übergangsformen zwischen dem normalen Verlauf nach der Operation und dem exquisiten malignen Verlauf.

Schliesslich ist es ein Faktum, dass die Grundlage der Weberschen Theorie äusserst dürftig ist. Da von der Zonula in dem untersuchten Auge ausdrücklich angegeben wird, dass sie nicht geborsten war, und da die Linse im Verhältnis zu Iris und Proc. ciliares an ihrem Platze lag, fand sich in Wirklichkeit keine Linsenluxation im Auge. Auch scheint es nicht berechtigt, von einer „Incarceration" der Linse zu sprechen, weil etwas von den gedehnten Proc. ciliares hinter dem Linsenäquator hervorragt.

Man kann somit die Theorie von der Linsenluxation als Ursache des malignen Glaukoms vermutlich für ebenso unbewiesen wie unwahrscheinlich ansehen, und man muss daher nach einer andern Ursache suchen. Um einen Ausgangspunkt für neue Betrachtungen zu finden, kann passender Weise auf v. Graefes treffende Beschreibung der klinischen Eigentümlichkeiten des malignen Glaukoms zurückgegriffen werden, und man stösst dabei zunächst auf S. 202 auf die Bemerkung, dass die Iridektomie unter Umständen conträr wirkt, indem das Sehvermögen progressiv, zuweilen sehr rasch „wie durch einen Insult akuten Glaukoms[1]) erlischt", und weiterhin (S. 207) wird hervorgehoben: „In Summa kann kein Zweifel obwalten, dass hier durch die Operation ein neuer akuterer Prozess von Glaukom[1]) angefacht worden ist, welcher nur in Ansehung der völligen Aufhebung der vorderen Kammer nicht das gewohnte Bild darbietet[1]).

Es leuchtet folglich ein, dass hier — abgesehen von letzterem Verhalten — eine vollkommene Übereinstimmung zwischen v. Graefes Auffassung der klinischen Eigentümlichkeiten des malignen Glaukoms und der Meinung über dessen Wesen und Ursache besteht, dass das maligne Glaukom v. Graefe ganz einfach ein hämostatisches (sogen. inflammatorisches) Glaukom ist, das durch die operative Eröffnung des chronisch glaukomatösen Auges hervorgerufen wird.

Eine erneute Durchsicht von v. Graefes — in der Einleitung zu seiner Abhandlung wiedergegebenen — Beschreibung der Verhältnisse des malignen Glaukoms wird zeigen, dass die Eigentümlichkeiten und Symptome der zwei Zustände ganz dieselben sind, nämlich:

1. Die ganz oder teilweise aufgehobene vordere Kammer mit Linse und Iris, die je nach der Schwere der Fälle der Hornhaut mehr

[1]) Von mir hervorgehoben.

oder weniger dicht anliegt, ist nichts anderes als die hier besonders ausgesprochene — für das hämostatische Glaukom typische — Stellungsveränderung der Iris, Corpus ciliare und Linse.

2. Die für das hämostatische Glaukom charakteristische stark erhöhte intraokuläre Tension entwickelt sich in Fällen von malignem Glaukom in dem Masse immer deutlicher, wie sich die Operationswunde fester schliesst.

3. Die ganze Reihe der Irritationssymptome sind dieselben.

4. Die etwas eigentümliche pericorneale Injektion findet sich bei beiden wieder. Gleichfalls sowohl

5. Die Verschleierung der Augenmedien, die teils auf Hornhauttrübung, teils auf zweifellos vorhandenen Glaskörpertrübungen beruht, als auch schliesslich

6. Die schnell zunehmende Herabsetzung der Sehkraft.

Wie schon von v. Graefe betont, existiert nur der eine Unterschied, dass die vordere Kammer in den exquisiten Fällen von malignem Glaukom vollständig aufgehoben ist, etwas, was für das hämostatische Glaukom sicher nicht bekannt ist, selbst wo dies am ausgeprägtesten ist, aber diese Nichtübereinstimmung wird vollständig verständlich und erklärlich, nachdem wir die fast sichere Ursache dieser letzten Glaukomform kennen gelernt haben.

Schon 1901 hat nämlich Grönholm[1]) nachgewiesen, dass die für das sogen. inflammatorische Glaukom charakteristische Stellungsänderung (Verschiebung nach vorn) von Iris, Corpus ciliare nebst Linse auf einer venösen Stase beruht, die durch Dehnung der Tunica vasculosa hervorgerufen ist, und diese Auffassung wird in meiner Abhandlung: Über Glaukom I[2]) des weiteren verschiedentlich gestützt. In dieser ist ferner bewiesen, wie alles für und nichts dagegen spricht, dass die venöse Stase, die die Stellungsveränderung des vorderen Teils der Tunica vasculosa mit der Linse und damit das Glaukom hervorruft, auf eintretender Klappsperrung der Vortexvenen an der Stelle beruht, wo diese aus der Chorioidea in die Sklera austreten, und schliesslich ist in meiner Abhandlung: Über Glaukom II[3]) die nähere Art dieser Klappsperrung nachgewiesen, indem sie unter Verhältnissen entsteht, wo der Venenblutstrom vom Sinus vorticosus die mobilisierte

[1]) Finska Läkareselskapets-Handlinger. 4. 1901.

[2]) v. Graefe's Arch. f. Ophth. Bd. LXXVIII, 3. 1911.

[3]) Weitere Untersuchungen über die Pathogenese des hämostatischen Glaukoms. v. Graefe's Arch. f. Ophth. Bd. LXXXIII, 1. 1912.

Sinoskleralplatte, das heisst die Kante der Eingangsöffnung zum Vortexskleralkanal, abfängt. (Vgl. Fig. 2 IV u. VI, S. 18.)

Wenn das maligne Glaukom nun einfach ein hämostatisches Glaukom ist, so wird das maligne Glaukom also durch dieselbe — hier infolge der Operation entstandene — Klappsperrung hervorgerufen, die dann venöse Stase verursacht und damit die typische Dehnung der Tunica vasculosa mit Nachvornschiebung von Iris, Corpus ciliare und Linse (vgl. die Pfeile auf Fig. 1), und es ist damit klar, dass

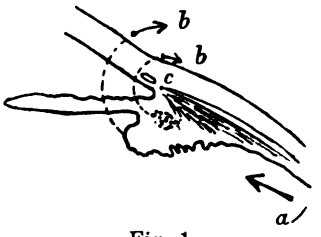

Fig. 1.

gerade diese Stellungsänderung, diese Verschiebung von Iris und Linse nach vorn, wenn sie in einem Augenblick eintritt, wo die vordere Kammer eröffnet und der intraokulare Druck = 0 ist, einen weit grösseren Umfang als in den Fällen annehmen muss, wo der Bulbus geschlossen ist, und wo folglich die durch die Dehnung der Tunica vasculosa und durch die vermehrte Transsudation hervorgerufene Erhöhung des intraokulären Drucks alsbald der weiteren Zunahme der Dehnung und Verschiebung der Iris und Linse nach vorn Schranken setzen wird.

Hiernach ist es offenbar, dass, wenn das akute hämostatische Glaukom und das maligne Glaukom auf derselben Ursache beruhen, die besonderen Verhältnisse (die geöffnete vordere Kammer), unter denen letzteres entsteht, notwendigerweise gerade eine vollkommene Aufhebung der vorderen Kammer bewirken müssen. Hiermit fällt der von v. Graefe angeführte Unterschied fort, und es kann festgestellt werden, dass vom klinischen Gesichtspunkt die genaueste Übereinstimmung zwischen dem malignen und dem akuten hämostatischen Glaukom besteht.

Die Möglichkeit, dass die zwei Zustände identisch sind, gewinnt überdies dadurch an Wahrscheinlichkeit, aber es muss doch für etwas sonderbar betrachtet werden, dass akut hämostatisches Glaukom, das unter gewöhnlichen Verhältnissen durch gewisse operative Eingriffe aufgehoben wird, unter Umständen gerade durch dieselben Eingriffe hervorgerufen werden sollte, wenn sie an Augen mit chro-

nischem Glaukom ausgeführt werden. Man muss daher verlangen, dass eine gültige Erklärung dafür geboten wird, wie das Eintreten der hämostatischen Klappsperrung gerade durch die operative Eröffnung des chronisch glaukomatösen Auges verursacht wird, bevor man die Theorie als wahrscheinlich richtig acceptieren kann, dass das maligne Glaukom einfach hämostatisches Glaukom ist. Die Frage, die jetzt untersucht werden soll, ist daher:

Finden sich besondere Bedingungen für die Entstehung der hämostatisch-glaukomatösen Klappsperrung der Vortexvenen bei der operativen Eröffnung des chronisch glaukomatösen Auges? Eine mutmasslich richtige Beantwortung dieser Frage ist möglich, insoweit man davon ausgehen kann, dass die verschiedenen glaukomatösen Zustände schlecht und recht Cirkulationsstörungen sind, so dass die glaukomatösen Symptome also entweder auf venöser Stase, arterieller Fluxion oder Lymphstase (Stase von Humor aqueus) beruhen, die entweder jede einzeln wirken oder sich miteinander komplizieren können, und es ist daher notwendig, die gestellte Frage für jede einzelne der drei genannten Cirkulationsstörungen zu beantworten. Zuvor soll noch kurz auf die verschiedenen schematischen Figuren auf Fig. 2 hingewiesen werden, unter denen I u. II einen normalen Sinus vorticosus mit zugehörigem Skleralkanal von der Fläche, bzw. auf dem Längsschnitt gesehen zeigt. III u. IV zeigt die zwei Umstände (überliegende Venenäste und überliegender Sinus als Baueigentümlichkeit), die chronisch hämostatisches Glaukom verursachen, und VI zeigt das temporäre Überliegen des Sinus, das vermutlich das Entstehen des akuten Glaukoms bewirkt, wenn die Sinoskleralplatte so weit mobilisiert ist, dass sie als Klappe wirken kann.

Wenn man hiernach zur Beschäftigung mit den drei genannten Hauptarten der Cirkulationsstörungen übergeht, so ist es einleuchtend, dass eine erhöhte arterielle Fluxion[1]), infolge allgemeinen Nachgebens (Lähmung) der Muskulatur in den Wänden der intraokularen kleinen Arterien und daraus folgender starker Erweiterung derselben, notwendigerweise als weitere Wirkung eine entsprechende Druckerhöhung

[1]) Gilbert (l. c.) hält arterielle Fluxion für die Hauptursache jedes Glaukoms. Entscheidende Gründe sprechen gegen die Richtigkeit dieser Anschauung für alle sogenannten ‚inflammatorischen' Glaukomformen. Es scheint jedoch möglich, dass arterielle Fluxion wenigstens mitwirkende Ursache für einen Teil der Glaukomfälle sein kann, die Glaucoma simplex genannt werden, weshalb die Wirkungen der arteriellen Fluxion auch in der vorliegenden Diskussion in Betracht gezogen werden müssen.

in den der Kapillaren, Vortexvenenäste und besonders des Vortexsinus und damit Erweiterung namentlich dieses letzteren hervorrufen

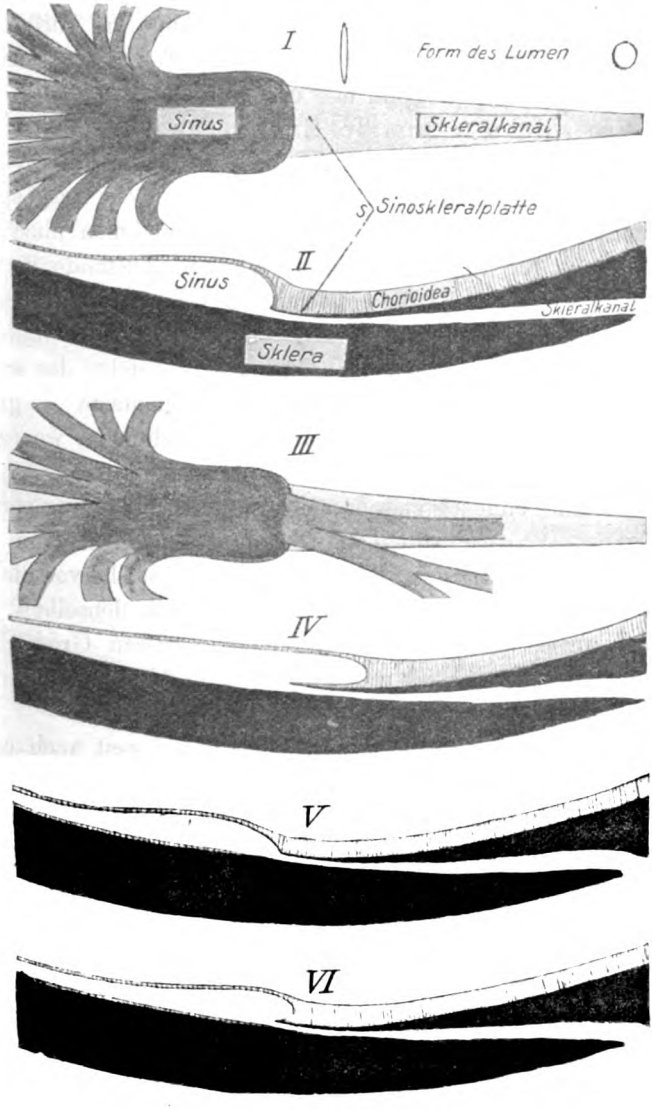

Fig. 2.

muss. Ferner ist es wahrscheinlich, dass sie allmählich die Sinoskleralplatte wird mobilisieren können, dadurch dass sie eine Erweiterung des innersten Teils des Vortexskleralkanals hervorruft,

dessen chorioideale Wand zunächst dem Sinus, das heisst die Sinoskleralplatte, so dünn ist. Man kann also annehmen, dass die Mobilisierung der Sinoskleralplatte, die die eine Bedingung für das Eintreten der hämostatischen Klappsperrung ist, vor der Operation vorhanden ist, und im Augenblick der Operation tritt als Folge des Zusammenwirkens der arteriellen Fluxion und der Aufhebung des intraokularen Drucks eine solche maximale Erweiterung des Sinus vorticosus ein, dass man, besonders in Fällen, wo letzterer der Natur der Sache nach Tendez zum Überliegen hat, eine recht ausgesprochene Disposition zum Eintritt der Klappsperrung annehmen muss.

Was dann die chronisch glaukomatösen Zustände betrifft, die als Ausschlag venöser Stase entstehen, so beruhen diese (vgl. Fig. 2, III u. IV) auf dem Umstand, dass die Sinoskleralplatte in eine oder mehrere, grössere oder kleinere Vortexvenen — infolge des angeboren überliegenden Sinus oder der überliegenden Venenäste — gradweise in den Skleralkanal gedrückt wird, und so — mehr oder weniger dicht schliessend — die Strömung des Venenbluts sperrt.

Es ist daher einleuchtend, dass die operative Eröffnung von Augen mit auf diese Weise entstandenem hämostatischen Glaukom eo ipso eine starke Erweiterung der Tunica vasculosa hervorrufen muss, die von derselben Art ist und unter Umständen denselben Umfang annehmen, sowie, wenigstens bis zu einem gewissen Grad, dieselben Wirkungen zeigen muss wie die, die bei einem Anfall von akut hämostatischem Glaukom entsteht.

Es verbleibt nur noch zu untersuchen, wie weit auch ein chronisch glaukomatöser Zustand, der einfach auf Lymphstase beruht, vermutlich zum Eintritt einer hämostatisch-glaukomatösen Klappsperrung im Augenblick der operativen Eröffnung des Bulbus disponiert.

Es trifft sich da glücklich, dass diese Frage mit Hilfe der in meiner Abhandlung: Über das Glaukom II S. 161—65 vorgetragenen Lehre von der „einfachen glaukomatösen Druckverengerung" des Vortexsinus und der Eingangsöffnung zum Skleralkanal leicht beantwortet werden kann, die immer in Fällen von lymphostatischem Glaukom eintreten muss. Diese Lehre wurde in folgendem Satz formuliert: „Eine länger dauernde intraokulare Druckerhöhung — gleichgültig aus welcher Ursache[1]) wird also eine primäre Verengerung des Sinus bewirken, sowie eine allmählich eintretende sekundäre Kompression des innersten Teils des Skleralkanals."

[1]) Natürlich ist hauptsächlich an ausserhalb der Blutgefässe liegende Ursachen gedacht; also an Lymphstase aus irgendwelcher Ursache.

Wenn nämlich der intraokulare Druck infolge von Lymphstase bis zu 40 mm *Hg* z. B. steigt, muss notwendigerweise im unmittelbaren Anschluss daran, also als primäre Wirkung eine Kompression des Sinus eintreten, die (wie auf Fig. 3*a* gezeigt) unmittelbar an der Eingangsöffnung zum Skleralkanal liegen muss, in welch letzterem der Druck so sehr viel niedriger ist. Die dadurch entstandene Zustandsform mit einem intraokularen Druck von 40 mm *Hg* auf der einen Seite der dünnen Sinoskleralplatte und einem Blutdruck meist unter 25 mm *Hg* andererseits, kann auf die Dauer jedoch nicht haltbar sein. Früher oder später wird die Sinoskleralplatte nachgeben, so dass man eine Zustands-

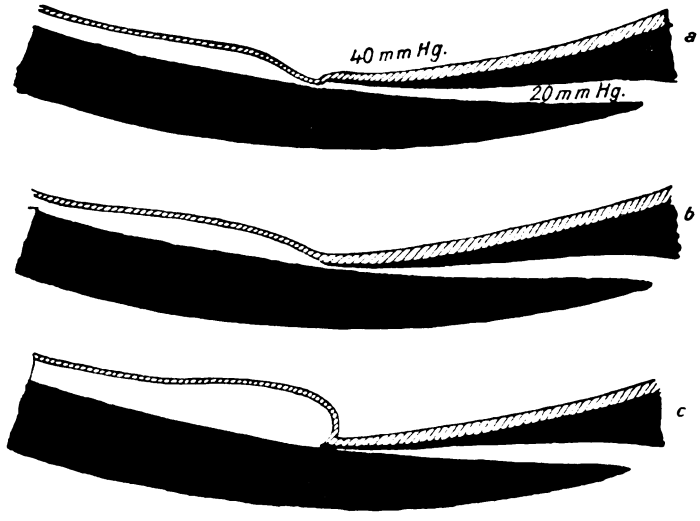

Fig. 3.

form, wie auf Fig. 3*b* gezeigt, bekommt, wo der dem Sinus zunächst liegende Teil des Skleralkanals in einem Grad zusammengepresst ist, der im einzelnen Fall dem auf Lymphstase beruhenden Grad der Erhöhung des intraokularen Drucks entsprechen wird.

Es leuchtet nun unmittelbar ein, dass eine solche Druckverengerung der Skleralkanaleingangsöffnung (Eindrückung der Sinoskleralplatte), die sich in allen Fällen langdauernden lymphostatischen Glaukoms mit einigermassen hohem Druck finden muss, zum Eintritt der hämostatisch-glaukomatösen Klappsperrung im Augenblick der operativen Eröffnung sehr disponieren muss. Eine solche wird nämlich plötzliche Erweiterung der Blutgefässe in der Tunica vasculosa und besonders des dünnwandigen Sinus bewirken, und wenn die komprimierte Skleralkanaleingangsöffnung nicht genügend schnell an der Erweiterung

teilnimmt, wird der — infolgedessen gerade besonders ausgedehnte — Sinus leicht so sehr überliegend werden können, dass der Blutstrom die Kante der eingedrückten Sinoskleralplatte abfängt, und die Klappsperrung ist dann eingetreten, so wie das auf Fig. 3*c* gezeigt ist.

Mag man sich also den chronisch glaukomatösen Zustand auf arterieller Fluxion, venöser Stase oder auf Lymphstase beruhend denken, es wird eine so ausgesprochene Disposition für die Entstehung einer Klappsperrung der Vortexvenen bestehen, dass es an sich merkwürdig erscheinen könnte, dass malignes Glaukom bei operativer Eröffnung glaukomatöser Bulbi nicht noch häufiger entsteht, als die Erfahrung zeigt, aber man muss sich vor Augen halten, dass die im Augenblick der Eröffnung durch Dehnung der Tunica vasculosa hervorgerufene Verschiebung der Chorioidea ant. mit Corp. ciliar. nach vorn (vgl. die Auseinandersetzung S. 433 loc. cit.) notwendigerweise den Sinus kräftig nach vorn spannen und so dem Eintreten der Klappsperrung beträchtlich entgegenwirken muss.

Als Resultat der Untersuchung über die Entstehungsart des malignen Glaukoms kann also festgestellt werden:

1. Es besteht die genaueste Übereinstimmung zwischen den klinischen Symptomen und anatomischen Veränderungen des malignen und des hämostatischen Glaukoms, da die einzige Abweichung, nämlich die beim malignen Glaukom auftretende vollständige Aufhebung der vorderen Kammer, ihre Erklärung dadurch erhält, dass die hämostatische glaukomatöse Verschiebung von Iris, Corpus ciliare und Linse nach vorn notwendigerweise besonders ausgesprochen werden muss, wenn das hämostatische Glaukom in einem Auge mit eröffneter vorderer Kammer entsteht.

2. Es findet sich in Augen mit chronischem Glaukom im Augenblick ihrer operativen Eröffnung eine ausgesprochene Disposition zur Entstehung der Klappsperrung, die nach meiner Abhandlung: Über Glaukom II (dieses Arch. Bd. LXXXIII, 1) so gut wie sicher hämostatisches Gaukom hervorruft.

3. Folglich wird das maligne Glaukom wahrscheinlich von derselben Klappsperrung der Vortexvenen hervorgerufen, die die Ursache des hämostatischen Glaukoms ist. Das maligne Glaukom muss also als ein Glaukoma hämostaticum exoperativum aufgefasst werden.

Es erübrigt noch an dieser Stelle mit einigen Worten die Frage nach der Entstehungsart der exoperativen Funktionsherabsetzungen zu behandeln, die nicht mit mehr oder weniger ausgesprochenen Symptomen malignen Glaukoms v. Graefe zusammen auftreten.

Was da zunächst die expulsiven intraokularen Hämorrhagien betrifft, so ist es wahrscheinlich, dass auch die ihre Ursache in derselben Klappsperrung haben, die das hämostatische Glaukom hervorruft. Das Verhalten wird dann einfach so sein, dass expulsive intraokulare Hämorrhagie entsteht in Fällen, wo die durch Klappsperrung hervorgerufene Dehnung der Tunica vasculosa Berstung eines grösseren Venenzweiges — oder Astes — mit sich bringt, während malignes Glaukom v. Graefe entsteht, wenn das nicht geschieht.

Über den Entstehungsmodus der exoperativen Sehkraftherabsetzungen ohne begleitende Symptome kann nicht mit irgendwelcher Sicherheit theoretisiert werden. Möglicherweise sind weniger ausgesprochene Hemmungen des chorioidealen Kreislaufes auch hier die Ursache, möglicherweise werden sie von Cirkulationsstörungen in der Retina oder im intraokularen Abschnitt des Nerv. opticus hervorgerufen, für welch letztere Annahme Gilbert (loc. cit.) sich ausspricht. Sicher ist jedoch, dass man exoperative kleinere Hämorrhagien, die man so häufig in der Retina und auf der Papilla n. opt. im Anschluss an Operationen von akut hämostatischem Glaukom sieht, so gut wie nie nach Operationen von Glaukoma simplex sieht. Es ist daher wohl wahrscheinlicher, dass chorioideale Cirkulationsstörungen die Ursache sind, aber das näher zu motivieren, soll hier nicht versucht werden.

3. Über Mittel, dem malignen Glaukom entgegenzuwirken.

Es ist so sehr wahrscheinlich, dass die oben ausgeführte Theorie über die Entstehungsart des malignen Glaukoms (des exoperativen, hämostatischen Glaukoms) das Richtige trifft, dass der Versuch gemacht werden darf — von ihr ausgehend, — Mittel zu finden, dieser unbehaglichen Komplikation zu begegnen, und eine solche Bekämpfung kann man sich teils durch prophylaktische, teils durch therapeutische Verhaltungsmassregeln ausgeführt denken.

A. Prophylaktische Verhaltungsmassregeln.

Sobald man sich auf Grund der im vorigen Kapitel dargestellten Entstehungsarten des exoperativen hämostatischen Glaukoms prophy-

laktische Verhaltungsmassregeln gegen dieses[1]) auszudenken beginnt, muss in Betracht gezogen werden, dass die exoperativen hämostatischen glaukomatösen Zustände vom theoretischen Gesichtspunkt aus in zwei Gruppen zerfallen, von zwei Arten sind, von denen jedoch nur die eine voraussichtlich durch prophylaktische Verhaltungsmassregeln abgewehrt werden kann.

Die beiden Gruppen, zwischen denen es natürlich Übergangsfälle gibt, sind folgende:

1. Fälle, in denen sich vor der Operation eine auf angeborenem Überliegen des Sinus oder der Venenäste beruhende Klappsperrung (vgl. Fig. 2, III u. IV, S. 18) findet, die also auf einer Eigentümlichkeit des Baues beruht und folglich als fix und — im Verhältnis zur Operation — als präexistierend bezeichnet werden kann. Natürlich können prophylaktische Verhaltungsmassregeln in der Regel nicht präexistierende Klappsperrungen dieser Art entfernen und also auch nicht die Entstehung der von ihnen hervorgerufenen „malignen" Symptome hindern.

2. Fälle, in denen die Klappsperrungen nicht präexistierend und fix sind, sondern während oder unmittelbar nach Ausführung der Operation entstehen[2]) (Fig. 3c, S. 20).

In der ersten Gruppe der Fälle hat die venöse Stase also in Wirklichkeit vor der Operation bestanden, wenn auch bis zu einem gewissen Grad latent, weil einige ihrer Wirkungen von dem erhöhten intraokularen Druck in Schranken gehalten waren. Wenn nun auch diese Stasewirkungen durch den Fortfall des letzteren ausgelöst wurden, darf man doch vermuten, dass die hervorgerufenen Symptome — und wohl besonders die irritativen — sich milder erweisen werden, weil doch der hohe Druck fort ist, und weil das Auge bis zu einem gewissen

---

[1]) Wenn die expulsiven intraokularen Hämorrhagien auf derselben Ursache wie das maligne Glaukom v. Graefe beruhen, werden prophylaktische Verhaltungsmassregeln gegen die eine dieser Komplikationen auch dem Eintreten der andern entgegenwirken.

[2]) Man könnte sich vielleicht wundern, dass die zwei Gruppen von Fällen nicht einfach „Fälle auf Basis von chronisch hämostatischem Glaukom" bzw. „Fälle auf Basis von Glaukoma simplex im eigentlichen Sinne" benannt sind, aber klinische Beobachtungen haben mir allmählich die Möglichkeit gezeigt, dass eine äusserst successiv eintretende venöse Stase die einleitende Ursache für eine grössere oder geringere Zahl der eigentlichen Glaukoma simplex-Fälle sein kann, so dass das hämostatische Glaukoma vielleicht also ein verschiedentlich grösseres Gebiet hat als das sogen. „inflammatorische". Vgl. die folgende Abhandlung: Über Glaukom V.

Grad vorher an die Wirkungen der Stase gewöhnt war. Umgekehrt kann man denken, dass die hämostatischen Symptome mit grösserer Heftigkeit auftreten werden, wo die venöse Stase plötzlich als ein ganz neuer Umstand auftritt.

Es scheint also möglich, dass die meist malignen Fälle am häufigsten auf frisch entstandener venöser Stase beruhen könnten, aber die Bedeutung der Grösse der vorher abgesperrten Venen darf hier nicht unterschätzt werden, da die Wirkung einer — ausgelösten — präexistierenden venösen Stase in einem grossen Vortexgebiet natürlich weit stärker wird sein können, als die Wirkungen einer frisch entstandenen Stase in einem kleinen Venengebiet.

Wenn wir uns nunmehr wieder zur Frage der prophylaktischen Verhaltungsmassregeln wenden, so ist es klar, dass diese den doppelten Zweck haben müssen, teils den Eintritt neuer Klappsperrungen im Anschluss an die Operation zu verhindern, teils soweit als möglich die Wirkungen präexistierender Klappsperrungen zu mildern, die sich nicht beseitigen lassen, weil sie auf Eigentümlichkeiten des Baues beruhen.

Wenn ich mich nunmehr im folgenden mit den Verhaltungsmassregeln beschäftigen werde, den Eintritt der Klappsperrungen zu verhindern, die im Moment der Operation entstehen, so wird deren Art ganz direkt von den Verhältnissen diktiert, die nach der Auseinandersetzung im vorhergehenden Kapitel den Eintritt der Klappsperrung verursachen.

Einer der wichtigsten Umstände ist hier die „einfache glaukomatöse Druckverengerung" der Skleralkanaleingangsöffnungen, die sich in jedem glaukomatösen Auge finden muss, wo die Tensionserhöhung allein oder hauptsächlich auf Lymphstase beruht. Da ein Auge mit einer solchen Verengerung der Skleralkanaleingangsöffnungen, wie gezeigt, in hohem Grad für den Eintritt der hämostatischen Klappsperrung in dem Augenblick disponiert, wo der Sinus — wie z. B. bei operativer Eröffnung des Auges stark ausgedehnt wird, muss in erster Linie darauf hingearbeitet werden, dass eventuell vorkommende einfache Druckverengerungen sicher entfernt — wenn man will, ausgebohrt — werden, bevor die operative Eröffnung des Auges vorgenommen wird, und das ist unschwierig, wenn man nur von der Entstehungsweise dieser Verengerungen ausgeht (vgl. S. 20). Man braucht nämlich nur in einem passenden Zeitraum vor der Operation die Tension des Auges auf der Norm zu halten, in welcher Weise, ist gleichgültig. Sobald der

intraokulare Druck heruntergeht, wird dann der von der Verengerung hervorgerufene erhöhte Blutdruck dahin wirken, diese auszubohren. Wenn somit die Tension zur Norm herabgesetzt wird, z. B. durch geeignete Verwendung von Miotica oder durch Entleerung eines Teils von Kammerflüssigkeit durch Punktion, wird man also damit rechnen können, dass eventuell vorhandene simple glaukomatöse Druckverengerungen der Skleralkanaleingangsöffnungen eine gewisse Zeit aufgehoben sein müssen, nachdem die tensionnormalisierende Behandlung in Wirkung getreten ist. Die Frage ist nur, wie lange die Einwirkung dauern muss, bevor man annehmen kann, dass die Druckverengerung ausgebohrt ist. Da die Anwesenheit einer Verengerung des Skleralkanals vermutlich an sich eine Erhöhung des intraokularen Drucks bedingen muss, könnte man schliessen, dass die Verengerungen der Skleralkanalseingangsöffnungen ausgebohrt sein müssen, sobald die Tension normal geworden ist (z. B. $1^1/_2$ Stunde nach Einbringung von Miotica). Da sich jedoch möglicherweise besondere Verhältnisse geltend machen (man könnte sich z. B. denken, dass eine besonders kräftige Kontraktion des Accommodationsmuskels und des M. sphinkter pup. einen solchen hypernormalen Abfluss des Humor aqueus bewirken könnte, dass die Tension normalisiert würde, ohne dass die Skleralkanaleinangsöffnung noch ganz ausgebohrt wäre), muss wohl bis auf weiteres die Forderung gestellt werden; dass die Tension innerhalb z. B. dreimal 24 Stunden konstant normal gewesen ist, bevor man operieren darf.

Es ist natürlich am besten, wenn diese präoperative Tensionsherabsetzung konstant und vollständig ist. Deshalb muss in jedem einzelnen Fall mittels der systematischen Tonometrierung festgestellt werden, welches der verschiedenen tensionsherabsetzenden Mittel man anwenden muss, um eine vollständige Herabsetzung der Tension zu erreichen, und es muss dann dreimal 24 Stunden vor Ausführung der Operation in geeigneter Weise kontrolliert werden, ob die Tensionsherabsetzungen wirklich andauernd vorhanden sind. Als tensionsherabsetzendes Mittel kann benutzt werden:

1. Einträufelung von 2%igem Pilocarpin in die Conjunctiva.
2. Einbringung von Physostigmin. salicyl. in Substanz in die Conjunctiva.
3. Aderlass ad modum Eversbusch-Gilbert (loc. cit.).
4. Punktur der vorderen Kammer mit teilweiser Entleerung von Kammerflüssigkeit (wird subconjunctival gemacht).

Pilocarpin wird zuerst versucht, und in der Praxis bin ich dabei

in der Weise vorgegangen, dass ich die Kranken alle drei Stunden nach einer reichlichen 2 %igen Pilocarpinlösung tonometriert habe. Auf diese Weise wird entschieden, ob und wie lange Pilocarpin die Tension zur Norm zu bringen vermag, und hiernach richtet sich die eventuelle Ordination von Pilocarpin in den folgenden drei Tagen. Vermag Pilocarpin bei 3stündl. Einträufelung die Tension nicht normal zu halten, so geht man zu ganz entsprechenden Versuchen mit Physostigmin salic. in Substanz über, welche Applikationsart mir präziser und im allgemeinen weniger irritierend zu wirken scheint als die Lösung. Als Dosis kommt die Menge eines mittelgrossen Stecknadelkopfes in Betracht. Aderlass ad mod. Eversbusch habe ich noch nicht Gelegenheit gehabt, anzuwenden. In einem einzigen Fall, wo die 3stündl. Einbringung von Physostigmin. salic. die Tension nicht zur Norm brachte, und wo der Aderlass nicht praktikabel war, wurde durch Punktur der vorderen Kammer die drei ersten 24 Stunden vor der eigentlichen Operation Tensionsherabsetzung zur Norm erreicht. Um zu vermeiden, dass die durch Punktur hervorgerufene ganz plötzliche Herabsetzung der Tension zu ausgesprochen wird, darf die Kammer nicht vollständig entleert werden.

Hiermit ist also die Art der prophylaktischen Verhaltungsmassregel festgestellt, die zuerst angewendet werden muss, und die vermutlich die Sicherheit gibt, dass zu der Zeit, da man zur Operation schreitet, sich ungehinderte Passage für das Venenblut vom Sinus vorticosus durch die Skleralkanaleingangsöffnung findet, insofern sich im vorliegenden Auge nicht die erwähnten präexistierenden fixen Venensperrungen finden, und die Frage erhebt sich da, ob diese Verhaltungsmassregel für hinreichend angesehen werden kann, um den Eintritt der Klappsperrung während oder im Anschluss an die Operation zu hindern.

Dies scheint zunächst aus drei Umständen zweifelhaft, die — selbst wenn die Kompression des Skleralkanals behoben ist — zusammen eine nicht geringe Disposition für den Eintritt der Klappsperrung bedingen werden. Diese Umstände sind:

1. In Augen, wo eine Zeitlang Tensionserhöhung bestanden hat, müssen, mag diese nun auf Lymphstase oder Blutcirkulationsverhältnissen beruhen, die Sinoskleralplatten der Natur der Sache nach notwendigerweise mobilisiert sein.

2. Im Augenblick der Eröffnung des Bulbus kommt eine starke Erweiterung des Sinus vorticosus zustande, und damit ergibt sich die Möglichkeit, dass ein Überliegen desselben eintritt.

3. Hierzu kommt, dass die energische Kokaineinträufelung, die die letzte halbe Stunde vor der Operation stattfindet, in vielen Fällen zweifellos der Kontraktion des Accommodationsmuskels etwas entgegenwirken wird, die durch die präoperative Anwendung der Miotica hervorgerufen ist. Diese drei Umstände müssen — als weitere Prophylaxe — die Anwendung der Miotica auch in der postoperativen Periode diktieren, um dadurch ein ständiges starkes Anspannen der Chorioidea nach vorn, wenigstens so lange zu erzielen, bis das Auge nach der Operation eine passende Tension wieder gewonnen hat, und die Dehnung des Sinus vorticosus somit verringert ist.

Da jedoch eine Anwendung von Miotica im Anschluss an die fistelbildenden Operationen wegen der Seclusio papillae im hohen Grad kontraindiziert ist, die nach diesen Operationen leicht entsteht, wenn die Pupille eng ist, entschloss ich mich, mich vorläufig auf die Benutzung der zuerst aufgestellten prophylaktischen Verhaltungsmassregeln bei meinen Operationen zu beschränken, bis ihr Verlauf gezeigt hätte, dass trotz ihrer Anwendung Fälle aufträten, die nicht nur als Äusserung von Hämostase aufgefasst werden könnten, sondern auch wirklich eine Beeinflussung durch Einträufelung von Miotica ergaben. (Hämostasesymptome, die von Miotica nicht aufgehoben werden, müssen auf fixen, wahrscheinlich präexistierenden Sperrungen beruhen.)

Im folgenden sollen einige Beispiele für den Trepanationsverlauf ad mod. Elliot mitgeteilt werden, vor der die Tension drei Tage lang konstant und völlig zur Norm herabgesetzt gewesen war.

I.

Patientin war eine 43jährige Frau, die seit ihrem 20. Jahre an doppelseitigem Glaukom gelitten hatte. Namentlich im spätern Verlauf waren Schmerzen aufgetreten. Patientin war Gegenstand einer grossen Zahl aller möglichen operativen Eingriffe gewesen. Da sie beständig Unruhe und Spannung in den Augen empfand, wünschte sie, versuchsweise auf dem rechten Auge operiert zu werden.

Die Untersuchung ergab: Keine Injektion, die Hornhaut etwas ektatisch und so unklar, dass die vordere Kammer gerade recht tief erscheinen konnte, während man über den Zustand von Iris und Linse nichts aussagen konnte. Das Auge fühlte sich steinhart an, S = Lichtschein mit guter Projektion. Die Tension mit Schiötz' Tonometer gemessen, variierte bei täglichen Messungen (ohne Behandlung) eine Woche hindurch zwischen 51 und 52. Auch Eserin in Substanz vermochte die Tension nicht im geringsten herabzusetzen.

Es wurde subconjunctivale Punktion mit subconjunctivaler Entleerung

einer recht beträchtlichen Menge Kammerwasser ausgeführt. Nachdem darauf die Tension drei Tage dieselbe normal geblieben, wurde Elliots Trepanation[1]) vorgenommen. Verlauf ohne Irritationszustände irgendwelcher Art. Der Lichtschein blieb unverändert. Zu Anfang recht ausgedehntes Ödem der Conjunctiva in der Umgegend der Trepanationsöffnung. Allmählich wurde die Elevation der Conjunctiva über der Trepanationsöffnung kleiner, und schon einen Monat nach der Operation hatte man den Eindruck, dass sie sich schliessen würde. Das geschah auch im Lauf eines Vierteljahrs, und zugleich wurde die Tension allmählich wieder wie vor der Operation.

Der etwas prekäre Fall zeigte also einen vollkommen reaktionslosen Operationsverlauf.

II

Patientin war eine 30jährige Frau, deren Glaukom auf dem linken Auge mit häufig auftretenden Schmerzanfällen und Nebelsehen vier Jahre vor der Operation begonnen hatte. Nachdem dieser Zustand ein paar Jahre gedauert hatte, entdeckte Patientin, dass die Sehkraft auf dem Auge so gut wie fort war. Eine damals vorgenommene Iridektomie brachte die Anfälle zum Stillstand, aber da Patientin andauernd eine unbehagliche Spannung im Auge fühlte, bat sie um erneute Operation desselben.

Die Untersuchung ergab: Keine Injektion. Vordere Kammer nicht besonders niedrig. Hornhaut klar. Grosse, breite periphere Iridektomie aufwärts. Die Medien klar. Die Sehnervpapille blass, typisch stark excaviert. *S* = Handbewegungen excentrisch im Gesichtsfeld. Die eine Woche lang täglich angestellte Untersuchung ohne Behandlung zeigte eine Tensionserhöhung zwischen 47 und 51 mm *Hg*. Schiötz variierend. Der Versuch ergab, dass die vierstündliche Einträufelung von 2 % Pilocarpinlösung die Tension andauernd normal zu halten vermochte. Nachdem diese Behandlung drei Tage durchgeführt war, wurde die Elliotsche Trepanation über der Kante des Coloboms vorgenommen.

Die drei ersten Tage nach der Operation bildete sich keine Kammer, da die Linse der Hornhautrückfläche dicht anlag. Es bestanden keinerlei Irritationssymptome, nicht die geringste Injektion. Keine Chorioideaabbhebung. Da die Sehkraft dabei andauernd unverändert, und die Tension ständig ausgesprochen subnormal war, da gleichzeitig die Konjunktiva weder ödematös, noch in andrer Weise über die Trepanationsöffnung hervorgetrieben war, fasste ich das Verhalten so auf, dass die Kammerflüssigkeit ohne wesentlichen Widerstand zu treffen, von der Subconjunctiva durch die grosse, leicht klaffende conjunctivale Incisionsöffnung hindurch einfach aussickerte. Im Einklang mit dieser Auffassung bildete sich die vordere Kammer im Lauf der folgenden Tage allmählich wieder, und gleichzeitig damit verheilte die Incisionsöffnung.

11 Tage nach der Operation war die Kammer von derselben Tiefe wie zuvor, und die Konjunctiva prominierte (in Form und Umfang wie eine etwas abgeflachte Erbse) stark über der Trepanationsöffnung. Die Tension war nun 36 mm *Hg* Schiötz. Im Lauf der kommenden Tage stieg die

[1]) Bei allen Operationen ist ein Trepan mit Diameter 1,5 mm benutzt worden.

Tension gradweise etwas (sie wurde täglich gemessen), bis sie den Höhepunkt erreichte 40 mm *Hg*. Schiötz, 26 Tage nach der Operation. Darnach fiel sie gradweise sehr langsam. Erst drei Monate nach der Operation hatte sie die Norm erreicht (17—22) mm *Hg* Schiötz, die sie seitdem mindestens $^1/_2$ Jahr lang bewahrt hat.

Dieser Operationsverlauf ist mitgeteilt, weil er ein schönes Beispiel dafür abgibt, dass das Kammerwasser unter Umständen durch die Conjunctivawunde der Elliotschen Operation einige Tage nach der Operation völlig frei aussickern kann, und dieser Umstand hat Bedeutung, weil die hieraus folgende, lange dauernde Aufhebung des intraokularen Drucks eine ebenso lange fortgesetzte maximale Dehnung der Sinus vorticosi des Auges bewirkt und so die hierauf beruhende Disposition zum Eintreten der Klappsperrung aufrechthalten muss. Es muss daher von Bedeutung sein, prophylaktische Verhaltungsmassregeln anzuwenden, die möglichst schnell nach der Operation dem freien Aussickern der Kammerflüssigkeit einen Damm setzen. Die Frage ergibt sich dabei zunächst, was eigentlich letzteren Umstand bedingt, und da ergibt sich, dass freier Abfluss von Kammerwasser nur stattfinden kann, sofern 1. die Incisionsöffnung in der Conjunctiva selbst sich nicht schliesst, und 2. sich freie Passage durch einen veritablen Kanal von der skleralen Trepanationsöffnung zur conjunctivalen Incisionsöffnung findet. Fände sich nämlich eine solche Passage nicht, so würde die Kammerflüssigkeit während ihres Vordringens in das subconjunctivale Gewebe infolge des Gewebsdruckes so vielem Widerstand begegnen, dass das Auge mindestens etwas von seiner normalen Tension wiedergewinnen müsste.

Hiernach ist es klar, dass ein genauer Verschluss der conjunctivalen Incisionsöffnung, z. B. durch Suturierung derselben, bewirken muss, dass das Auge sehr schnell wenigstens etwas von seiner Tension mit daraus sich ergebender entsprechend verminderter Dehnung der Sinus vorticosi wiedergewinnen wird. Da jedoch das Vorhandensein der Sutur selbstverständlich grosse Unbequemlichkeiten verursacht, bin ich einen andern Weg gegangen, indem ich bei meinen späteren Operationen stets mehr bemüht war, teils die Incisionsöffnung in der Conjunctiva so klein wie möglich zu machen, teils ihr eine solche Richtung und Lage zu geben (radiär anstatt konzentrisch), dass sie so wenig wie möglich nach der Operation klafft (vgl. auch S. 36).

Der folgende Operationsverlauf gibt ein Beispiel ab für das Eintreten leichter maligner Fälle trotz der Herabsetzung der Tension auf die Norm drei Tage vor der Operation.

III.

Patientin war eine 70jährige Frau, deren Sehkraft auf dem rechten Auge $^3/_4$ Jahre vor der Operation sich etwas vermindert hatte, ohne dass Patientin irgend welche andere Symptome als den Verlust der Sehkraft bemerkt hatte.

Bei der Untersuchung ergab sich $S = {}^6/_{24}$. Keine pericorneale Injektion; Hornhaut normal, vordere Kammer von normaler Tiefe; Pupille von normaler Weite, normaler Reaktion; geringe Katarakta incip.; die Papille des Sehnerven am Rand typisch glaukomatös excaviert. Das Gesichtsfeld für weisses Objekt 10/300 nasalwärts etwas eingeschränkt; für weisses Objekt 5/2000 nach Bjerrum ein Defekt nach oben bis zu 12° vom Fixationspunkt. Die Tension variierte während fünf Tage ohne Benutzung von Miotica zwischen 31 und 35, an einem einzigen Tag war sie 24. Der Versuch zeigte, dass dreistündige Pilocarpineinträufelung die Tension andauernd normal zu halten vermochte (ungefähr 20). Nachdem diese Verordnung dreimal 24 Stunden durchgeführt war, wurde unter Cocainanästhesie die Elliotsche Trepanation mit mittelgrosser Incisionsöffnung in der Conjunctiva ausgeführt. Da der Irisrand sich in der Trepanationsöffnung recht stark vorbauscht, wird gleichzeitig Iridektomie gemacht, verhältnismässig gross bis zur Sphinkterpartie reichend. Nach der Operation keine Ordination von Pilocarpin.

Den ersten Tag nach der Operation war die Conjunctiva über der Trepanationsöffnung leicht serös infiltriert. Die Kammer niedrig. Kein deutlicher Irritationszustand. T. etwas ÷. Das Sehen war nach den Angaben der Patientin stark verschleiert.

Am zweiten Tag nach der Operation empfand Patientin andauernd Verschleierung des Sehens, das sich als $^6/_{60}$ auf $^6/_{36}$ erwies. Die vordere Kammer eher niedriger als am Tage vorher. T. für den Finger fast normal. Ferner trat im Lauf des Tages eine gewisse „Unruhe im Auge" mit Schmerzen an der Stirn auf, die empfindlich ward.

Am dritten Tage nach der Operation morgens 9 Uhr: Vordere Kammer sehr niedrig. T. scheint für den Finger fast normal. Das subjektive Befinden unverändert, Sehkraft $^2/_{60}$. Verordnung: dreistündlich Pilocarpin.

Am selben Tag, 4 Uhr nachmittags: Die letzten Stunden bedeutende Besserung des subjektiven Befindens. $S = {}^4/_{60}$. Kammer noch niedriger als vormittags; sie scheint fast aufgehoben.

4. Tag nach der Operation: Auge schmerzfrei. $S = {}^6/_{60}$. Die Kammer etwas weniger niedrig.

Danach besserte sich Tag für Tag die Sehkraft, und die Kammer nahm dieselbe Tiefe wie vor der Operation an. 8 Tage nach der Operation wird notiert: $S = {}^6/_{36}$. Conjunctiva wie früher flach über der Trepanationsöffnung erhoben. Cont. Pilocarpin, dreimal täglich.

11 Tage nach der Operation: $S = {}^6/_{24}$. $T = 20$ drei Stunden nach Pilocarpin. (30, 24 Stunden nach Pilocarpin.) An den folgenden Tagen wurde nur einmal täglich Pilocarpin eingeträufelt, und es blieben dieselben Verhältnisse zwischen der Tension drei Stunden und 24 Stunden

nach der Einträufelung, doch so, dass der Tensionsunterschied gradweise abnahm. (Z. B.: 22 Tage nach der Operation 24, bzw. 28 mm *Hg*).

24 Tage nach der Operation wurde Pilocarpin fortgelassen, wonach die Tension bei zahlreichen Kontrollmessungen ungefähr 22 mm *Hg* Schiötz wurde.

Es war die ersten 24 Stunden nach der Operation zweifelhaft, wie weit die mangelhafte Wiederbildung der vorderen Kammer allein auf dem Aussickern von Kammerflüssigkeit durch die — trotz meiner oben genannten Bemühungen — noch keineswegs kleine, zudem etwas klaffende conjunctivale Incisionsöffnung beruhte, oder ob die „Malignität" (d. h. eine infolge von Klappsperrung eingetretene venöse Stase) auch eine Rolle spielte. Der weitere Verlauf zeigte, dass letzteres der Fall war, da in den folgenden Tagen sowohl subjektive Zeichen von Malignität als auch ausgesprochene Verschleierung des Sehens (Stasetranssudate) in Verbindung mit zunehmender Niedrigkeit der Kammer auftraten. Die prompte Pilocarpinwirkung erkläre ich mir auf die Weise, dass die hervorgerufene Kontraktion des Accommodationsmuskels die Klappsperrung in Ordnung zog.

Der Verlauf als Ganzes gibt einen Beweis dafür ab, dass unter Umständen eine kräftige Einwirkung von Miotica in unmittelbarem Anschluss an die Operation und in der Periode erforderlich ist, bis das Auge wenigstens etwas von seiner Tension wiedergewonnen, und die maximale Dehnung der Sinus vorticosi somit sich verloren hat. Das mahnt daher gleichzeitig zu vermehrter Sorgfalt für den möglichst schnellen Verschluss der Conjunctivalincision nach der Operation.

IV.

Patientin war eine 62jährige Frau, deren Sehkraft auf dem rechten Auge im Laufe von 10 Jahren vor der Operation allmählich herabgegangen war. Während des Verlaufs traten niemals Schmerzen oder Anfälle von Nebelsehen auf, dagegen häufig typisches Regenbogensehen. In den späteren Jahren Behandlung mit Miotica.

Die Untersuchung vor der Operation ergab: Keine pericorneale Injektion. Hornhaut und Medien klar. Die vordere Kammer etwas niedrig. Pupillenweite und Reaktion normal. Papilla nervi optica, mit typisch tiefe Randexcavation. S = Fingerzählen in $^1/_4$ m Abstand. Äusserst kleines Gesichtsfeld. Die Tension variierte während 4 Tagen bei täglich vor- und nachmittags vorgenommenen Messungen ohne Behandlung zwischen 40 und 51 mm *Hg* Schiötz. Der Versuch zeigte, dass die Tension im Anschluss an eine einzige Pilocarpineinträufelung nur wenig beeinflusst wurde, während sie nach dreistündlicher Einträufelung in ein paar Tagen zur Norm herabging (18 à 26).

Nachdem die Tension sich auf diese Weise drei Tage normal gehalten hatte, wurde die Elliotsche Trepanation ohne Iridektomie gemacht. Incision der Conjunctiva von mässiger Grösse. Keine Nachbehandlung mit Pilocarpin.

24 Stunden nach der Operation: T sehr niedrig, nicht die geringsten irritativen Zustände, die Kammer wiederhergestellt, sehr niedrig.

3 Tage nach der Operation: Die Kammer wie vor der Operation. Reaktionsloser Verlauf. S = Fingerzählung in $^1/_4$ m Abstand schwierig.

13 Tage nach der Operation: $T = 29$. Andauernd reaktionsloser Verlauf.

Bei häufigen, bis 20 Tage nach der Operation vorgenommenen Messungen variierte die Tension zwischen 18,5 und 22. Zwanzig Tage nach der Operation wurde Patientin mit der Anordnung nach Hause geschickt, dreimal täglich in 24 Stunden einzuträufeln und einen Monat später wiederzukommen.

34 Tage nach der Operation traten plötzlich Schmerzen im Auge und in der entsprechenden Kopfhälfte auf. Das Auge wurde rot, und das Sehen verschleierte sich. Am folgenden Tage verschlimmerte sich der Zustand, war aber am Tage danach sehr gebessert, als Patientin sich zur Untersuchung einstellte. Diese ergab: Sehr mässige pericorneale Injektion. $T = 13{,}5$. Die Kammer nicht niedrig. Die Pupille durch Synechien starr; ganz kleines Hypopyon. Leichte Elevation der Conjunctiva über der Trepanationsöffnung; die Conjunctivadecke unverletzt. Im Verlauf einiger Tage wurden die Synechien gesprengt, das Hypopyon schwand unter Einträufelung von Cocain und Homatropin, und 42 Tage nach der Operation wurde Patientin wieder nach Hause geschickt. $T = 14$. Sehschärfe wie vor der Operation.

Wenige Tage nach der Heimkehr entwickelte sich ein weit stärkerer Entzündungszustand mit heftigen Schmerzen. Dieser hielt unverändert 5 bis 6 Wochen an und ging dann allmählich zurück. Erst ungefähr $4^1/_2$ Monate nach der Operation stellte Patientin sich wieder ein. Das Auge war da ohne Schmerzen, Empfindlichkeit und Injektion. $T = 20$. Es bestand Seclusio papillae und Napfkucheniris. S = Lichtsinn mit unsicherer Projektion.

Der Verlauf unmittelbar nach der Operation war hier also typisch reaktionslos ohne Spur von Symptomen, die als Äusserung von Malignität gedeutet werden konnten. Wenn die Krankengeschichte gleichwohl hier mit aufgeführt und überdies ausführlich referiert wird, so geschieht das wegen der spät auftretenden heftigen (vermutlich infektiösen) Iridocyclitis, dem einzigen Fall dieser Art, der bisher unter meinen Patienten vorgekommen ist.

V.

Linkes Auge derselben 62jährigen Frau, auf dem die Sehschärfe — trotz Behandlung mit Miotica — die letzten drei Jahre vor der Operation etwas abgenommen hatte. Es war Regenbogensehen vorhanden gewesen, keine anderen subjektiven Zustände

Die Untersuchung vor der Operation ergab folgendes Resultat: Keine pericorneale Injektion, die Hornhaut klar, die Kammer vielleicht etwas niedrig. Pupillenweite und Reaktion normal. Die Sehnervpapille: tiefe temporale Randexcavation. Nasalwärts stand ein schmaler Saum. Das Gesichtsfeld für weisses Objekt $^{10}/_{300}$ zeigte im unteren nasalen Quadranten einen bedeutenden Defekt, der bis 5° vom Fixationspunkt reichte. $S = {}^{6}/_{18} + 0{,}75$.

Die Tension variierte 4 Tage ohne Miotica zwischen 40 und 51 mm *Hg* Schiötz. Der Versuch zeigte, dass auch nicht einmal sehr häufige Einträufelung von Pilocarpin die Tension ständig normal zu halten vermochte. Nachdem das innerhalb dreimal 24 Stunden durch dreistündliche Einträufelung von 2 % Pilocarpin, kombiniert mit $^{1}/_{2}$ % Physostigmin. sal. gelungen war, wurde die Elliotsche Trepanation ($1^{1}/_{2}$ mm) durch einen Conjunctivalschnitt mässiger Grösse eingeleitet und gefolgt von der Iridektomie vorgenommen. Keine Nachbehandlung mit Pilocarpin.

1. Tag nach der Operation. Die Kammer äusserst niedrig. Etwas Unruhe im Auge. Das Sehen etwas verschleiert. Die Tension entschieden ÷.

2. Tag nach der Operation. Die Kammer etwas weniger niedrig, aber das Sehen wird als etwas verschleiert angegeben. $S = {}^{3}/_{60}$ T für den Finger niedrig. Man sieht (Patient sitzt auf) ein $1^{1}/_{2}$ m hohes Hyphäma. Bei seitlicher Beleuchtung wird konstatiert, dass das Kammerwasser von der Pupille abwärts zum Hyphäma schwach blutig tingiert ist. Der blutigtingierte Teil der Kammerflüssigkeit bildete einen scharf abgegrenzten Streifen, der gleichsam aus der Pupille austritt und also hier die Breite dieser hat. Nach abwärts wird er allmählich breiter, bis er, indem er in das Hyphäma übergeht, dessen Breite erreicht hat. Die Conjunctiva über der Trepanationsöffnung kaum eleviert

Am 3., 4. und 5. Tag nach der Operation blieb der Zustand unverändert. Tension war andauernd sehr niedrig. Die Conjunctiva jetzt vielleicht über der Trepanationsöffnung schwach eleviert.

Im Verlauf des 6. und 7. Tages wurde die Kammer vielleicht etwas weniger niedrig. Auch das Hyphaema wurde ein wenig geringer, aber im wesentlichen war der Zustand unverändert.

Die andauernde Niedrigkeit der vorderen Kammer nach der Operation beruhte nach meiner Anschauung teils auf etwas Aussickern von Kammerflüssigkeit (deshalb weder Elevation noch Ödem der Conjunctiva), teils auf Klappsperrung eines oder mehrerer kleinerer (kleinerer, weil die Kammer doch nicht ganz aufgehoben war) Vortexvenenäste, welch letzterer Umstand dem Zustand das Gepräge gab und die andern Symptome verursachte durch eine so reichliche Transsudation, auch roter Blutkörperchen, dass dadurch sowohl Herabsetzung der Sehkraft hervorgerufen wurde, als auch die beschriebene blutige Tingierung von Kammerflüssigkeit und Hyphäma. Ich dachte mir zunächst den Zustand von einer präexistierenden Klappsperrung hervorgerufen, und meinte daher, dass er schwinden würde, wenn die Wundheilung (die Narbenbildung) — durch Hemmung des

Aussickerns der Kammerflüssigkeit — die Tension erhöhte und somit der freien Stasetranssudation Schranken setzte. Deshalb entschloss ich mich, vorläufig abzuwarten, ohne eine Behandlung mit Miotica einzuleiten, die im übrigen auch vielleicht keine Bedeutung haben würde, wenn meine Auffassung von der vermutlichen Klappsperrung als vor der Operation existierend (und also auf angeborenem Überliegen des Sinus oder der Venenzweige beruhend) richtig wäre. Da jedoch auch am achten Tag keine wesentliche Veränderung des Zustands eingetreten war, entschloss ich mich, versuchsweise eine energische Pilocarpinbehandlung einzuleiten.

8. Tag nach der Operation. Zustand im wesentlichen unverändert, $S = {}^{4}/_{60}$. Rp. dreistündliche Einträufelung von 2 % Pilocarpin.

9. Tag nach der Operation. Schon im Anschluss an die Einträufelung gestern fühlte Patientin Erleichterung im Auge. Das Sehen wurde klarer. Bei Untersuchung heute findet man das Hyphäma so gut wie verschwunden. Die Pupille gut zusammengezogen. $S = {}^{6}/_{36}$ à ${}^{6}/_{24}$ $T = 8$. Noch keine weitere Elevation der Conjunctiva. Sep. Pilocarpin.

10 Tage nach der Operation. Kein Hyphäma. $T = 8$. $S = {}^{6}/_{24}$ à ${}^{6}/_{18}$.

12 Tage nach der Operation. $T = 12$. $S = {}^{6}/_{24}$ à ${}^{6}/_{18}$. Ganz feine Andeutung von Hyphäma. Patientin musste in 2 Wochen nach Hause fahren.

26 Tage nach der Operation. In der Zwischenzeit war das Auge völlig normal gewesen. Jetzt ist die Kammer von normaler Tiefe. Die Conjunctiva über der Trepanationsöffnung etwas prominierend. Die Prominenz scharf begrenzt. Die Tension wurde einige Tage gemessen und variierte zwischen 31 und 36 ohne Pilocarpin.

32 Tage nach der Operation. $S = {}^{6}/_{18}$. Sehen wie vor der Operation. Patientin wurde nach Hause entlassen. Verordnung: 3 mal täglich Einträufelung von 2 % Sol. Pilocarp. chloret.

$4^{1}/_{2}$ Monat nach der Operation stellt sich Patientin wieder zur Nachschau vor. Die Verhältnisse des Auges normal. Die Kammer von normaler Tiefe. Man sieht in der Sklera keine Spur von Trepanationsöffnung, speziell keine klarere Partie, die die Möglichkeit des Aussickerns von Flüssigkeit andeutet. Die Conjunctiva über der Trepanationsstelle vielleicht unbedeutend prominierend (verdickt). $S = {}^{6}/_{18} + 1{,}00$. Gesichtsfeld wie früher. Patientin hat die Pilocarpineinträufelungen genau durchgeführt. $T = 26$, zwei Stunden nach Pilocarpin. An den folgenden Tagen wurde Pilocarpin ausgesetzt, und die Tension variierte da zwischen 38 und 43. Die einige Tage fortgesetzte Untersuchung über die Wirkung 2 % igen Pilocarpins auf das Auge zeigte normale Tension (22—26) in den ersten 4 Stunden nach der Einträufelung, T 31—33 in den nächsten 2 Stunden.

Da Patientin sich nicht sofort einer neuen Operation unterwerfen wollte, wurde sie für 4 Monate nach Hause geschickt mit der Verordnung:

4 mal tägliche Einträufelung von Pilocarpin. Die Krankengeschichte wird bei Beschreibung der Operation unter Nr. VI fortgesetzt s. w. u.

Die zwei zuletzt mitgeteilten Beispiele des Operationsverlaufs brachten mich dahin, folgende weitere prophylaktische Verhaltungsmassregeln auszubilden, die ich bisher für meine später ausgeführten Operationen wegen chronischen Glaukoms angewendet habe.

Verhaltungsmassregel Nr. 2 besteht in der Einbringung von gepulvertem Physostigmin. salicyl. in die Conjunctiva, in der Grösse eines kleinen Stecknadelkopfes $1^1/_2$ Stunden vor der Operation. Die Absicht bei dieser Verordnung ist, eine möglichst kräftige Kontraktion des Accommodationsmuskels hervorzurufen und damit die möglichst starke Anspannung der Chorioidea anterior in dem Augenblick zu sichern, wo der Bulbus durch die Operation eröffnet wird. Dadurch wird auch jede üble Wirkung der vorausgegangenen Cocaineinträufelungen ausgeschlossen.

Der Verlauf der Operationen hat gezeigt, dass die Wirkung dieser Ordination im übrigen so kräftig ist, dass die Pupille während der Operation und auch im Anschluss an den Abfluss des Kammerwassers stark kontrahiert bleibt; die Folge hiervon ist, dass die Iris sich in der Trepanationsöffnung nicht nach vorn wölbt, und daher war nur in einem einzigen Fall, wo ich bisher diese Verordnung gemacht habe, Indikation für die Iridektomie; das habe ich insofern für einen Vorteil angesehen, als ich dadurch Gelegenheit hatte, systematisch den Verlauf der Trepanationsoperation ohne Iridektomie zu studieren, was auch die Voraussetzung dafür sein muss, die Wirkung und Bedeutung dieses besonderen Zusatzes zur Operation später beurteilen zu können.

Gleichzeitig darf angeführt werden, dass die Wirkung der Physostigminordination unmittelbar vor der Operation offenbar oft so lange dauert, dass die prophylaktische

Verhaltungsmassregel Nr. 3 überflüssig wird. Diese besteht in Einträufelung von 2 %ig. Sol. Pilocarpin. chloret. dreimal täglich, bis die vordere Kammer in etwa derselben Ausdehnung wie vor der Operation wiedergebildet ist. Diese Indikation ist jedoch durchaus nicht unbedingt. Man muss genau kontrollieren, ob Anzeichen von Bildung von Synechiae posteriores bestehen, und wenn das der Fall ist, muss die Pupille durch häufig wiederholte Cocaineinträufelungen einmal täglich interimistisch erweitert werden, eventuell durch Einträufelung von Homatropin, deren

Wirkung durch eine vielleicht später notwendige Einwirkung von Miotica verhältnismässig leicht überwunden wird.

Hieraus resultiert die vermutlich recht grosse Bedeutung von Verhaltungsmassregel Nr. 4, die in Übereinstimmung mit der Auseinandersetzung S. 29 darin besteht, den conjunctivalen Teil der Trepanationsoperation so auszuführen, dass Bedingungen für allerschnellsten Schluss der Conjunctivawunde nach Ausführung der Operation mit daraus sich ergebender schneller Rückkehr der Tension des Auges (Wiederbildung der vorderen Kammer) geschaffen werden. Die hierauf abzielende Technik der Operation besteht darin, dass

1. der Incision in der Conjunctiva, die in geeigneten, nicht geringem Abstand von der Trepanationsstelle angelegt werden muss, radiäre Richtung zur Hornhaut gegeben wird, weil eine radiär gelegene Conjunctivalwunde unter den Bewegungen des Auges weniger klafft, als eine Wunde, deren Richtung konzentrisch zum Hornhautrand ist.

2. Die Conjunctivalincision wird gerade so gross gemacht, dass die eine der zwei zweiästigen Branchen der abgebildeten Pincette durch die Öffnung eingeführt werden kann.

3. Durch die Incisionswunde wird die Conjunctiva sowohl in Richtung der Trepanationsstelle als auch zugleich so sehr in allen andern Richtungen unterminiert, dass die kleine conjunctivale Incisionsöffnung ganz leicht und frei zu der Stelle hin verschoben (gezogen) werden kann, wo die Trepanationsöffnung in der Sklera angelegt werden soll.

Fig. 4.

4. Danach wird die Spitze der zweiästigen Branche *A* (Fig. 4) der Pincette[1]) durch die Conjunctivalöffnung ganz bis zum Hornhautrand hereingeführt. Vor der Schliessung der Pincette (mit der Schraube *B*) wird die Conjunctivaldecke mit einem Spatel über die eingeführte Branche geglättet und ein wenig straff gezogen. Nach der Schliessung kann dann die Pincette mit der gefassten gestrammten Conjunctivaldecke in (mehr als) senkrechter Stellung zum Hornhautrand gehoben werden und nachdem eine kleine Unterminierung des Hornhautrandes noch gemacht ist, kann die Trepanation zwischen den zwei Ästen der Pincette durch die relativ kleine Conjunctivalöffnung lege artis ohne besondere Schwierigkeit ausgeführt werden.

[1]) Wird von Camillus Nyrop, Kopenhagen verfertigt.

Was hiernach die Wirkung dieser drei letztaufgestellten prophylaktischen Verhaltungsmassregeln betrifft, dann soll erst das Resultat einer einzelnen der in dieser Weise ausgeführten Operationen ausführlich mitgeteilt werden, weil sie an einem Auge vorgenommen wurde, wo eine frühere Trepanation ohne Anwendung dieser prophylaktischen Verhaltungsmassregeln leichte „maligne" Anfälle hervorgerufen hatte, so dass der Operationsverlauf in diesem Fall also für die Beurteilung der Wirkung dieser Verhaltungsmassregel besondere Bedeutung hat. Danach folgen einige Krankengeschichten in kurzen schematischen Auszügen, und schliesslich wird sehr ausführlich der Operationsverlauf eines letzten besonders interessanten Falles mitgeteilt.

VI.

Die Operation wurde am linken Auge der 62jährigen Frau ausgeführt, deren Krankengeschichte oben unter Nr. 5 beschrieben ist, und die also schon früher einmal $8^1/_2$ Monat vor der Operation, deren Verlauf und Resultat hier geschildert wird, der Trepanation unterworfen war.

Da die angelegte Trepanationsöffnung sich geschlossen hatte, da die frühere dauernde Tensionserhöhung 40—51 mm Schiötz zurückgekehrt war, und da die Sehkraft im Laufe von 4 Monaten sich trotz 4 mal täglicher Pilocarpineinträufelungen etwas verloren hatte, wurde die wiederholte Trepanation vorgeschlagen.

Die Untersuchung ergab: Keine pericorneale Injektion. Hornhaut klar. Vordere Kammer von normaler Tiefe. Pupille von normaler Weite; Colobom oben. Medien klar. Papille: Randexcavation. $S = {}^6/_{36}$ à ${}^6/_{24} + 1{,}00$. Gesichtsfeld weiss ${}^{10}/_{300}$. Grosser Defekt nasal abwärts, bis zu einigen Graden vom Fixationspunkt reichend.

Nachdem die Tension drei Tage lang durch Pilocarpineinträufelung zweistündlich am Tage, dreistündlich in der Nacht, auf der Norm gehalten war, wurde die Elliotsche Trepanation vorgenommen, nachdem $1^1/_2$ Stunden zuvor Eserin in Substanz in die Conjunctiva gebracht war. Ganz kleine, radiär gestellte Incision der Conjunctiva.

6 Stunden nach der Operation. Die Kammer wieder hergestellt, aber etwas niedrig. Es wurde kein Pilocarpin eingeträufelt.

1. Tag nach der Operation. Nicht die geringsten irritativen Symptome. Die Kammer in derselben Tiefe wie vor der Operation reproduziert.

2 Tage nach der Operation. Zustand unverändert.

3 Tage nach der Operation. Zustand der gleiche. Patientin ohne Empfindung, dass das Auge operiert ist. Tension für den Finger etwas subnormal. $S = {}^6/_{36}$. Untersuchung bei seitlicher Beleuchtung zeigt die ganz schwache Andeutung eines blutgefärbten Schattens, der von der Breite der Pupille, von dieser kommend, gegen den untersten Kammerwinkel herabsinkt, wo man bei genauem Zusehen ein ganz kleines Hyphäma sieht.

4 Tage nach der Operation. Zustand im wesentlichen wie am vorhergehenden Tag.

5. Tag nach der Operation. Kein Blutschatten, kein Hyphäma. $S = {}^{6}/_{24}$. Tension normal oder etwas über der Norm für den Finger. Conjunctiva über der Trepanationsöffnung etwas eleviert.

9. Tag nach der Operation. An den vergangenen Tagen war der Zustand subjektiv und objektiv derselbe. Nur ist die Prominenz der Conjunctiva über der Trepanationsöffnung sowohl stärker geworden als enger abgegrenzt und die Tension für den Finger gleichzeitig höher. $T = 33$ mm *Hg* Schiötz.

11. Tag nach der Operation. Bei wiederholten Tensionsmessungen im Lauf der letzten Tage variierte die Tension zwischen 31 und 33. Patientin wünscht, nach Hause zu fahren und stellt sich wieder vor am

20. Tag nach der Operation. Zustand unverändert. Ausgesprochene, aber nicht besonders starke Vortreibung der Conjunctiva. Tension an diesem und den folgenden Tagen ohne Pilocarpin 27, bzw. 27 und 28 mm *Hg*.

23. Tag nach der Operation. In den folgenden 6 Tagen wurde einmal täglich 2%ige Pilocarpinlösung eingeträufelt. Die Tension wurde sowohl vor in Wirklichkeit 24 Stunden nach der letzten Einträufelnng, deren Wirkung also verschwunden war — als auch 1 à 2 à 3 Stunden nach jeder Einträufelung gemessen. Die Zahlen für die Messungen (nach der Einträufelung in Parenthese) waren folgende 28 (22) 27 (26) 25 (22) 26 (22) 27 (22) 26 (20).

30 Tage nach der Operation. Derselbe Versuch wurde einige Male alle 2 oder 3 Tage gemacht. Die gefundenen Zahlen waren folgende 26 (20) 30 (22) 28 (24) 25 (22) 27 (20).

$1^1/_2$ Monate nach der Operation wurde Patientin nach Hause entlassen, obwohl die Regulierung des Drucks noch nicht vollständig war. Da Pilocarpin die Tension also auch nach der Operation herabsetzte, und da man es für wichtig halten musste, die stark excavierte Pupille vor jedem Überdruck zu schützen, wurde die 3 mal tägliche Einträufelung von 2%ig. Pilocarpin verordnet.

$5^1/_2$ Monate nach der Operation kommt Patientin zur Nachschau. Zustand des Auges wie früher. Conjunctivale Vortreibung über der Trepanationsöffnung unverändert. $S = {}^{6}/_{36}$ à ${}^{6}/_{24}$. Gesichtsfeld unverändert.

Bei täglichen Messungen während 4 Tagen ohne Gebrauch von Pilocarpin ist die Tension dauernd 22.

An den folgenden 4 Tagen wird die Tension sowohl 4 als auch 24 Stunden nach der Einträufelung von Pilocarpin mit dem Resultat gemessen, dass die Tension ungefähr 18, 4 Stunden nach der Einträufelung ist und ungefähr 22, 24 Stunden nach ihr ist. Da Pilocarpin also die Tension ständig herabsetzt, wird bei der Entlassung 3 mal täglich Pilocarpin-Einträufelung verordnet.

Das Gemeinsame an den im folgenden Schema mitgeteilten kurzen Krankengeschichten ist die Ausführung der Operation mit einem verhältnismässig kleinen, radiär liegenden Schnitt in der Conjunctiva, durch den (mit Ausnahme von Nr. 10) ein schneller Abschluss des „freien" Aussickerns des Kammerwassers durch die Wunde

zur Conjunctivaoberfläche erreicht wurde. Gleichzeitig wurden die angegebenen prophylaktischen Verhaltungsmassregeln angewendet. Im Vertrauen auf diese wurde sowohl die Operation wie die Nachbehandlung (wie auch bei Op. Nr. 6) ambulant durchgeführt.

Man sieht also, dass die operative Behandlung der mitgeteilten sechs letzten Fälle durchgeführt wurde — überdies ambulant — fast ganz, ohne dass die Symptome von „Malignität" eintraten. Der Verlauf war ebenso irritationslos, ebenso subjektiv symptomlos für die Patienten, wie wenn eine aseptische Eröffnung der vorderen Kammer vorgenommen wird oder zufällig an einem nicht glaukomatösen Auge zustande kommt. Nur in Fall 9 traten leichte Symptome venöser Stase auf, da die Pat. etwas verschleiertes Sehen an einem einzigen Tage bemerkte, an dem ein verhältnismässig reichlicher Austritt roter Blutkörperchen zur Kammerflüssigkeit (Blutschatten der Pupille, Hyphäma) vor sich ging, aber sowohl die Bluttranssudation als die Verschleierung des Sehens hörte im Anschluss an ein paar Pilocarpineinträufelungen prompt auf, um jedoch sich wieder andeutungsweise einzustellen, als man fünf Tage später damit aufhörte.

An diese sechs Operationen schliessen sich weiter drei andere mit ähnlichem Verlauf an, von denen die eine, wie gesagt, von so grossem Interesse ist, dass auch diese noch in extenso mitgeteilt werden soll.

Operationsverlauf Nr. 12.

Patientin war eine 55jährige Frau, deren Mutter infolge Glaukoma malignum auf beiden Augen blind war. Diese letztere war noch bei guter Sehkraft iridektomiert worden, im Anschluss woran die Sehkraft sich sofort verloren hatte. Das eine Auge musste enucleiert werden.

Patientin selbst hatte mehrere Jahre andauernd ein eigentümliches Unbehagen in beiden Augen, namentlich links gefühlt. Andere Symptome hatte sie nicht bemerkt. Die Sehkraft hatte nicht abgenommen. Niemals Nebel- oder Regenbogensehen. Sie bat um Untersuchung, ob sie Glaukom hätte oder nicht.

Bei der Untersuchung fand sich die Sehkraft auf beiden Augen $< {}^{6}/_{6}$ E. Kein Astigmatismus. Gesichtsfeld für weisse Objekte ${}^{10}/_{300}$ und ${}^{6}/_{2000}$ auf beiden Augen normal. Keine Injektion. Die Medien klar, doch vielleicht ganz leicht diffuse Glaskörpertrübung. Vordere Kammer von normaler Tiefe. Pupillen von normaler Weite, reagieren normal. Papilla nerv. opt. mit physiologischer Excavation in der Mitte der Papille auf dem rechten Auge, während die Papille des linken Auges Randexcavation zeigte, doch nicht sonderlich tiefe. Die Tension zeigte sich für den Finger stark erhöht, besonders auf dem linken Auge. Sie wurde einige Tage lang Vormittag

und Nachmittag ohne Behandlung mit Miotica gemessen und variierte andauernd zwischen 40 und 43 auf dem rechten Auge zwischen 45 und 53 auf dem linken Auge.

Durch eine Reihe von Versuchen wurde das Verhalten der Augen gegenüber Miotica und gegenüber Cocain und Homatropin geprüft. Die Tension wurde vorher und 1, 2, 3, 4, 5, 6 Stunden nach Einträufelung einer 2%igen Lösung von Pilocarp. chloret. und Physostigm. salic., sowie nach Einbringung von Pilocarp. chloret., bzw. Physostigm. salic. in Substanz in die Conjunctiva geprüft.

Bei der Versuchsreihe mit Pilocarpineinträufelungen zeigten diese eine in der Regel deutliche, aber geringe Wirkung auf die Tension, die, wenn die Wirkung am höchsten war (ungef. 4 Stunden nach der Einträufelung), um 6 bis 10 mm *Hg* herabgesetzt wird, also für das linke Auge z. B. von 50 auf 42, für das rechte von 40 auf 33. Konstant trat gleichzeitig mit der Tensionsherabsetzung eine Herabsetzung der Sehkraft ein, die parallel mit dieser verlief. Die Sehkraft, die sonst $^6/_6$ *E* auf beiden Augen war, war 2 Stunden nach der Einträufelung $^6/_{12} \div 0{,}75$ und $^6/_{12} \div 0{,}75$ auf dem rechten, bzw. dem linken Auge. Infolge der Pupillenkontraktion und der hellen Farbe der Iris machte die sichere Entscheidung grosse Schwierigkeit, ob entstandene Hornhaut- (Kammerwasser-) trübungen Ursache der Sehkraftherabsetzungen waren, aber es schien der Fall zu sein. Einträufelungen mit salicylsaurem Physostigmin in solut. gaben ähnliche Resultate.

Ein Versuch mit Einbringung von Pilocarpin chloret. in Substanz in die Conjunctiva des linken Auges gab folgendes Resultat. Tension vor der Einbringung 53. $^1/_2$ Stunde danach war die Sehkraft herabgesetzt, die Hornhaut schien etwas unklar. $T = 53$. 1 Stunde nach der Einbringung: Sehkraft weiter herabgesetzt. Hornhaut deutlich unklar. $T = 44$. $2^1/_2$ Stunde nach der Einbringung war $S =$ Fingerzählung in 2 m Abstand. In der Tiefe der Hornhautsubstanz sah man streifige und fleckige parenchymatöse Trübungen, die Oberfläche fein punktiert. Die Pupille recht eng. Die Kammer von normaler gleichmässiger Tiefe. Nicht die geringsten Schmerzen oder subjektiven Beschwerden irgendwelcher Art. Kein Regenbogensehen. $T = 60$. $3^1/_2$ Stunde nach der Einbringung war die Hornhaut sehr viel weniger trübe. $T = 53$. Eine Stunde später: Hornhaut so gut wie klar. $T = 53$.

Bei anderer Gelegenheit wurde ein entsprechender Versuch mit Einbringung von Physostigm. salic. in Substanz mit ähnlichem, aber

Nr. der Operation	7	8
Alter, Geschl., Auge des Pat.	68jähr. Frau; linkes Auge	74jähr. Frau; linkes Auge
Disposition	Keine.	Vater, Bruder u. Grossvater der Pat. an Glaukom erblindet.
Anderes Auge des Pat.	Enucleiert wegen schmerzhaften Glaukoms.	Siehe nächste Operation.
Dauer der Krankheit	Mindestens 15 Jahre.	Mindestens 14 Jahre.
Frühere subj. Symptome und Behandlung	Successiver Verlust d. Sehkraft. Nebel- u Regenbogensehen. Einige Glaukomanf. Nichtbefolgten Gebrauch von Miotica. Vor 6 Jahren Iridektomie, nach der bedeutender Sehverlust.	Successiver Sehverlust ohne andere Symptome. Keine befolgte Pilocarpinbehandlung.
Zustand unmittelbar vor der Operation. Tension durch einige Messungen an einer Reihe v. Tagen ohne Piloc. Beh m. bestimmt. Einfluss des Piloc. auf die Tension	Auge irritationsfrei. Medien klar. Papille typ. excav. $S = {}^{6}/_{60} \div 1{,}50$ Gesichtsfeld f. Weiss ${}^{10}/_{300}$ überall 3—10° v. Fixationsp. $T = 29-34$, kann durch 3 mal tgl. Pilocarpineinträufelung nicht normal gehalten werden.	Auge irritationsfrei. Medien klar. Typ. Papill.-Excavat. $S =$ Handbeweg. T ständ. $= 44$, 8 Stund. nach Pilocarpineinträufelung nicht normal.
Operation	Verlauf normal ÷ Iridektomie.	Trepanationsöffn. etwas peripher, ÷ Iridektomie.
Verlauf d. erster 14 Tage nach d. Oper.: Injektion, Irritationssyptome	Absolut keine.	Absolut keine.
Verlauf d. erster 14 Tage nach d. Oper.: Conjunctiva über d. Trepanationsloch	Leicht eleviert. Im Umkreis Ödem, das sich allmählich verlor.	Leicht eleviert. In weitem Umkreis Ödem, d. bald zurückging.
Verlauf d. erster 14 Tage nach d. Oper.: Vordere Kammer	War wie vor d. Operation wieder hergestellt bei d. ersten Untersuch. (6 Std. nach der Op.).	War wie vor d. Operation wieder hergestellt am 1 Tag nach der Op.
Verlauf d. erster 14 Tage nach d. Oper.: Tension	Ständig etwas subnormal oder normal.	Fast norm., aber schon v. 5. Tag an deutlich erhöht (36).

9 Rechtes Auge derselben Patientin	10 69 jähr. Frau; rechtes Auge	11 35jähr. Mann; rechtes Auge
Vgl. vorige Operation.	Keine.	Im Alter von 5 Jahren starkes Trauma an diesem Auge. Die Sehkraft ging (infolge Katarakt) teilw. verloren.
Vgl. vorige Operation.	Derselbe Zustand, doch mit etwas niedrigerer Tens.	Gesund.
Mindestens 10 Jahre.	Mindestens 1 Jahr	Vermutl. mindest. 15 J.
Successiver Sehverlust ohne andere Symptome. Pilocarpinbehandl. nicht befolgt.	Successiver Verlust der Sehkraft ohne andere Symptome. Keine.	In diesen Jahren häufig unbehagl. Gefühl von Spannung im Auge. Keine and. Symptome. 6 Jahre zuvor Iridektomie. Später Pilocarpinbehandlung.
Auge irritationsfrei. Medien klar Typische Papill.-Excav. $S = {}^{1}/_{60}$ exzentr. Fixation mit zieml. grossem Ges.-Feld. T. 51—55, wird in 8 Std. von Pilocarp. nicht normalisiert.	Auge irritationsfrei. Medien klar. Ausgespr. Pap.-Excava)., die temporal bis zum Rand reicht. Typ. Gesichtsfeldeinschränkg. $S = {}^{6}/_{12}$. Handbew. 1,75. $T = 31—43$, wird in 8 Std. von Pilocarp. nicht normalisiert.	Auge irritationsfr. Hornhaut klar. Breit.periph. Iridektomie nach oben. Beträchtl. Linsentrüb., so dass man d. Augenhintergrund nur sehr undeutl. sehen kann. S = Fingerzählung in $1\,{}^{1}/_{2}$ m Abstand. Tens. wird durch Piloc. nicht immer normalisiert, doch kann es geschehen, dass sie sich nach einer Eintr. mehr. Tagen normal hielt.
Verlauf normal, ÷ Iridektomie.	Die lockere Conjunct. barst. Ein neuer Lappen musste auspräpar. werden. + Iridektomie.	Verlauf normal, ÷ Iridektomie.
Absolut keine.	Am 5. Tag nach der Op. etw. Schmerzen u. pericorneale Inj. nach Einträuf. v. Coc.-Homatrop.	Absolut keine.
In den Tagen nach d. Op. Ödem. Später begrenzte Elevation.	Keine Elevat., kaum Ödem. Vermutlich etw. „freies" Aussickern v. Kammerwasser.	In den Tagen nach d. Op. Ödem, später begrenzte Elevation.
War wieder hergestellt wie vor d. Op. bei der erst. Untersuch. (1 Tag) nach ihr.	Am ersten Tage nach der Op. wieder hergest., doch etw. niedrig. Einige Tage lang, andauernd etwas niedrig.	Wieder hergestellt wie vor der Op. bei der ersten Untersuchung (5 Stund.) nach ihr.
Fast normal oder etwas subnormal.	In d. ersten 10 Tagen ausgesprochen subnormal.	Subnormal, 3 Tage nach d. Op. 8, danach steigend bis 22 14 Tage nach d. Op.

Nr. der Operation Alter, Geschl., Auge des Pat.	7 68jähr. Frau; linkes Auge	8 74jähr. Frau; linkes Auge.
Verlauf der ersten 14 Tage nach der Operation: Sehkraft	Bei wiederholten Prüfungen wie vor der Operation.	Bei wiederholten Prüfungen wie vor der Operation.
Hyphäma, dadurch zustande gekom-, men, dass feine Blutpartikel von d. hinteren Kammer durch die Pupille auf den Boden der vorderen Kammer sinken	Nein.	Nein.
Synecchien	Drei kleine Synecchien.	Einzelne, die durch Cocain leicht gesprengt werden.
Pilocarpin angewendet	Nicht.	Nicht.
Mydriatica	Nicht angewendet.	Nicht angewendet.
Verlauf von 14 Tagen bis zu 2 Monaten nach der Operation	Vollkommen reaktionslos. Scharf abgegrenzte Elevation der Conjunctiva über der Trepanationsöffnung. Die Tension ist bei einer Reihe von Messungen ungef. 23 mm *Hg*. Schiötz ohne Pilocarpin ungef. 19 vier Stunden nach Einträufelung von Pilocarpin. Sehen wie vor der Operation.	Vollkomm. reaktionslos. Unbedeutende Elevation d. Conjunctiva über der Trep.-Öffnung, die sich zu schliess. scheint. Die Tens. variiert (ohne Pilocarpin) zwischen 31 u. 43. Sehen wie vor der Operation.
Späterer Verlauf	$^1/_2$ Jahr nach d. Operation Zustand ganz unverändert. $S = {}^6/_{60}\ T$, ungef. 23 ohne Piloc., ungef. 19 nach Pilocarpin.	$^1/_2$ Jahr nach der Op. Kaum eine Spur v. d. Trepanationsöffnung. Zustand wie vor der O. T. ohne Pil. konstant 45.

9 Rechtes Auge derselben Patientin	10 60jähr. Frau; rechtes Auge	11 35jähr. Mann; rechtes Auge
Vorübergehende Verschleierung.	Bei wiederholt. Prüfungen wie vor der Op.	Wie vor der Operation.
Ja, hörte im Anschluss an Pilocarpineinträufelung auf, trat 5 Tage später nach Aussetzen derselben wieder auf.	Ja. Pilocarpin konnte nicht angewendet werd. wegen starker Disposition zur Bildung von Synecchien.	Nein.
Disposition solange Pilocarpin gebraucht wurde.	Ausgespr. Dispos. auch ohne Anwendung v. Pilocarpin.	Nein.
Wurde morgens und abends 5 Tage lang nach der Op. als Gegenmittel gegen d. Blutsickern u. d. Hyphäma angew.	Wurde einen einzigen Tag lang nach Kok.-Homatropin angewendet.	Nein.
Die infolge der Pilocarpinbehandl. gebildeten Synecchien wurden tägl. durch Coc.-Homatrop. gesprengt.	Cocain-Homatropin wurde einmal angewendet, aber verursachte angeblich Schmerzen und pericorneale Injektion.	Nein.
Vollkommen reaktionslos. Recht ausgesprochene Elevation der Conj. über der Trepanat.-Öffn. Tens. (ohne Piloc.) ungef. 26, nach P. ungef. 21. Sehkraft wie vor d. Operation.	Vollkommen reaktionslos. T. begann ungef. 3 Wochen nach d. Op. Tendenz zur Steigerung zu zeigen. Im Lauf d. nächsten 3 Wochen stieg sie allmählich bis zu 34 mm *Hg*, wonach sie sich auf 32—33 mm *Hg* hielt, die ein paar Wochen hielt.	Vollkommen reaktionslos. Abnehmende Elevation d. Conjunctiva über d. Trepanationsöffnung, deren Funktion aufzuhör. scheint.
$^1/_2$ Jahr nach d. Op. T. dauernd ungef. 16 ohne P. Sehkraft u. andere Verh. wie vor der Op. Conj. über d. Trep.-Öffn. begrenzt eleviert.		$^1/_2$ Jahr nach der Op. Keine Elevation, nur Verdick. der Conjunctiva über der Trepanationsöffn., die doch durch e. wenig Dunkel unterschied. wd. kann. T. variiert zwischen 25 u. 33. Sehkraft wie vor der Operation.

doch nicht so ausgesprochenem Resultat gemacht, da die Hornhauttrübung weniger ausgesprochen und die Wirkung am stärksten $^1/_2$ Stunde nach der Einbringung war. ($S = {}^6/_{60}$ ohne Korrektion und ${}^6/_{18} \div 500$.)

Versuche mit Einträufelung von Cocain und Homatropin zeigten, dass diese Stoffe die Tension nicht beeinflussten, und dass sie weniger kräftige Erweiterung der Pupille als an normalen Augen bewirkten.

Meine Meinung über die Entstehungsart des glaukomatösen Zustands und über die Einwirkung der Miotica im vorliegenden Fall war folgende: Das Glaukom (das vermutlich von derselben Art wie das der Mutter war) konnte möglicherweise hauptsächlich oder teilweise auf angeborenem Überliegen des Sinus oder der Venenäste beruhen, auf dessen Basis sich äusserst langsam zunehmende Venensperrung entwickelt hatte (möglicherweise kompliziert mit Lymphstase). Eine derartige Sperrung wird der Natur der Sache nach in der Regel weder ausgeglichen, noch in höherem Grad vermindert werden können, selbst durch einen ziemlich starken Zug des Accommodationsmuskels nach vorn an der Sinusregion. Dagegen kann man sich denken, dass der Zug des Accommodationsmuskels derart auf dessen vorderster Insertionsstelle an der Cornealskleralgrenze einwirkt, dass es dem unter hohem Druck stehenden Humor aqueus möglich wird, in die Hornhautsubstanz zu entschlüpfen, mag das nun durch direkte Passage von den kleinen Venenästen aus geschehen, die ihren Abfluss von dem Plexus venosus Schlemmii aus nehmen, oder längs der Nerven. Da alle andern Symptome akuten Glaukoms fehlen, wird eine Erklärung des Zustands als eines durch Anwendung von Miotica hervorgerufenen glaukomatösen Anfalls nicht recht wohl möglich sein, selbst wenn die Hornhautaffektion ähnlich und vielleicht sogar von derselben Art und Ursprung ist, wie die, die bei akutem Glaukom entsteht.

Im Hinblick auf das Unglück der Mutter und mit Rücksicht darauf, dass die Funktion des Auges nicht gelitten hatte, wurde beschlossen, dass die Operation ausgesetzt werden sollte, bis sich sichere Zeichen für eine Schwächung der Sehkraft zeigten, und das geschah ungefähr $^1/_2$ Jahr nach der ersten Untersuchung, da Gesichtsfeldeinschränkung für weiss $^5/_{2000}$ ad modum Bjerrum nachgewiesen werden konnte.

Einige Tage vor der Operation wurde der Versuch gemacht, ob eine fortgesetzte Einbringung von Physostigmin salic. in Substanz alle drei Stunden ins Auge, doch nicht imstande wäre, die Tension herabzusetzen. Vor der zweiten Einbringung war diese noch unverändert, vor der dritten war die Tension 32, vor der vierten war die Tension normal. Nachdem

die normale Tension auf diese Weise — unter anhaltender Schleierung des Gesichtes — drei Tage lang aufrecht gehalten war, wurde die Trepanation ad. mod. Elliot gemacht.

Aus Furcht vor dem Eintreten ernsterer maligner Symptome wurde im vorliegenden Fall äusserste Sorgfalt angewendet, die Conjunctivaaöffnung so klein wie möglich zu machen, um dem Auge schnellstens eine gewisse Tension wiederzugeben, und es gelang, die Trepanierung durch eine radiär gestellte Conjunctivaöffnung durchzuführen, die ungefähr dreimal so gross war, wie die Trepanationsöffnung in der Sklera. Keine Iridektomie.

Fünf Stunden nach der Operation: Kammer mit guter Tiefe wieder hergestellt. Tension für den Finger fast normal. Conjunctivalwunde offenbar fast ganz geschlossen. Die ganze obere Hälfte der Conjunctiva stark ödematös infiltriert und vorgetrieben (fast wie nach einer subconjunctivalen Injektion). Keine pericorneale Injektion oder Schmerzen.

Einen Tag nach der Operation: Die Kammer hat fast dieselbe Tiefe wie vor der Operation. Tension für den Finger etwas subnormal. Pupille mitteleng. Conjunctivalödem findet sich jetzt um der ganzen Hornhaut, ist jedoch oben am stärksten, wo die ödematöse Conjunctiva über der Trepanationsöffnung sehr vorgetrieben ist. Das Sehvermögen ist nach der Angabe getrübt, und das Kammerwasser ist gleichsam etwas blutig verschleiert. (Da Patientin zu Bett liegt, sieht man kein Hyphäma).

Zwei Tage nach der Operation: Ödem der Conjunctiva unverändert, ebenso wie der ganze übrige Zustand. Keine eigentliche pericorneale Injektion. keine Schmerzen oder Empfindlichkeit des Bulbus. Pupille andauernd mitteleng; bei seitlicher Beleuchtung wird die Bildung von Synecchien mit Sicherheit nicht konstatiert. Es wurde ein Tropfen Homatropinlösung gegeben.

Nach meiner Auffassung von einer fixen präexistierenden Sperrung der Vortexvenen als Hauptursache des vorliegenden Glaukomfalls musste ich die Gefahr des Eintretens besonders hervorstechender Symptome von Malignität für im wesentlichen überstanden ansehen, da die Kammer wieder hergestellt, und die Tension des Auges fast normal war, aber die starke Auftreibung der Conjunctiva zeigte den Umfang der Stasetranssudation von der Tunica vasculosa und damit auch den Umfang der Gefahr für die Bildung von „Stasesynecchien" zwischen Iris und Linse[1]), eine Gefahr, die um so mehr drohte, als die Pupille sich recht eng hielt — vielleicht infolge der Überfüllung der Iris mit Venenblut. Für die Behandlung bestanden im Augenblick drei Möglichkeiten: Miotica, Passivität, Mydriatica. Eine energische Behandlung mit Miotica wurde möglicherweise, aber doch recht un-

[1]) Wie man sieht, fasse ich Elliots „quiet Iritis" einfach als eine Äusserung der durch die Operation „frei gewordenen" venösen Stase auf. Diese Auffassung wird in meiner bald kommenden Abhandlung: Über Glaukom V weiter entwickelt.

wahrscheinlich[1]), die Stase und damit die Disposition zur Synecchiebildung ein wenig vermindern, während letztere durch die vermehrte Engigkeit der Pupille sehr erleichtert werden würde. Bei Anwendung von Mydriatica würde die Venensperrung möglicherweise wachsen, und die Stasesymptome und die Disposition zur Synecchiebildung somit zunehmen, während gleichzeitig der Bildung von Synecchien selbst durch die erreichte Pupillenerweiterung entgegengewirkt werden würde. Falls ich nicht eingriff, war ich allerdings sicher, dass mein Eingreifen weder erhöhte Stasesymptome, noch Pupillenverengerung hervorrief, aber es bestand gleichwohl eine grosse Möglichkeit für die Entwicklung einer totalen Synecchie, deren Bildung vielleicht schon begonnen hatte. Folglich entschloss ich mich, trotz der Möglichkeit einer Vermehrung der Stasesymptome, Mydriatica anzuwenden, wozu übrigens — als allgemeine Regel — von allen auf dem in Rede stehenden Gebiet erfahrenen Autoren geraten wird, und ich begann mit einer einzigen Homatropineinträufelung.

3 Tage nach der Operation. Da diese Einträufelung gezeigt hatte, dass die Pupille unbeweglich war, wurden gestern weitere drei Homatropineinträufelungen ordiniert. Heute sind noch Synecchien in dichter Reihe zu sehen. Abends und in der Nacht etwas Schmerzen. Ein kleines Hyphäma ist sichtbar. Zustand im übrigen ganz unverändert. Rp. Atropin dreimal täglich.

Diese letzte Ordination geschah also trotz der offenbaren Zunahme (Bluttranssudation, Schmerzen) der Stasesymptome, und sie wurde längere Zeit [trotz einer sehr beträchtlichen Bluttranssudation beibehalten.

4 Tage nach der Operation. Pupille durchweg erweitert, aber sehr mässig. Es restiert nur eine einzige Synecchie. Ein blutiggefärbter Streifen reicht von der Pupille zu einem vier mm hohen Hyphäma nach vorn nieder. Tension normal oder ganz unbedeutend über der Norm. Keine Schmerzen.

8 Tage nach der Operation. Zustand war in den vergangenen Tagen im wesentlichen unverändert. Pupille andauernd nur sehr mässig erweitert, aber es bestehen kaum Synecchien. Auf der Vorderfläche der Iris sieht man einzelne fein punktierte Ecchymosen. Die Blutwolke von der Pupille und dem vier mm hohen Hyphäma hat sich andauernd gehalten. Während sich das universelle Conjunctivalödem allmählich auf die obere Bulbushälfte beschränkt hat, ist die Tension des Auges doch ganz gradweise gestiegen und ist jetzt nicht so sehr wenig über der Norm. Die Kammer ist nicht wesentlich niedriger als früher. Cont. Atropin.

12 Tage nach der Operation. Der ganze Zustand ist recht un-

[1]) Vgl. Die Wirkung des Mydrialika S. 45.

verändert geblieben, doch ist das Hyphäma jetzt nur ungefähr 3 mm hoch. Das Kammerwasser als Ganzes etwas blutfarben, und von der Pupille erstreckt sich wie früher ein besonders blutfarbener Schatten zum Hyphäma herab; das Auge andauernd injektionsfrei. Die Conjunctiva nicht weiter ödematös, aber sehr stark (wie ein halbes Gerstenkorn) über dem Skleraldefekt vorgewölbt. Tension = 40 mm *Hg*. Schiötz. Pupille andauernd nur wenig erweitert, aber es bestehen keine Synecchien. Cont. Atropin.

23 Tage nach der Operation. Hyphäma hat allmählich abgenommen, jetzt nur 1 mm. Kammerwasser klar, nur wird eine ganz schwache Andeutung von Blutschatten von der Pupille zum Hyphäma gesehen, Tension ungefähr 40 *S*. jetzt = $^6/_{18}$.

30 Tage nach der Operation. Hyphäma allmählich geschwunden. Statt dessen findet man typische kleine, runde, blutig gefärbte Descemetsche Belege auf der Rückfläche der Hornhaut. Ab und zu nach stärkeren Bewegungen treten schwache Sehverschleierungen auf, und die Krankenpflegerin hat dabei Andeutung von Hyphäma beobachtet. Tension heute 32. Atropin wird fortgelassen.

35 Tage nach der Operation. Noch ein ganz geringer Rest von blutigem Belag ganz unten auf der Rückfläche der Hornhaut. $S = {}^6/_9$, wie vor der Operation.

2 Monate nach der Operation. Bei fast täglichen Messungen in der letzten Woche variierte die Tension zwischen 29 und 36. Scharf begrenzte, ziemlich stark elevierte Vortreibung der Conjunktiva über dem Skleraldefekt. $S = {}^6/_9$. Das Aussehen des Auges im übrigen wie vor der Operation.

4 Monate nach der Operation. Die Tension variiert bei einer Reihe von Messungen zwischen 20 und 27 mm *Hg*. Schiötz. Zustand des Auges, besonders Sehen und Gesichtsfeld, übrigens unverändert.

$^1/_2$ Jahr nach der Operation. Tension 20—24.

1 Jahr nach der Operation. Tension 22—25. Sehen $^6/_9$. Gesichtsfeld unverändert.

Wenn wir nunmehr zum Schluss in grossen Zügen die Wirkung der angewandten Prophylaxe uns klar zu machen suchen, so muss — wenn auch die Zahl der Operationen nicht gross ist — erwähnt werden, dass:

1. Keiner der Operationen der bekannte „maligne“ Symptomenkomplex in irgendwie ausgesprochener Weise folgte, und keins der operierten Augen den geringsten Funktionsverlust zeigte. Des weiteren muss betont werden:

2. Die operierten Augen gehören alle zu dem Typ Augen mit chronischem Glaukom, deren Tension träge, unvollkommen und nur kurze Zeit von Pilocarpin beeinflusst wird. Hiermit wird darauf gezielt, dass die Maximalwirkung verhältnismässig spät nach der Einträufelung erreicht wird und verhältnismässig schnell aufhört. Ich

halte es für wichtig, dieses bei Beurteilung der vorliegenden Krankengeschichten in Betracht zu ziehen, da die besonderen Gefahren der Glaukomoperationen vielleicht hauptsächlich solche Augen betreffen.

3. Gleichzeitig war das Glaukom in der Mehrzahl der Fälle sehr vorgeschritten und hatte lange bestanden; desgleichen war der Druck in den meisten Fällen recht hoch.

Es zeigte sich in mehreren Fällen, in denen die vorgeschlagene Prophylaxe nur teilweise durchgeführt wurde, dass entstandene leichtere „maligne" Symptome augenblicklich aufhörten, wenn die vorgeschlagenen prophylaktischen Verhaltungsmassregeln therapeutisch angewandt wurden.

4. Im Fall 7, wo früher Herabsetzung der Sehkraft im Anschluss an die Iridektomie eingetreten war, wurde die Operation jetzt — obwohl der Fall mehr vorgeschritten, und das Gesichtsfeld äusserst klein war — ohne irgendwelche Herabsetzung der Funktion durchgeführt. Im Fall 13 wurde die Operation ohne Funktionsherabsetzung durchgeführt, während die Mutter der Patientin die Sehkraft infolge von malignem Glaukom verloren hatte.

5. Dass in der Mehrzahl der Fälle gewisse leichtere Hämostasesymptome auftraten (Bildung von Synecchiae posteriores, blutiges Transsudat aus der Tunica vasculosa), also in Wirklichkeit doch „maligne" Symptome, harmoniert mit der Auffassung von fixen präexistierenden Venensperrungen als mitwirkender Ursache der Tensionserhöhung und der daraus sich ergebenden einschränkenden Wirkung der Prophylaxe.

6. Schliesslich muss bemerkt werden, dass die aufgestellten prophylaktischen Verhaltungsmassregeln mit dem auf diesem Gebiete früher rein empirisch Gefundenen gut in Einklang stehen, da verschiedene Ophthalmologen bekanntlich der prä- und postoperativen Anwendung von Miotica einen Einfluss in der Verhinderung des malignen Glaukoms beigelegt haben.

B. Therapeutische Verhaltungsmassregeln.

Die Behandlung des exoperativen hämostatischen Glaukoms fällt natürlich — insoweit es wirklich durch die Operation entsteht (also nicht auf fixen präexistierenden Vortexvenensperrungen beruht) — mit der Behandlung des allgemeinen hämostatischen Glaukoms zusammen, und ich will daher auf spätere Abhandlungen hinweisen, die sich mit letzterem Gegenstand beschäftigen werden. Hier soll je-

doch erwähnt werden, dass die Auffassung des malignen Glaukoms als durch eine Klappsperrung der Vortexvenen verursacht, direkt auf eine operative Eröffnung der gesperrten Vortexvenenquadranten der Tunica vasculosa als das rationellste Mittel gegen dieses Leiden hinweist. Da jedoch ein solcher Eingriff, der dem angehäuften Venenblut neuen Abfluss zu schaffen bezweckt, in geeigneten Fällen von allgemeinem hämostatischen Glaukom ebenso rationell ist, wird es das Gegebene sein, die Frage nach den Indikationen für einen solchen Eingriff und nach der Art seiner Ausführung, mit der übrigen Therapie des hämostatischen Glaukoms zusammen zu behandeln.

Die Behandlung der Symptome (Synecchiebildung, blutiges Transsudat, eventuell eine gewisse Niedrigkeit der vorderen Kammer), die unvermeidlich der operativen Öffnung der Augen mit fixen präexistierenden Vortexvenensperrungen folgen müssen, wird — wie das aus den oben referierten Krankengeschichten hervorgeht — eine besonders delikate Aufgabe sein, weil sowohl die Behandlung mit Miotica als auch mit Mydriatica oft von sehr zweischneidiger Wirkung ist.

Am rationellsten würde die Behandlung mit Miotica sein, wenn diese wirklich imstande wären, die Klappsperrung im wesentlichen Grad zu vermindern, und da das vermutlich unter Umständen der Fall sein wird, wird die natürlichste Therapie wohl die sein, dass man in Fällen, wo Stasesymptome sich zu zeigen beginnen, morgens und abends Pilocarpin einträufelt, während man bei seinen täglichen Besuchen beim Patienten der Synecchiebildung durch einige schnell hintereinander vorgenommene Cocain-, bzw. Homatropineinträufelungen entgegenwirkt. Man kann hierdurch gleichzeitig den Umfang der Synecchiebildung kontrollieren. Wird diese zu bedeutend, so ist damit bewiesen, dass Miotica im vorliegenden Falle keinen besonders aufhebenden Einfluss auf die Klappsperrung haben, die das Entstehen der Stasesynecchien bedingt, was der Natur der Sache nach gleichbedeutend damit ist, dass Mydriatica kaum den Umfang der Klappsperrung wesentlich vermehren werden, und man kann da verhältnismässig ruhig die energische Behandlung mit Mydriatica durchführen, die bei der Blutüberfüllung der Iris notwendig sein wird, um die Pupille einigermassen erweitert zu halten, selbst wenn diese Behandlung ein wenig vermehrte Bluttranssudation mit daraus folgender Verschleierung des Sehens, sowie vielleicht etwas Schmerzen und etwas Abflachung der vorderen Kammer verursachen sollte.

Beiträge zur Stauungspapille und ihrer Bedeutung für die Hirnchirurgie

nach dem Material der Breslauer Universitäts-Augenklinik und der Privat-Klientel von Prof. Uhthoff.

Von

Oberarzt Rentz,

kommandiert zur Kgl. Universitäts-Augenklinik.

Mit 10 Figuren im Text.

Die chirurgische Behandlung der Hirntumoren verdankt ihren ungeahnten Aufschwung, den sie in den letzten Jahrzehnten genommen hat, neben der Verfeinerung der operativen Technik in erster Linie den Fortschritten in der Diagnosenstellung, und die gemeinsame Arbeit von Anatomen, Physiologen und Neurologen hat es dem Chirurgen ermöglicht, operativ an Gebiete des Gehirns heranzugehen, die noch vor wenigen Jahren für einen Eingriff unerreichbar schienen. Nicht an letzter Stelle ist aber auch die Ophthalmologie berufen, von ihrem Standpunkte aus bei Erkrankungen des Zentralnervensystems, die operativ behandelt werden können, ihr Wort in die Wagschale zu werfen. Denn die Affektionen des Sehorgans stehen nicht nur häufig im Vordergrunde des Symptomenkomplexes, sondern oft genug ist die ophthalmologische Untersuchung in der Lage, wichtige, ja die einzigen Anhaltspunkte für die Diagnose zu geben. Deshalb ist es nicht unbillig, zu fordern, dass der Chirurg, ehe er zum Messer greift, den Ophthalmologen hört. Diese Forderung verpflichtet anderseits den Augenarzt, alle krankhaften Erscheinungen seitens des Auges zu berücksichtigen und zu bewerten, die zur Stellung der Diagnose beitragen können. Im Vordergrund der krankhaften Veränderungen des Auges bei Hirntumoren steht ohne Zweifel die Stauungspapille, und die Frage nach der Bedeutung derselben für die Diagnose und Prognose eines Krankheitsfalles ist deshalb von der grössten Wichtigkeit.

Einen Beitrag zur Beantwortung dieser Frage zu liefern, ist der Zweck der vorliegenden Arbeit. Als Material dienten im ganzen

220 Fälle von Stauungspapille, neuritischer Atrophie und Neuritis optica, wie sie innerhalb der letzten acht Jahre in der Breslauer Universitäts-Augenklinik klinisch und poliklinisch beobachtet wurden. Ausserdem stellte Herr Geheimrat Uhthoff eine grosse Anzahl von Fällen aus seiner Privatpraxis in liebenswürdiger Weise zur Verfügung. Das Material ist nach einheitlichen Gesichtspunkten untersucht und ausserdem fast durchweg von neurologischer Seite (Prof. Dr. Mann), bzw. in den übrigen hiesigen Universitätskliniken kontrolliert worden.

Unter den 220 beobachteten Fällen befanden sich 180 mit doppelseitiger Stauungspapille, bzw. neuritischer Atrophie, deren Ätiologie sich auf Grund der klinischen oder anatomischen Untersuchung folgendermassen verhält:

Tumor cerebri	130 mal
Lues cerebri	18 „
Tuberculosis cerebri	8 „
davon: Solitärtuberkel	6 „
Meningitis tuberculosa	2 „
Hydrocephalus	7 „
Hirnabscess	1 „
Cysticecus cerebri	2 „
Nephritis	1 „
Anämie	1 „
Bleiintoxikation	1 „
Schädelbasisfraktur	1 „
Turmschädel	7 „
Unsichere Ätiologie	3 „

In 19 Fällen bestand doppelseitige neuritische Atrophie. Betrachtet man diese Fälle gesondert, so ergibt sich als ätiologisches Moment:

Tumor cerebri	9 mal
Lues cerebri	6 „
Turmschädel	3 „
Unsichere Ätiologie	1 „

Wenn man die 6 Fälle von Solitärtuberkel noch zu den Tumoren hinzuzählt, so beteiligen sich die zugrunde liegenden Erkrankungen an der doppelseitigen Stauungspapille prozentualiter folgendermassen:

Tumor cerebri	75,5 %
Lues cerebri	10 %

Tuberculosis cerebri	1,1 %
Hydrocephalus	3,9 %
Hirnabscess	0,6 %
Cysticercus cerebri	1,1 %
Nephritis	0,6 %
Anämie	0,6 %
Bleiintoxikation	0,6 %
Schädelbasisfraktur	0,6 %
Turmschädel	3,9 %
Unsichere Ätiologie	1,7 %

Aus dieser Zusammenstellung geht die ausserordentliche Bedeutung der doppelseitigen Stauungspapille für die Diagnose Hirntumor klar hervor, und fasst man gar sämtliche intracranielle Prozesse zusammen, so bleibt für die übrigen Erkrankungen nur ein verschwindend kleiner Prozentsatz übrig, der praktisch eigentlich gar nicht in Frage kommt.

Anders gestaltet sich eine Übersicht über die fünf Fälle von doppelseitiger Neuritis optica. Hier fehlt der Tumor cerebri ganz. Die Ätiologie dieser Fälle war:

Hydrocephalus	1 mal
Nephritis	1 „
Angeborener Turmschädel	1 „
Salvarsan	2 „

35 mal unter 220 Fällen war auf dem einen Auge pathologischer, auf dem andern normaler Befund. In ätiologischer Hinsicht verteilen sich diese Fälle folgendermassen:

		Stauungspapille	Neuritische Atrophie	Neuritis
Tumor cerebri (inkl. Solitärtuberkel)	7, davon:	7		
Lues cerebri	4, „ :		2	2
Multiple Sklerose	2, „ :	1		1
Nebenhöhlenerkrankung	2, „ :	1		1
Orbitalerkrankung	16, „ :	7		9
Salvarsan	3, „ :			3
Blitzverletzung	1, „ :			1

Bei weitem am häufigsten — nämlich in 46 % — lag einem einseitigen neuritischen Prozess eine Orbitalerkrankung zugrunde, aber auch hier folgt an zweiter Stelle der Tumor cerebri mit 20 %.

Auf Tab. I sind nochmals sämtliche 220 Fälle nach Ätiologie und ophthalmoskopischem Befund verzeichnet.

Ätiologie	Doppelseitig			Zusammen	Einseitig			Zusammen	Gesamtzahl doppel- und einseitig
	Stauungspapille	Neurit. Atrophie	Neuritis		Stauungspapille	Neurit. Atrophie	Neuritis		
Tumor cerebri (inkl. Solitärtuberkel)	127	9		136	7			7	143
Lues	12	6		18		2	2	4	22
Tuberkulose	2			2					2
Hydrocephalus	7		1	8					8
Hirnabscess	1			1					1
Cysticecus	2			2					2
Nephritis	1		1	2					2
Anämie	1			1					1
Bleivergiftung	1			1					1
Turmschädel	4	3	1	8					8
Schädelbasisfraktur	1			1					1
Multiple Sklerose					1		1	2	2
Nebenhöhlenerkrankung					1		1	2	2
Orbitalerkrankung					7		9	16	16
Salvarsan			2	2			3	3	5
Blitzverletzung							1	1	1
Unsichere Ätiologie	2	1		3					3
	161	19	5	185	16	2	17	35	220
	180								

Es sollen nun zunächst die Fälle von Stauungspapille bei Tumor cerebri hinsichtlich ihrer klinischen Erscheinungen besprochen werden mit Einschluss der Solitärtuberkel, welche ja diagnostisch von Tumor nicht immer scharf abzugrenzen sind.

Die Diagnose Tumor cerebri wurde 143 mal gestellt, und zwar bestand 136 mal doppelseitige, 7 mal einseitige Stauungspapille, bzw. neuritische Optikusatrophie. Unter den 143 Patienten waren 78 Männer und 65 Frauen, also beide Geschlechter annähernd gleichmässig befallen. Dem Alter nach verhalten sich die Fälle folgendermassen:

1—10	Jahre	alt	waren	11	Patienten,	
11—20	„	„	„	28	„	,
21—30	„	„	„	37	„	,
31—40	„	„	„	43	„	,
41—50	„	„	„	15	„	,
51—60	„	„	„	8	„	,
61—70	„	„	„	1	„	.

Den grössten Prozentsatz stellt demnach das mittlere Lebensalter von 21—40 Jahren. Aber auch das jugendliche Alter ist im Ver-

hältnis zu den Tumorerkrankungen anderer Organe in der Jugend auffällig stark vertreten, während die Zahl der Erkrankungen nach dem 40. Lebensjahre gering ist. Der jüngste Patient war $3^3/_4$, der älteste 64 Jahre alt. Aus dem Lebensalter einen Rückschluss auf die Natur des Tumors zu machen, ist wegen der verhältnismässig geringen Anzahl anatomischer Befunde nicht möglich. Dass auch die Solitärtuberkel noch im späteren Alter zur Beobachtung kommen, beweist ein Sektionsbefund bei einem 54jährigen Manne, bei dem sich ein Tuberkel von Walnussgrösse im rechten Kleinhirn fand.

Die verschiedenen Regionen des Gehirns waren in 78 Fällen, in denen sichere Lokaldiagnose möglich war, bzw. anatomischer Befund vorliegt, folgendermassen beteiligt:

Stirnlappen	10 mal,
Scheitellappen	3 „ ,
Zentralwindungen	7 „ ,
Schläfenlappen	4 „ ,
Hinterhauptslappen	2 „ ,
Thalamus opticus	1 „ ,
Corpus callosum	1 „ ,
Vierhügel	1 „ ,
III. Ventrikel	2 „ ,
Hypophysis	4 „ ,
Seitenventrikel	1 „ ,
Basis cerebri	6 „ ,
Pons	3 „ ,
Kleinhirnbrückenwinkel	7 „ ,
Kleinhirn	26 „ .

Danach waren die Ursachen der Stauungspapille die Kleinhirntumoren in $^1/_3$ aller Fälle von Tumor cerebri; die Tumoren der hinteren Schädelgrube verhielten sich zu denen der übrigen Gehirnteile wie 9 : 10.

Tabelle II. 30 Sektionsbefunde von Tumor cerebri.

Histologisch	Stirnlappen	Stirn- und Scheitellapp.	Scheitellapp. und Pons	Zentralwindg.	Schläfenlapp.	Schläfen- u. Hinterhauptl	Balken	Thalamus opt.	Seitenventr.	III. Ventrikel	Basis	Kleinhirn-Brückenwink.	Kleinhirn	Summa
Sarkom	3		1	1	1	1	1				1	1	1	11
Fibrosarkom				1	1							1		3
Gliom	1	1		1				1					1	5
Endotheliom				1	1				1	1	1			5
Neuroepitheliom	1													1
Cholesteatom												1		1
Solitärtuberkel													4	4
	5	1	1	4	3	1	1	1	1	1	2	3	6	30

Eine Übersicht über den Sitz und die histologische Beschaffenheit des Tumors auf Grund von 30 Sektionsbefunden gibt die Tabelle II.

Aus ihr geht hervor, dass über $^1/_3$ aller Tumoren Sarkome waren; Gliome und Endotheliome kamen gleich häufig vor und machten zusammen ebenfalls $^1/_3$ aus. Das letzte Drittel bilden Fibrosarkom, Neuroepitheliom, Cholesteatom und Solitärtuberkel. Was den Sitz der genannten Tumorarten betrifft, so liessen sich irgendwelche Prädilektionsstellen für bestimmte Geschwülste nicht feststellen. Eine Ausnahme bilden jedoch hier die Solitärtuberkel, welche sämtlich ihren Sitz im Kleinhirn hatten.

Der ophthalmoskopische Befund war unter den 143 Fällen mit der Diagnose Tumor cerebri 127 mal doppelseitige Stauungspapille und 9 mal doppelseitige neuritische Optikusatrophie. Aus den zur Verfügung stehenden Anamnesen dieser 136 Fälle liess sich entnehmen, dass die ersten Beschwerden der Kranken in der Regel in Kopfschmerzen, Übelkeit und Erbrechen, gelegentlich auch in Schwindel und Ohnmachtsanfällen bestehen. Diese Beschwerden sind entweder dauernd vorhanden, besonders der Kopfschmerz wird oft als kontinuierlich bezeichnet, und meist ziemlich bestimmt und konstant lokalisiert, oder sie wiederholen sich in mehr oder weniger grossen Zeiträumen, zwischen denen die Patienten sich relativ wohl fühlen. Die subjektiven Augensymptome traten niemals vor den allgemeinen cerebralen Erscheinungen auf, doch ist der Zwischenraum zwischen dem Erscheinen der letzteren und dem der Sehstörungen sehr verschieden gross. In der Regel beträgt er 1—2 Monate, es kamen jedoch auch Fälle vor, wo Cerebralerscheinungen schon 1 Jahr und darüber bestanden, ohne dass die Sehkraft nachgelassen hatte, anderseits können die Beschwerden aber auch gleichzeitig oder in Zwischenräumen von wenigen Tagen auftreten. Die subjektiven Erscheinungen, welche die Stauungspapille hervorruft, sind nun keineswegs gleich sehr hochgradig. Unter den 136 Fällen befanden sich allein 38 Patienten, die vollen Visus hatten und über Sehstörungen nicht klagten, obwohl der ophthalmoskopische Befund deutlich pathologisch war. Es handelte sich hier in den meisten Fällen um beginnende oder frische Stauungspapille; 5 mal bestand dieselbe jedoch schon längere Zeit, 3 mal fanden sich Blutungen und weissliche Herde in der Netzhaut, in einem Fall betrug die Prominenz beiderseits 6,0 *D*. Trotzdem hatten die Kranken keine Klagen über Abnahme der Sehkraft. Aus dieser Tatsache erhellt zur Genüge, wie wichtig es ist, bei Patienten mit allgemeinen

cerebralen Beschwerden einen ophthalmoskopischen Befund zu erheben, der dann oftmals die Situation mit einem Schlage klären und den Gang der Diagnosenstellung entscheidend beeinflussen dürfte. Ganz frei von Sehstörungen sind diese Kranken oft aber doch nicht und jedenfalls nur in der allerersten Zeit des Bestehens einer Stauungspapille. Bei näherem Nachforschen wird man, wie es auch in 18 von von den genannten 38 Anamnesen der Fall war, feststellen können, dass schnell vorübergehende und periodisch wiederkehrende Verdunkelungen vor den Augen sich einstellen. Diese Verdunkelungen sind in der Tat meist die ersten Anzeichen für die beginnende und frische Stauungspapille und wurden dann auch in den Anamnesen der 136 Tumorfälle fast niemals vermisst. Was ihre Häufigkeit anlangt, so wurden sie in 1 Fall bis zu 20 mal am Tage beobachtet, in der Regel werden sie jedoch seltener, etwa 3—4 mal täglich, wahrgenommen. Meist gehen sie schnell vorüber, und es gehört zu den Ausnahmen, wenn sie, wie in 1 Fall, $^1/_2$ Stunde lang anhalten. In einem andern Fall trat mit ihnen zugleich das Sehen von farbigen Ringen auf, 3 mal beobachteten Patienten Flimmern, Funkensprühen und Blitzen vor den Augen. Die periodischen Verdunkelungen scheinen direkt pathognomonisch für Stauungspapille infolge intrakraniellen Prozesses zu sein, sie wurden wenigstens bei andern Erkrankungen, die mit Stauungspapille einhergingen, nicht beobachtet.

Der Verfall des Sehvermögens geht nun im allgemeinen allmählich von statten und kann schliesslich zur völligen Amaurose führen. Von 11 Patienten, bei denen beiderseits Amaurose festgestellt wurde, wurde der Zeitraum von den ersten Sehstörungen bis zu Erblindung folgendermassen angegeben:

1 mal	innerhalb	von	$3^1/_2$	Wochen,
5 „	„	„	4	„ ,
1 „	„	„	5	„ ,
1 „	„	„	6	„ ,
1 „	„	„	2	Monaten,
1 „	„	„	3	„ ,
1 „	„	„	$^3/_4$	Jahr.

Unter diesen 11 Fällen sind 2 Sektionsbefunde. Der eine betraf einen Tumor des rechten Schläfenlappens (Erblindung innerhalb von vier Wochen), der andere einen Tumor im III. Ventrikel (Erblindung innerhalb von 3 Monaten).

Gelegentlich wird jedoch auch ein ganz rapides Abnehmen der Sehkraft beobachtet. In 1 Fall, in dem der Visus beiderseits auf das

Erkennen von Handbewegungen herabgesunken war, war nach Angabe der Patientin die Sehstörung innerhalb von 3 Tagen so hochgradig geworden. Die Sektion ergab mehrere erbsen- bis bohnengrosse Cholesteatome an der hinteren Felsenbeinpyramide mit Kompression des Kleinhirnbrückenwinkels und starkem Hydrocephalus internus.

Für das frühere oder spätere Auftreten der Stauungspapille und den mehr oder weniger rasch vor sich gehenden Verfall des Sehvermögens ist neben der Grösse des Tumors und der Art seines Wachstums vor allem sein Sitz massgebend. Daher ist es auch erklärlich, dass die Geschwülste der hinteren Schädelgrube, die durch Kompression des IV. Ventrikels und Stauung des Aquäductus Sylvii und der Vena Magna Galeni am ehesten zu intracerebraler Flüssigkeitstauung Veranlassung geben können, auch am frühesten zu Stauungspapille und rasch eintretenden Sehstörungen führen. Dass es ferner die plötzliche intracerebrale Drucksteigerung ist, die schnell zu Stauungspapille mit hochgradiger Funktionstörung führt, beweisen 3 Fälle von akutem Hydrocephalus, die mit Stauungspapille und rapidem Verfall des Sehvermögens innerhalb von 2, 3 und 14 Tagen einhergingen.

Dass die Funktionsstörung des Auges oft in auffallendem Missverhältnis zum ophthalmoskopischen Befund steht, ist bereits erwähnt worden. Die Stauungspapille kann lange Zeit bestehen, ohne dass wesentliche Funktionsstörungen auftreten. Anderseits findet sich aber auch bei frischer Stauungspapille erhebliche Herabsetzung der Sehschärfe. Diese Fälle bilden jedoch die Ausnahme. So bestand bei einer Patientin mit ganz frischer Stauungspapille ein Visus von R. Finger 1 m, L. Handbewegungen, in einem 2. Fall, der klinisch als Tumor der linken Zentralregion diagnostiziert war, war beiderseits Amaurose, während sich beiderseits ganz frische Stauungspapille fand.

Ophthalmoskopisch bot die Stauungspapille im allgemeinen das bekannte Bild. Die Prominenz betrug meist 2—5 *D*, höhere Prominenz wurde selten beobachtet: 3 mal betrug sie 6, einmal 7 *D*. Aus der Höhe der Prominenz einen Rückschluss auf den Sitz des Tumors zu machen, ist nicht angängig, und die Angaben von Paton[1]), der bei Tumoren des Stirn- und Scheitellappens eine Höhe von 3—5 *D*, bei denen des Kleinhirns eine solche von 5—7 *D* fand, liessen sich auf Grund des vorliegenden Materials nicht bestätigen.

Eine Mitbeteiligung der Netzhaut wurde 48 mal, also in über

[1]) Transact. of the Ophth. Soc. of the United Kingd. Vol. XXV. p. 129.

$^1/_3$ der Fälle beobachtet, und zwar bestand sie 27 mal in Hämorrhagien, 13 mal in Hämorrhagien und weisslichen Herden, 8 mal wurden nur weissliche Herde gefunden. Die Blutungen sassen fast immer in der unmittelbaren Nachbarschaft der Papille oder auf ihr selbst. Meist waren sie radiär angeordnet. Sie wurden 2 mal in der Peripherie der Retina gefunden, während die Umgebung der Papille frei war. 1 mal war der ganze Fundus mit feinen Blutungen bedeckt, so dass sich das Bild der Retinitis hämorrhagica bot. Ebenfalls in der Umgebung der Papille fanden sich die häufig auch radiär angeordneten weisslichen Herde, die gelegentlich eine sternförmige Figur um die Papille herum bildeten. 2 mal war die Papille selbst mit kleinen, stark glänzenden Stippchen bedeckt, die als Drusenbildung aufgefasst wurden.

Eine Beteiligung der Macula lutea fand sich in 136 Fällen 4 mal. Es fanden sich weisse Stippchen in der Maculagegend, die einmal das Bild einer Spritzfigur wie bei Retinitis albuminurica darboten. Diese Spritzfigur ging beim Atrophischwerden der Stauungspapille ebenfalls bis auf geringe Reste zurück. 2 mal wurden ausserdem eine kleine Blutung in der Maculagegend beobachtet.

Die Schwellung der Papille blieb fast immer auf das Gebiet des Sehnerveneintritts beschränkt, nur in 3 Fällen reichte sie auffallend weit in die Umgebung, davon zweimal bis in die Maculagegend.

1. Andersch, Antonie, 20 Jahre. Klinik 20. XII.—1. XI. 1908.

Ophthalm.: Beiderseits leichte Stauungspapille von 2,0 *D*. Das Ödem der Papille reicht bis zur Macula lutea, welche weissliche Flecken zeigt. In der Umgebung der Papille einzelne Blutungen. — Visus beiderseits Amaurose. —

Sektion: Walnussgrosser Tumor des rechten Schläfenlappens.

2. Schneider, Josef, 38 Jahre. Klinik 12. VI.—16. VI. 1911.

Ophthalm.: Beiderseits hochgradige Stauungspapille von ungefähr 5,0 *D*. Prominenz. Wegen der Beteiligung der Netzhaut an der Schwellung lässt sich die Höhe des weit ins Auge ragenden Nervenkopfes nicht messen. Radiäre Blutungen in der Umgebung der Papille und auf derselben, ebenda auch weisse Plaques. — Visus beiderseits $^6/_{24\text{-}18}$. — Gesichtsfeld beiderseits Vergrösserung des blinden Fleckes auf das Dreifache. Peripherie frei. —

Sektion: grosser Tumor im rechten Scheitellappen mit Blutung in den Pons. —

Einseitig auftretende Netzhautblutungen wurden unter 136 Fällen von Stauungspapille bzw. unter 40 Fällen von Netzhautblutung 9 mal beobachtet. Unter diesen Fällen finden sich 3 Sektions-

bzw. Operationsbefunde, in denen der Tumor stets auf der Seite der Netzhautblutung festgestellt wurde.

1. Köhler, Paul, 20 Jahre. Klinik 23. I.—7. III. 1905.
Ophthalm.: Beiderseits Stauungspapille von 2,0 *D* Prominenz.
L. kleine Blutung an der Papille.
Sektion: Grosser Tumor des linken Hinterhauptslappens mit grosser Cyste.

2. v. Schaafhausen, Theodor, 38 Jahre. 1907.
Ophtalm.: R. Neuritis optica 1,0 *D*, L. Stauungspapille 2,0 *D*. Links Hämorrhagie.

Während also diese 3 Fälle von einseitiger Netzhautblutung im Sinne Horsleys[1]) gerechnet werden können, der sie in 85% auf der Seite des Tumors sah, fand sich in einem weiteren Falle von beiderseitiger, aber einseitig stärkerer Netzhauthämorrhagie der Tumor im Kleinhirnbrückenwinkel der entgegengesetzten Seite. (Fall Runge, siehe unten.)

Unter den 136 Fällen von doppelseitiger Stauungspapille war dieselbe einseitig stärker in 26 Fällen. Der Unterschied im ophthalmoskopischen Befund bestand darin, dass entweder auf der einen Seite Stauungspapille, auf der andern Neuritis optica oder auf der einen bereits neuritische Atrophie, auf der andern noch Stauungspapille vorlag. Auch Unterschiede in der Prominenz von 2 *D* und mehr wurden in diesem Sinne mitgerechnet.

In 13 von den genannten Fällen war es möglich, den Tumor klinisch zu lokalisieren, und zwar sass derselbe

auf derselben Seite 7 mal,
„ der entgegengesetzten Seite 6 „ .

Gefunden wurde der Tumor bei der Operation, bzw. Sektion in 6 Fällen:

auf derselben Seite 3 mal,
„ der entgegengesetzten Seite 3 „ .

In bezug auf die Gehirnregionen, in denen er gefunden wurde, ergibt sich folgendes:

Sitz des Tumors	Stauungspapille stärker auf derselben	Stauungspapille stärker auf entgegengesetzten Seite	zusammen
Stirnlappen	1	1	2
Zentralwindung	2	0	2
Hinterhauptslappen	0	1	1
Kleinhirnhemisphäre	0	1	1

[1]) Mohr, Zur Frage der Verwertbarkeit der einseitigen Stauungspapille und des einseitigen Exophthalmus bei Hirntumor. Klin. Monatsbl. f. Augenheilk. Bd. II. 1912.

Das einseitige Auftreten von Stauungspapille bei Tumor cerebri mit normalem Befund auf dem andern Auge wurde im ganzen 6 mal beobachtet. Dazu möge noch ein 7. Fall mit typischer Stauungspapille auf dem einen und einfacher nicht neuritischer Optikusatrophie auf dem andern gerechnet werden.

In diesen 7 Fällen war es 5 mal möglich, den Tumor klinisch sicher zu lokalisieren, und zwar sass derselbe:

auf derselben Seite 3 mal,
„ der entgegengesetzten Seite 2 „ .

Gefunden wurde der Tumor:

1 mal in der Zentralregion (Stauungspapille auf derselben Seite),
1 „ „ „ Kleinhirnhemisphäre „ ,
1 „ an „ Basis (vorderen Schädelgrube) Stauungspapille auf der entgegengesetzten Seite.

Rechnet man die Fälle von einseitiger und einseitig stärkerer Stauungspapille zusammen, so ergibt sich, dass der Tumor klinisch diagnostiziert wurde:

10 mal auf der Seite der Stauungspapille, bzw. der stärkeren Stauungspapille,
8 „ „ „ entgegengesetzten Seite.

Auf die einzelnen Hirnregionen verteilen sich die 9 anatomischen Befunde folgendermassen:

Sitz des Tumors	Stauungspapille, bzw. stärkere Stauungspapille auf derselben	Stauungspapille, bzw. stärkere Stauungspapille auf entgegengesetzten Seite	zusammen
Stirnlappen	1	1	2
Zentralwindung	3	0	3
Hinterhauptslappen	0	1	1
Basis	0	1	1
Kleinhirnhemisphäre	1	1	2
	5	4	9

Eine Zusammenfassung der 12 Fälle von einseitig, bzw. einseitig stärker verändertem Fundus (einseitige und einseitig stärkere Stauungspapille, einseitige und einseitig stärkere Netzhautblutungen) mit anatomischem Befund ergibt:

7 mal den Sitz des Tumors auf derselben Seite = 58%,
5 „ „ „ „ „ „ der entgegengesetzten Seite = 42%.

Danach lassen sich praktisch bindende Schlüsse für die Tumor-

lokalisation aus der Intensität der Augenhintergrundveränderungen nicht ziehen.

Es mögen hier die Krankengeschichten einiger Fälle von einseitiger Stauungspapille eingeschaltet werden.

1. Steinberg, Alfred, 33 Jahre (Klinik Geh. Rat Küttner) 5. V. 1907.

Anamnese: 1895 Lues. 96 zwei *Hg*-Kuren. — 1902 Anfälle von Zuckungen und Wallungen im linken Arm, alle 6—8 Wochen bei vollem Bewusstsein. Später häufigeres Auftreten der Anfälle, allmählich auch in den linken Fingern. 1903 Anfall von Lähmung des linken Arms und der linken Gesichtshälfte. 1904 zweiter ähnlicher Anfall, der sich seitdem noch 5—6 mal wiederholt hat und immer mit Bewusstseinsstörung einherging. Dazwischen auch viele kleine Anfälle.

Status: Ophthalm. R. Neuritis optica, keine Prominenz. L. normal. Visus R. $^5/_5$ mit — 1,0, L. $^5/_5$ mit — 1,0. Gesichtsfeld frei. R. leichte Beweglichkeitsbeschränkung des Rectus internus mit typischer Diplopie. — Rotgrünblind.

15. V. 1907. Ophthalm. R. beginnende Prominenz. L. normal. Visus, Gesichtsfeld unverändert. Augenbewegungen frei. Linke Lidspalte etwas enger als rechte, linke Pupille etwas enger als die rechte.

Nervenbefund (Prof. Mann): Störungen der Bewegungsempfindungen im linken Arm, Schwäche der Opposition des linken Daumens. Druckempfindlichkeit der Nervenstämme des linken Arms. Beim Beklopfen der Clavicula Anspannung des Platysma und der linken Gesichtshälfte. In den Zehen des linken Fusses Bewegungsempfindungen gestört.

30. V. 1907. Macht Kalomelinjektionskur. Befinden etwas besser. Anfälle seltener.

5. VI. 1907. Störungen im linken Arm fast ganz geschwunden. Lagegefühl im linken Fuss normal. — Entlassen.

1. VI. 1908. Patient war nach der Entlassung nur kurze Zeit anfallsfrei gewesen. Bald wieder Auftreten von Anfällen, die jetzt auch das linke Bein befallen. — Kopfschmerzen. —

Ophthalm.: R. leichte Stauungspapille. Prom. 2 *D*. L. leichte Mattigkeit der Papille, nicht pathologisch. Visus beiderseits $^5/_5$, Gesichtsfeld frei. Linke Pupille etwas enger als rechte.

4. VI. 1908. Operation (Geh. Rat Küttner). Exstirpation eines grossen Endothelioms aus der rechten motorischen Region. Nach der Operation einen Tag lang links völlige Hemiplegie. Dann Wiederkehr der Bewegungen zunächst im Bein, nach 5 Tagen auch im Arm, und zwar zunächst im Schultergelenk und den Unterarmbeugern, später auch in den Unterarmstreckern. Nach 3 Wochen sind die Finger frei.

24. VII. 1908. Ophthalm.: R. leichte Stauungspapille, wenig prominent. L. ganz leicht matt, nicht pathologisch. Visus beiderseits $^5/_5$. Gesichtsfeld frei. — Keine Sensibilitätsstörungen, aber Störungen des stereognostischen Sinnes und des Lagegefühls im linken Arm. —

29. IV. 1909. Allgemeinbefinden relativ gut. Patient war seit September 1908 unausgesetzt im Geschäft tätig (Einkauf, Verkauf, Beaufsichtigung

des Personals). Im Januar 1909 noch einmal Zuckungen in der linken Hand und im linken Augenlid, ohne Bewusstseinsstörungen, Ende Februar 1909 ähnlicher Anfall, im März 1909 noch eine ganz leichte Attacke. —

Ophthalm. Papille etwas gerötet, L. leicht matt. Visus beiderseits $^5/_5$. Gesichtsfeld frei. Linke Hand noch schwach ungeschickt, mässige Schwäche des linken Beins.

18. XII. 1913. (Bericht Dr. Steinberg). Allgemeinbefinden dauernd gut, voll arbeitsfähig, zum Teil sehr angestrengt tätig. Macht Geselligkeiten mit. Gelegentlich noch leichte Parästhesien in der linken Körperhälfte, keine Zuckungen mehr. — Ophthalm.: Beiderseits ohne Besonderheiten Visus $^5/_5$.

2. Krzok, Friedrich, 38 Jahre. Medizinische Klinik.

14. XI. 1911. Anamnese: Seit 10 Jahren lungenleidend. Seid $^1/_4$ Jahr Kopfschmerzen und Erbrechen. Keine Sehstörung.

Status: Ophthalm. R. beginnende Stauungspapille 1—2 *D* Prominenz. L. normal. Visus R. $^6/_{(6)}$, L. $^6/_{(6)}$. Gesichtsfeld frei. Augenbewegungen frei. Cornealreflex R < L. Tuberkulosis pulmonum.

15. XII. 1911. Ophthalm.: R. Stauungspapille im Rückgang. Patient wird aus der medizinischen Klinik entlassen.

2. I. 1912. Ophthalm.: R. Stauungspapille wieder stärker, Links ohne Besonderheiten. Visus $^6/_{(6)}$ beiderseits Gesichtsfeld frei.

18. X. 12. Ophthalm. R. Stauungspapille 2,0 *D*, L. normal. Visus $^6/_{(6)}$ beiderseits, Gesichtsfeld: R. Vergrösserung des blinden Flecks, Peripherie frei. Pupillenreaktion beiderseits träge. R. Bulbus prominent. Cornealreflex beiderseits fast 0. Nystagmus besonders beim Blick nach rechts. — Fussklonus, Babinski rechts. Cerebellare Ataxie.

23. XI. 1912. und 5. XII. 1912. Palliativtrepanation über dem Kleinhirn. Kein Tumor gefunden.

1. I. 1913. Wunde reaktionslos verheilt.

10. II. 1913. Exitus an Lungenphthise.

Sektion: Solitärtuberkel in der rechten Kleinhirnhemisphäre. Tuberculosis pulmonum III.

3. Wapinska, Elisabeth, 30 Jahre.

2. VIII. 1909. Anamnese: R. vor 4 Jahren zufällig Sehstörung bemerkt, seit $2^1/_2$ Jahren ganz blind. L. keine Sehstörung. Viel Kopfweh.

Status: R. einfache, nicht neuritische Optikusatrophie, L. frische Stauungspapille 2,0 *D*. Fundus sonst frei.

Visus R = Amaurose. L. $^5/_5$. Gesichtsfeld L. frei.

Nervenbefund: Geruch fehlt links. Anfälle von Unbehagen mit eigentümlichen Geruchssensationen. I. Ast des rechten Trigeminus druckempfindlich. Sensibilität daselbst herabgesetzt.

27. V. 1910. Seit $2^1/_2$ Monaten Abnahme der Sehkraft links, periodische Verdunkelungen.

Ophthalm.: R. Atrophia n. o., L. Stauungspapille. 2—3 *D* Prominenz. Visus R. Amaurose. L. Finger 3 m. Gesichtsfeld links eingeengt bis auf einen kleinen exzentrisch gelegenen Rest mit Farben. Geruch fehlt beider-

seits, Sehnenreflexe der oberen Extremität fehlen. Patientin wünscht Operation.

1. VI. 1910. Operation (Geheimrat Küttner).

Grosse osteoplastische Aufklappung der rechten Stirnhälfte, Aufheben des rechten Stirnlappens, Entfernung eines apfelgrossen Endothelioms aus der vorderen Schädelgrube in zwei Stücken. Starke Hirndruckerscheinungen. Schwerer Collaps. Kochsalzinfusion. Campher. Glücklicher Ausgang.

6. VI. 1910. R. starke Protrusio bulbi, Schwellung der Lider, Chemosis conjunctivae bulbi, Ulcus corneae e lagophthalmo. Liquorabfluss aus der Wunde. Ophthalm. L. Prominenz geringer.

30. VI. 1910. R. starkes Ödem des oberen Lides. Cornea gedeckt. Ulcus heilt. Allgemeinbefinden besser. Geruch besser. Ophthalm.: L. beginnende atrophische Verfärbung, keine Prominenz mehr. Visus L. Finger $^1/_2$ m. Gesichtsfeld: keine Farben mehr. Hochgradige Einengung.

30. V. 1911. Allgemeinbefinden gut. In der Gegend der rechten Stirn ein stark pulsierender Hirnprolaps. Ophthalm. R. einfache, L. neuritische Atrophie. Visus R. Amaurose, L. Finger in 3 m. Gesichtsfeld: L. starke Einengung bis auf einen kleinen exzentrischen Rest.

Im vorstehenden Fall hat der Tumor in der rechten vorderen Schädelgrube offenbar durch direkten Druck auf den rechten Optikus das Atrophischwerden desselben veranlasst, während die Stauungspapille links gewissermassen indirekt durch den allgemeinen Hirndruck hervorgerufen worden ist.

Ophthalmoskopisch ist die Stauungspapille im allgemeinen leicht zu erkennen. Gelegentlich kann jedoch einmal das Bild der Pseudoneuritis zu Verwechslungen Veranlassung geben. Umgekehrt wurde in einem der vorliegenden Fälle eine beginnende Stauungspapille zunächst für eine Pseudoneuritis gehalten.

1. Reichstein, Marie, 40 Jahre (Klinik Prof. Mann).

18. XI. 1909. Anamnese: Schon früher Kopfschmerzen, die seit $^1/_4$ Jahr sehr heftig sind, in den letzten Wochen Ohrensausen rechts.

Ophthalm.: Beiderseits etwas „Pseudoneuritis". Hyperopie beiderseits + 3,0 *D*. Visus beiderseits $^5/_5$.

9. XII. 1909. Periodische Verdunkelungen. Heftige Kopfschmerzen. Erbrechen.

Ophthalm. Beiderseits frische Stauungspapille R. > L. Links kleine Netzhautblutung. Visus R. $^5/_8$, L. $^5/_5$ (mit Korrektion). Keine Lokalsymptome.

Diagnose: Tumor cerebri. Lokalisation nicht möglich.

Der Endausgang der Stauungspapille ist in der weitaus grössten Zahl der Fälle die neuritische Atrophie. Die Prominenz nimmt allmählich ab, der Farbenton der Papille wird mehr grauweisslich, die Grenzen treten etwas deutlicher hervor, bleiben aber, auch wenn völlige Atrophie eingetreten ist, fast immer verwaschen und unscharf.

Ganz selten können sie jedoch einmal wieder scharf werden. Aber auch dann lässt sich, wie in einem der vorliegenden Fälle, durch die in der Umgebung der Papille bestehende Chorioidealatrophie das Bild wohl fast immer noch von der einfachen Optikusatrophie unterscheiden. Eine Rückbildung der Stauungspapille ohne atrophische Veränderung wurde in 143 Fällen mit der Diagnose Tumor cerebri 10 mal beobachtet, davon war 8 mal ein operativer Eingriff vorgenommen, 2 mal ging der Prozess spontan zurück. Völlig normal wurde das ophthalmoskopische Bild in 6 Fällen, von denen 4 operiert waren, deren 1 spontan heilte. Nur ganz geringe pathologische Veränderungen, bestehend in leichter Mattigkeit der Papille oder geringer Verwaschenheit der Grenzen, oder leichten Gefässveränderungen, aber ohne atrophische Verfärbung der Sehnervenscheibe, blieben in 3 Fällen, sämtlich operierten, zurück; auf der einen Seite völlig normaler Befund, auf der andern kleine atrophische Sektoren bei noch minimaler Stauung war bei einer Spontanheilung der letzte Rest des Prozesses. Es interessiert hierbei natürlich am meisten die Frage, ob bei fortbestehendem Hirntumor ohne operative Behandlung eine Rückbildung der Stauungspapille möglich ist. Von den beiden oben angeführten spontan zurückgegangenen Fällen ist einer bei der Obduktion als Hypophysistumor diagnostiziert worden, während in dem 2. Fall die Diagnose Tumor nicht ganz sicher war. Die Krankengeschichte des ersteren möge hier auszugsweise folgen.

Finger, Arthur, 14 Jahre.

23. I. 1908. Ophthalm. beiderseits ausgesprochene Stauungspapille 2,0 *D*. Prominenz, R. > L.

21. II. 1908. Stauungspapille unverändert.

13. V. 1908. Stauungspapille R. völlig zurückgebildet, keine atrophische Verfärbung, L. noch minimale Stauung, kleine atrophische Sektoren.

Bei der später erfolgten Sektion wurde ein Hypophysistumor gefunden.

Wenn auch dieser Fall insofern nicht ganz sicher ist, als auf dem linken Auge bei der letzten Untersuchung leichte Anzeichen von Atrophie gefunden wurden, so beweist er doch, dass bei fortbestehendem Hirntumor ohne operative Behandlung in seltenen Fällen einmal eine Rückbildung der Stauungspapille vorkommen kann.

Ein Rezidivieren der Stauungspapille nach einmaligem Ablauf, ebenfalls ein sehr seltenes Vorkommnis beim nichtoperierten Hirntumor, wurde in keinem Fall beobachtet, dagegen bekam ein Patient, bei dem nach Exkochleation eines hämorrhagischen Sarkoms aus der linken Zentralwindung der ophthalmoskopische Befund innerhalb eines

Monats völlig normal geworden war, 2 Monate später, wohl infolge eines Tumorrezidivs, beiderseits einen frischen neuritischen Prozess.

Übersicht über die Gesichtsfeldveränderungen bei Stauungspapille und neuritischer Atrophie infolge Tumor cerebri (130 Fälle).

Freies Gesichtsfeld	8
Vergrösserung des blinden Flecks	33
Konzentrische Einengung	43
Periphere teilweise Beschränkung	12
Amaurose	23
Hemianopsie	9
Zentrales Skotom	1
Zentrales Skotom und konzentrische Einengung	1

1. Freies Gesichtsfeld.

In den 8 Fällen, in denen das Gesichtsfeld völlig frei war, lag beginnende oder ganz frische Stauungspapille vor.

2. Vergrösserung des blinden Flecks.

Die von der Grösse der Stauungspapille abhängige Vergrösserung reichte meist von 10—20°, sie kann jedoch auch beträchtlich grösser sein. In einem Fall wurde eine Vergrösserung des blinden Flecks um das Dreifache beobachtet. Auch in den Fällen, in denen nur der blinde Fleck vergrössert war bei völlig freier Peripherie, handelte es sich meist um beginnende oder frische Stauungspapille. Dreimal bestand die Stauungspapille jedoch schon länger, davon einmal über 1 Jahr. In 2 Fällen wurde neben der Vergrösserung des blinden Flecks eine auffallende Erweiterung der Peripherie für farbige Objekte, namentlich für Grün gefunden. Die Blau- und Rotgrenzen rückten dabei nahe aneinander und kreuzten sich stellenweise (siehe Fig. 1).

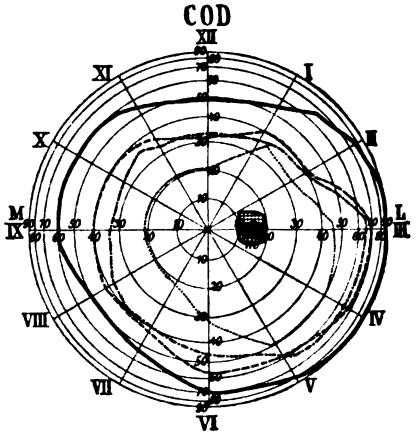

Fig. 1.
- - - - blau; - - - - - rot; ····· grün.

Ophthalmoskopisch bestand beiderseits frische Stauungspapille. Diese von Cushing als Reizzustand und pathognomonisch für Stauungspapille infolge intrakranieller Erkrankung aufgefasste Inversionserscheinung wurde in andern Fällen von frischer Stauungspapille, obwohl speziell darauf geachtet wurde, nicht festgestellt. Dagegen sei hier erwähnt, dass 1 Fall von Tumor orbitae mit Neuritis optica dieselbe Gesichtsfeldanomalie zeigte.

3. Konzentrische Einengung.

Die konzentrische Einengung wurde beobachtet von den leichtesten peripheren Beschränkungen der Farbengrenzen bis zu den kleinsten

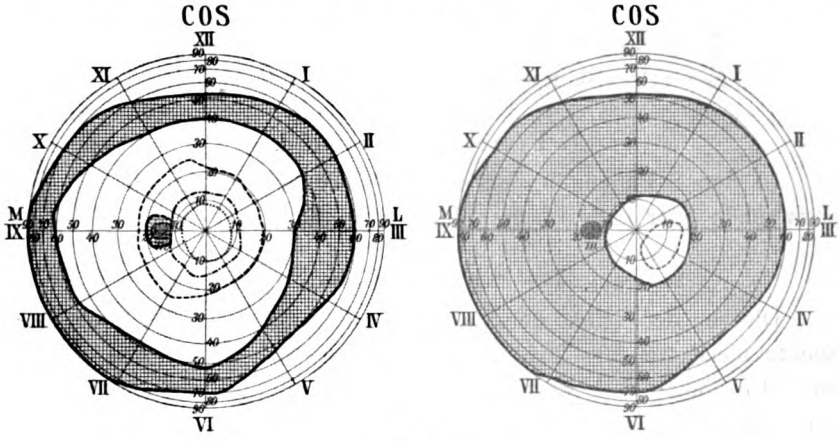

Fig. 2.

Gesichtsfeldresten, die entweder um den Fixierpunkt herum oder etwas seltener exzentrisch gelegen waren (siehe Fig. 2). In der Regel ging diese Einengung von allen Seiten her gleichmässig vor sich, irgendeine Norm für das frühere oder spätere Ausfallen eines bestimmten Gesichtsfeldteiles liess sich nicht finden. In der Mehrzahl der Fälle war der Verfall der Gesichtsfelder auf beiden Augen ungefähr gleich, es bestanden jedoch auch wesentliche Unterschiede. So fand sich 3 mal: auf einem Auge nur Vergrösserung des blinden Flecks, auf dem andern starke konzentrische Einengung. Dabei war in allen 3 Fällen der ophthalmoskopische Befund beiderseits gleich. Bei der Sektion fand sich in einem dieser Fälle ein Solitärtuberkel in der rechten Kleinhirnhemisphäre, und rechts war auch die konzentrische Einengung des Gesichtsfeldes.

Einmal bestand auf einem Auge Amaurose, auf dem andern eine

leichte konzentrische Einengung. Ophthalmoskopisch war hier auf dem schlechteren Auge bereits neuritische Atrophie, während das bessere eine Stauungspapille von 4,0 *D* aufwies.

4. Teilweise periphere Beschränkung

wurde 12 mal festgestellt. Auch hier liess sich ein Typus für den Verfall des Gesichtsfeldes nicht finden. 2 mal wurde auf dem einen Auge konzentrische Einengung, auf dem andern periphere teilweise Beschränkung beobachtet.

5. Amaurose.

Völlige Amaurose fand sich 23 mal, davon bestand in 1 Fall beiderseits frische Stauungspapille von 2,0 *D* Prominenz. In 6 Fällen war typische, aber ältere Stauungspapille vorhanden, 4 mal fand sich Übergang in Atrophie, 8 mal schon ausgesprochene neuritische Atrophie. 5 mal bestand auf einem Auge Amaurose, auf dem andern unsicherer Lichtschein.

Kurz zusammengefasst lässt sich über die Gesichtsfeldveränderungen bei Stauungspapille folgendes sagen:

Bei beginnender oder ganz frischer Stauungspapille kann das Gesichtsfeld völlig frei sein. Die typische Gesichtsfeldveränderung bei frischer Stauungspapille ist die Vergrösserung des blinden Flecks. Besteht sie länger, so beginnt die von allen Seiten ziemlich gleichmässig sich vollziehende konzentrische Einengung, die schliesslich zur vollständigen Amaurose führen kann. Der Verfall des Gesichtsfeldes geht in der Regel auf beiden Augen gleichmässig vor sich.

Während man nun aus den bisher besprochenen Gesichtsfelddefekten irgendwelche Schlüsse auf den Sitz des Tumors nicht ziehen kann, kommt eine hohe hirnlokalisatorische Bedeutung der Hemianopsie zu.

6. Hemianopsie.

Es wurde beobachtet:

Homonyme Hemianopsie	6 mal
Temporale Hemianopsie	3 mal

I. Homonyme Hemianopsie.

Komplette homonyme Hemianopsie (davon 2 mit Aussparung der Macula)	4 Fälle
Tractushemianopsie	2 Fälle

Der eine Fall von homonymer Hemianopsie mit Maculaaussparung

betrifft eine 31jährige Frau (Greinger), bei der innerhalb von $1\frac{1}{2}$ Jahren die allmähliche Entwicklung einer linksseitigen homonymen Hemianopsie, von der Peripherie aus beginnend, beobachtet wurde. Während nach einem Balkenstich die von Anfang an bestehende Stauungspapille von 3—4 *D* sich vorübergehend bis auf 1,0 *D* Prominenz zurückbildete, schritt der Verfall des Gesichtsfeldes unaufhaltsam vorwärts und bot am Ende der Beobachtung das typische Bild der linksseitigen homonymen Hemianopsie mit Maculaaussparung. Dabei bestand beiderseits Stauungspapille von 4—5 *D* Prominenz. Erscheinungen von seiten des Zentralnervensystems waren mit Ausnahme von Kopfschmerzen und rechtsseitigem Ohrensausen, sowie einer kongenitalen Facialisparese im unteren Ast nicht vorhanden. Es wurde also lediglich aus dem Augenbefund die Diagnose auf einen Tumor des rechten Hinterhauptslappens gestellt. Bei der Operation gelang es, ein kindsfaustgrosses Endotheliom aus dem Hinterhorn des rechten Seitenventrikels in toto zu

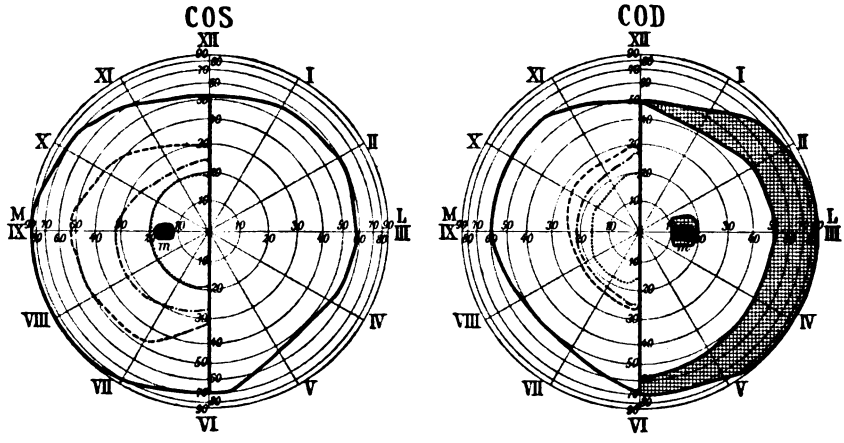

Fig. 3.

exstirpieren. Leider starb die Patientin innerhalb von 14 Tagen an einer eitrigen Meningitis.

Recht bemerkenswert sind ferner die beiden Fälle von Tractushemianopsie, da sie beide zeigen, dass aus dem Augenbefund und speziell der Gesichtsfeldmessung direkte Schlüsse auf den Sitz des Tumors gemacht werden können.

Der 1. Fall betrifft eine 44jährige Frau (Schultze), die seit Jahren an epileptiformen Anfällen, seit 2 Monaten an Sehverschlechterung links, seit 1 Monat auch rechts litt. Daneben bestanden Kopfschmerzen in der linken Scheitelgegend.

Der Befund war am 7. I. 1914 folgender:

Ophthalmoskopisch: R. typische Stauungspapille von 4—5 *D* Prominenz. Venen stark geschlängelt, einige Blutungen in der Umgebung der Papille. L. normal. Visus R. $^6/_{12}$, L. $^6/_{12}$. Gesichtsfeld (siehe Fig. 3): rechtsseitige Hemianopsie, und zwar R. für Farben und peripher für Weiss, ausserdem vergrösserter blinder Fleck. L. nur für Farben. Die linken

Gesichtsfeldhälften zeigen besonders auf dem rechten Auge eine konzentrische Einengung für Farben. Nach diesem Befund wurde der Tumor lokalisiert in dem linken Tractus, die weitere Untersuchung und Beobachtung liess diese Annahme zur Gewissheit werden:

Röntgenbild ist stark suspekt auf einem linksseitigen, basal sitzenden Tumor. L. Cornealreflex herabgesetzt. Herabsetzung des Schmerzgefühls in

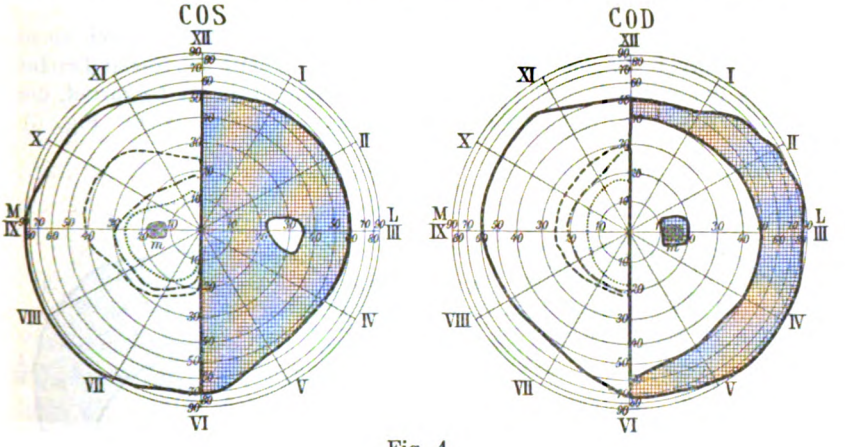

Fig. 4.

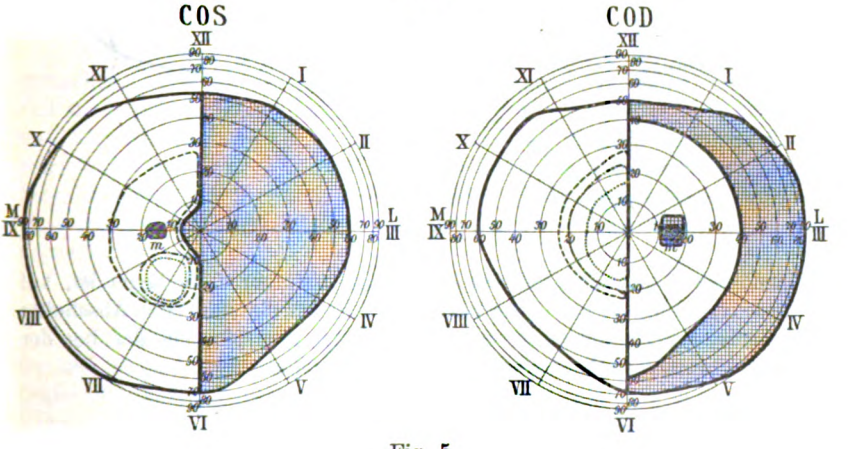

Fig. 5.

der linken Stirngegend. Der Verfall des Visus auf dem linken Auge geht schnell vor sich.

22. I. 1914. Ophthalm.: R. Stauungspapille unverändert. L. normal. Visus R. $^6/_{12}$, L. $^6/_{36}$. Typische hemianopische Pupillenreaktion. Gesichtsfeld R. unverändert, L. fällt die ganze innere Gesichtsfeldhälfte bis auf einen kleinen Rest aus (siehe Fig. 4). Danach ist anzunehmen, dass der Tumor wächst.

9. II. 1914. Ophthalm. unverändert. Visus R. $^6/_{12}$, L. $^3/_{60}$. Gesichtsfeld R. unverändert, L. gehen die Farben auf der äusseren Gesichtsfeldhälfte

nicht mehr bis an den Fixierpunkt heran. Es muss somit das Übergreifen des Prozesses auf das Chiasma angenommen werden.

5. III. 1914. Ophthalm.: R. Stauungspapille 2—3 *D*, leicht atrophisch. L. normal. Visus R. $^6/_{12}$, L. Finger in knapp 1 m. Gesichtsfeld R. nicht wesentlich verändert. L. Defekt auch für Weiss bis 8° nach aussen (siehe Fig. 5).

Neurologisch: Trigeminus I und II paretisch.

Patientin wird noch beobachtet.

Der 2. Fall von Tractushemianopsie wurde hervorgerufen durch einen Hypophysistumor, der den unteren und inneren Abschnitt der beiden Tractus besonders komprimierte und dadurch einen Gesichtsfelddefekt hervorrief, der annähernd das Bild einer Quadrantenhemianopsie darbot (siehe Fig. 6).

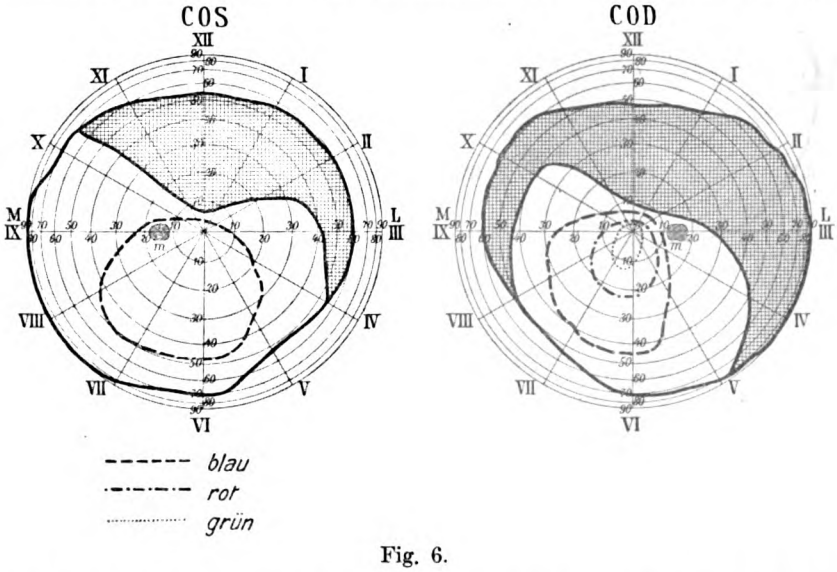

Fig. 6.

Der Tumor hatte also nicht, wie es bei Hypophysistumoren die Regel ist, auf das Chiasma, sondern etwas weiter nach hinten zu auf die vordersten Abschnitte der Tractus optici eingewirkt, eine Einwirkung, die sich aus der bei der Sektion festgestellten Form des Tumors erklären liess.

II. Temporale Hemianopsie

wurde 3 mal beobachtet, und zwar bot sich in dem einen Fall das typische Bild der bitemporalen Hemianopsie mit scharfer vertikaler Trennungslinie bei doppelseitiger Stauungspapille. In einem 2. Fall bestand auf einem Auge bereits Amaurose, auf dem Gesichtsfeld des andern war nur der innere, untere Quadrant bei scharfer vertikaler Trennungslinie noch erhalten, ophthalmoskopisch fand sich hier beiderseits neuritische Atrophie.

Der 3. Fall hatte ophthalmoskopisch R. temporale Abblassung,

L. beginnende Stauungspapille. Das rechte Auge war amaurotisch, links bestand temporale Hemianopsie mit scharfer vertikaler Trennungslinie. Die Diagnose lautete in allen 3 Fällen Hypophysistumor, Sektionsbefunde fehlen.

7. Zentrales Skotom.

Endlich seien noch 2 seltene Gesichtsfeldbefunde erwähnt.

Der 1. Fall hatte rechts ein relatives zentrales Ringskotom und links ein relatives zentrales Skotom, während beiderseits peripher keine wesentliche Beschränkung bestand, bei dem 2. bestand R. Amaurose, L. absolutes zentrales Skotom und konzentrische Einengung. Sektionsbefund (Tumor des rechten Kleinhirnbrückenwinkels) liegt nur im letzteren Falle vor, doch ist auch im ersteren die Diagnose Tumor cerebelli ziemlich sicher. Genauere Daten ergeben die Krankengeschichten.

Was die Entstehung dieses seltenen Gesichtsfelddefektes bei der Stauungspapille betrifft, so ist ihre Deutung nicht sicher. Die Annahme Wilbrands[1]), dass demselben meist eine Blutung in der Macula zugrunde liegt, wurde durch den ophthalmoskopischen Befund in den beiden vorliegenden Fällen nicht bestätigt.

1. Wanjura, Martha, 25 Jahre. Dienstmädchen. 4. II. 1908.

Anamnese: Die Mutter der Patientin ist an Lungenschwindsucht gestorben, sonst ist die Familie angeblich gesund. Patientin, die als Kind viel an Ausschlag gelitten hat, klagt seit 1 Jahr über Kopfschmerzen, Schwindel und Erbrechen, auch wurde der Gang unsicher. Seit $^1/_2$ Jahr besteht eine Sehstörung auf beiden Augen, die allmählich zugenommen hat. Mehrere Schmierkuren, die ihr von augenärztlicher Seite empfohlen wurden, sind ohne Erfolge geblieben. Seit 2 Monaten kann sie ihren Dienst nicht mehr versehen.

Status: Kräftiges, gut genährtes Mädchen. Beide Augen äusserlich normal bis auf eine geringe Divergenzstellung.

Ophthalmoskopisch: Beiderseits Stauungspapille von 3,0 *D* Prominenz. Gefässe zeigen nichts Abnormes, dagegen verlaufen auf dem Sehnervenkopf beiderseits neben einzelnen Gefässstämmen hier und da weisse Streifen. Visus R. $^6/_{(12)}$, L. Finger in 0,25 m, Gl. b. n. Gesichtsfeld: R. relatives zentrales Ringskotom von 5—10° und sektorförmiger Ausfall für Blau von unten bis zu 20°. Peripherie sonst frei. L. relatives zentrales Skotom von 10°, sektorförmiger Ausfall für Blau von unten aussen her bis 20°, periphere Beschränkung für Rot. Peripherie für Weiss frei (siehe Fig. 7).

Nervenbefund (Prof. Mann): Klopfempfindlichkeit links oben über der Scheitelhöhe, Tremor beider Hände, Sehnenreflexe gesteigert, beiderseits gleich. Sensibilität auf der ganzen rechten Körperhälfte für Schmerz und

[1]) Wilbrand u. Sänger, Die Neurologie des Auges. Bd. IV. S. 570.

Temperaturempfindung herabgesetzt, Berührungsempfindung erhalten, spitz wird jedoch oft für stumpf gehalten. Auch Schleimhaut- und Fussohlenreflexe rechts etwas herabgesetzt, leichte Ungeschicklichkeit ebenfalls rechts. Keine Gleichgewichtsstörungen.

Lungenbefund: Schallverkürzung und verlängertes Exspirium über der rechten Spitze, die etwas tiefer steht, als die linke.

Diagnose: Tumor der hinteren Schädelgrube (vielleicht Tuberkel?).

Verlauf: Während des Aufenthalts in der Klinik allmählicher Rückgang der Stauungspapille, im übrigen ziemlich unveränderter Befund.

27. IV. 1908. Entlassen. Über das weitere Schicksal der Patientin ist nichts bekannt geworden.

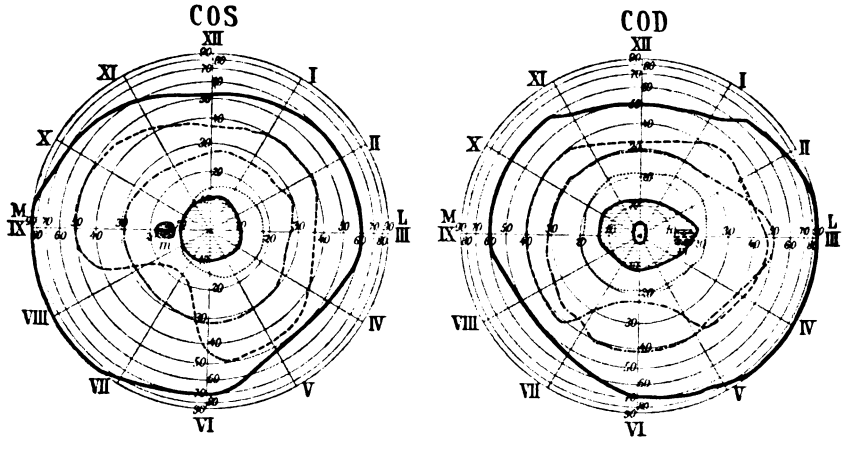

Fig. 7.

2. Runge, Karl, 36 Jahre. Arbeiter, 3. I. 1912.

Anamnese: Patient hatte als Kind Keuchhusten und Scharlach und mit 32 Jahren Nierenentzündung durchgemacht. Vor $^1/_2$ Jahr traten öfters Schwindelanfälle auf, die allmählich schlimmer wurden. Seit 4 Monaten Abnahme der Sehkraft rechts, die innerhalb von 2 Monaten zur Erblindung führte, seit 2 Monaten Sehverschlechterung auch links.

Status: Beide Augen äusserlich frei von entzündlichen Erscheinungen. Cornea R. feine strichförmige Trübung, L. etwas unterhalb der Mitte feine gitterförmige Trübung. Pupillen weit. R. starr, L. minimale Reaktion auf Lichteinfall.

Ophthalm.: Beiderseits Fundus leicht verschleiert. Beiderseits Stauungspapille von 6—7 *D* Prominenz. R. hebt sich der Papillenkopf typisch pilzförmig heraus, vereinzelte Blutungen, L. geht die Schwellung mehr in die Breite, zahlreiche Blutungen. Visus: R. Amaurose, L. mit $+ 3{,}0 = {}^6/_{24}$. Gesichtsfeld: R. Amaurose, L. zentrales Skotom, konzentrische Einengung (siehe Fig. 8).

Nervenbefund (Prof. Mann): Schwindelgefühl und Kopfsausen. Romberg +. Gang breitbeinig, aber nicht schwankend. Sehnenreflexe an

den Beinen beiderseits lebhaft. Fussohlenreflex l. < r. Beiderseits lebhafter Tremor manuum. Reflexe der oberen Extremität vorhanden, vielleicht links etwas lebhafter. Zunge weicht etwas nach links ab. Urin: Albumen +, granulierte Cylinder, vereinzelte Blutkörperchen. Nebenhöhlen frei.

Diagnose: Chronische Nephritis. Tumor cerebelli?

Verlauf: 11. I. 1912. Nach einem Suicidversuch (Sturz aus dem Fenster im I. Stock) Verlegung zur chirurgischen Klinik. Daselbst Exitus.

Sektionsbefund: In der Gegend des rechten Kleinhirnbrückenwinkels ein harter Tumor von Kleinapfelgrösse, der die rechte Kleinhirnhemisphäre ganz zur Seite gedrängt hat.

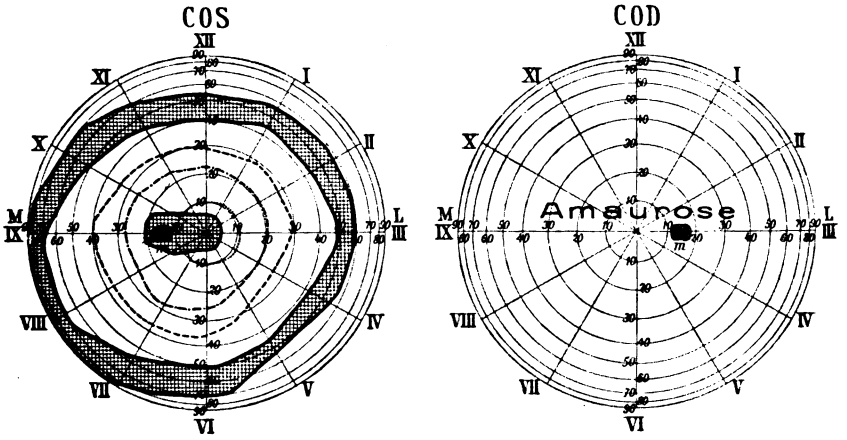

Fig. 8.

Die Bedeutung dieses Falles liegt ausser in dem seltenen Gesichtsfeldbefund noch darin, dass wegen des Nierenbefundes in erster Linie an Stauungspapille infolge Nephritis chronica gedacht wurde, obwohl auf Grund des Nervenbefundes natürlich die Diagnose Tumor nicht ausgeschlossen werden konnte.

Augenmuskellähmungen.

In 136 Fällen von Stauungspapille und neuritischer Atrophie bei Hirntumor wurden 47 mal Augenmuskelanomalien beobachtet, das sind 35%, davon entfallen 16,5% auf eigentliche Muskellähmungen und 18,5% auf Nystagmus und Blicklähmung.

Von Muskellähmungen wurde bei weitem am häufigsten die Abducenslähmung angetroffen. Dieselbe fand sich isoliert 20 mal, und zwar 16 mal einseitig und 4 mal doppelseitig. Was zunächst die doppelseitige Abducensparese anlangt, so liegt hier unter den 4 Fällen ein Sektionsbefund vor.

1. Piontek, Nikodemus, 45 Jahre.

Seit 7 Jahren Krampfanfälle in den linken Extremitäten, seit 3 Monaten Sehstörungen.

Ophthalm.: Bds. Stauungspapille 1,5—2,0 *D*, Blutungen und Plaques. Visus: R. Finger in 20 cm. L. Finger in $2^1/_2$ m. Gesichtsfeld bds. konzentrischer Rest nach aussen. Bds. Abducensparese, links mehr als rechts. Cornealreflex links schwächer als rechts.

Die Sektion ergab ein grosses Rundzellensarkom, vom Balken in die rechte Gehirnhälfte hineingehend.

In 3 Fällen von einseitiger Abducensparese liegt Sektionsbefund vor, dabei wurde der Tumor zweimal auf der Seite der Parese, einmal auf der entgegengesetzten Seite gefunden. Dieser letzte Fall ist noch dadurch bemerkenswert, dass sich im Verlauf der Krankheit zu der rechtsseitigen Abducensparese eine dem Sitz des Tumors entsprechende linksseitige Oculomotorius- und Trigeminuslähmung hinzugesellte.

In dem ersten Fall (Weng) konnte eine direkte Kompression des linken Abducenskernes nachgewiesen werden durch einen Tumor in der Mittellinie des Kleinhirns, gerade über dem IV. Ventrikel, der auf der linken Seite stärker entwickelt war, als auf der rechten und durch vorspringende Geschwulstteile die linke Hälfte der Medulla oblongata und der Rautengrube gedrückt und dadurch die klinisch festgestellte linksseitige Abducenslähmung verursacht hatte.

2. Barth, Wanda, 25 Jahre.

Ophtalm.: Bds. Stauungspapille von 4,0 *D*. Visus: R. $^6/_{12}$. L. $^6/_{18}$. Links Abducensparese.

Sektionsbefund: Tumor des linken Stirnhirns an den stark erweiterten linken Seitenventrikel grenzend.

3. Klein, Martha, 27 Jahre.

27. X. 1908. Seit 6 Wochen Kopfschmerzen, seit 3 Wochen Doppelsehen und Abnahme der Sehkraft.

Ophthalm.: Bds. Stauungspapille 6,0 *D*, radiär zur Papille weisse Streifen, die eine sternförmige Figur bilden. Visus: R. $^6/_{24}$. L. $^6/_{18}$. Gesichtsfeld konzentrisch eingeengt. Rechtsseitige Abducensparese, Hirnnerven sonst frei.

11. XI. 1908. Stauungspapille beiderseits in Atrophie übergehend, 1—2 *D* prominent. Visus: R. $^6/_{60}$. L. $^6/_{36}$. Gesichtsfeldbeschränkung hat zugenommen. Rechtsseitige Abducensparese unverändert, deutliche Hypästhesie der linken Gesichtshälfte. Patellarreflexe bds. nur spurweise auszulösen.

26. XI. 1908. Patellarreflexe fehlen. Hypästhesie im Gebiet des linken Trigeminus. Linksseitige Oculomotoriusparese, sonst Nervenbefund wie am 11. XI. 1908. Visus: R. Finger 2 m, L. Finger 20 cm.

2. XII. 1908. Palliativtrepanation wegen der starken Hirndruckerscheinungen. Exitus.

3. XII. 1908. Sektion: Starke Abplattung der Hirnwindungen, besonders links. An der Grenze zwischen linkem Schläfen- und Hinterhauptslappen ein gänseeigrosses, circumscriptes Sarkom, das durch die Oberfläche durchscheint und fast bis an die Basis reicht.

Ein sicherer lokalisatorischer Schluss auf die Seite des Tumors lässt sich danach bei einseitiger Abducensparese aus dieser allein nicht ziehen, zumal sie, sowohl die einseitige wie auch die doppelseitige, meist nicht als Herdsymptom angesehen werden kann, sondern sehr viel häufiger durch Fernwirkung infolge Steigerung des intrakraniellen Druckes zu erklären ist. Dafür spricht auch das Zurückgehen der Parese, das in 3 Fällen beobachtet wurde. Einmal verschwand sie innerhalb von 14 Tagen nach der druckentlastenden Operation vollständig, zweimal ging sie spontan zurück, davon in einem Fall auch bis zur Norm, und zwar innerhalb von $^3/_4$ Jahren, im zweiten Fall bis auf geringe Reste innerhalb von 14 Tagen.

Eine isolierte Oculomotoriusparese wurde in 2 Fällen beobachtet, und zwar wurde einmal ein basaler Sitz des Tumors mit direkter Schädigung des Oculomotorius, der in allen Zweigen paretich war, angenommen. In dem zweiten Fall bestand ebenfalls eine komplette einseitige Oculomotoriusparese in allen Zweigen, so dass hier ebenfalls an eine direkte basale Stammerkrankung gedacht wurde. Die Sektion ergab jedoch lediglich einen Tumor des Stirn- und Scheitellappens derselben Seite, während der Oculomotoriusstamm sowohl wie auch seine Kernregion völlig normal waren.

Dieser Fall beweist, dass auch die isolierte Oculomotoriuslähmung einzig und allein durch Fernwirkung entstehen kann.

Nur dreimal, das sind 2% der Fälle, wurde associierte Blicklähmung in seitlicher Richtung beobachtet. Da sie in allen 3 Fällen unvollständig war, konnte sie als Symptom einer intrapontinen Erkrankung nicht aufgefasst werden, und wurde deshalb vielmehr durch Druckwirkung aus der Umgebung erklärt. Eine sichere Lokalisation des Tumors war in allen 3 Fällen nicht möglich, auch liegt kein Sektionsbefund vor.

Noch viel seltener ist die Blicklähmung nach oben und unten vertreten. Sie fand sich in einem Fall, der sich bei der Sektion als Tumor der Vierhügelgegend ergab.

Wehner, Georg, 14 Jahre. Chir. Klinik.

18. VII. 1910. Seit September 1907 choreatische Erscheinungen, seit Februar 1910 Sehverschlechterung; den Eltern fällt auf, dass Pat. schielt.

Status: Ophthalm. Bds. Stauungspapille in Atrophie übergehend.

Visus: Bds. Finger $1\frac{1}{2}$—2 m. Pupillen starr. Bds. Blicklähmung nach oben und unten. Gang ataktisch. Ataxie im Liegen an den unteren Extremitäten r. > l. Störung der Lageempfindung an der grossen Zehe. Babinski links +.

30. VII. 1910. Operation: Freilegung der rechten Kleinhirnhälfte (1. Sitzung).

31. VII. 1910. Exitus.

Sektion: Vierhügeltumor, diffus in der Substanz entwickelt. Hochgradiger Hydrocephalus. Abplattung der Gyri und der Nervi optici.

Nystagmus wurde 22 mal festgestellt, das sind 16,5%. 4 mal bestand mehr oder weniger deutlich oscillierender horizontaler Nystagmus, 18 mal waren nystagmusartige Zuckungen in den seitlichen Endstellungen verzeichnet. In 10 Fällen, in denen eine sichere Lokalisation des Tumors möglich war, lautete die Diagnose 7 mal Tumor cerebelli, 2 mal Tumor des Scheitellappens, 1 mal Hypophysistumor. Sektionsbefund liegt in 2 Fällen vor. Es ergab sich einmal ein Tumor im rechten Parietallappen. Klinisch hatte in diesem Fall Nystagmus beim Blick nach rechts bestanden. Der andere Sektionsbefund war Tumor des linken Kleinhirnbrückenwinkels (klinisch: nystagmusartige Zuckungen in den seitlichen Endstellungen).

Das Verhalten der Pupillen bot im allgemeinen nichts Besonderes. In 2 Fällen (= 1,5%) war die Pupillarreaktion auf Licht erloschen bei noch erhaltenem Sehvermögen. Sektionsbefund liegt in keinem der beiden Fälle vor. In einem Fall von rechtsseitiger Tractushemianopsie wurde deutliche hemianopische Pupillarreaktion beobachtet.

Anisocorie bei erhaltener Lichtreaktion und ohne Lähmungserscheinungen im Bereich des Sphincter pupillae wurde in 5% der Fälle festgestellt. Zweimal wurde der Tumor bei der Operation, bzw. Sektion gefunden. Derselbe sass einmal in der Zentralregion auf der Seite der weiteren, einmal im Stirnlappen auf der Seite der engeren Pupille.

Aus der Differenz der Pupillengrösse lassen sich danach sichere Schlüsse auf den Sitz des Tumors nicht ziehen.

Eine Veränderung des Cornealreflexes wurde in 11 Fällen beobachtet, das sind 8%. Dabei ist zu bemerken, dass die Fälle alle aus den letzten Jahren stammen und anzunehmen, dass der Prozentsatz noch etwas höher ausfallen würde, wenn früher mehr auf dieses Symptom geachtet worden wäre. 4 mal bestand Areflexie der Cornea, davon einmal doppelseitige. Nach ihrer Lokalisation (darunter ein Sektionsbefund) verteilen sich die Fälle auf 3 Tumoren der hinteren Schädelgrube und einen Hypophysistumor. Der zur Obduktion

gelangte Fall betraf einen Kleinhirnbrückenwinkeltumor der linken Seite. Links fehlte auch der Cornealreflex. Einseitige Hyporeflexie der Cornea gelangte 7 mal zur Beobachtung. Einmal fand sich ein basaler Tumor in der Gegend der Hypophysis, einmal sass der Tumor im Balken und der rechten Grosshirnhemisphäre, während der Cornealreflex links herabgesetzt war.

In allen 11 Fällen war die Sensibilitätsstörung auf die Cornea beschränkt, während das übrige Trigeminusgebiet frei blieb.

Keratitis neuroparalytica wurde nur einmal beobachtet, ohne dass sich der Tumor sicher lokalisieren liess.

Exophthalmus

wurde in 5 Fällen von Stauungspapille bei Hirntumor festgestellt, und zwar 4 mal doppelseitiger, einmal einseitiger. Es liegen 2 Sektionsbefunde vor. In beiden Fällen handelte es sich um Tumor des Stirnlappens ohne Beteiligung der Orbita. Es sass der Tumor beide Male auf der Seite des stärker ausgeprägten Exophthalmus.

Ein Unterschied in der Weite der Lidspalte fand sich in 4 Fällen, von denen drei zur Sektion kamen. Dabei fand sich der Tumor stets auf der Seite der erweiterten Lidspalte. Lokalisiert waren diese 3 Tumoren im Stirnhirn, in der Zentralregion und im Schläfen- und Hinterhauptslappen.

Es sollen nunmehr die übrigen als ätiologische Momente für die Entstehung von neuritischen Optikusveränderungen in Betracht kommenden Erkrankungen mit besonderer Berücksichtigung der differentialdiagnostisch gegenüber dem Hirntumor verwertbaren Symptome kurz besprochen werden.

Lues cerebri.

Die Diagnose Lues cerebri wurde in 180 Fällen von doppelseitiger Stauungspapille 18 mal, unter 35 Fällen mit einseitig pathologischem Augenhintergrund 4 mal festgestellt.

Was zunächst die 18 doppelseitigen Stauungspapillen betrifft, so handelte es sich 5 mal um basale gummöse Meningitis, 13 mal wurden andere luetische Hirnaffektionen angenommen. In diesen Fällen gelang es 4 mal, aus Lokalsymptomen den Sitz einer syphilitischen Neubildung zu diagnostizieren, während in den übrigen Fällen zwar auch vorwiegend an tumorartige Prozesse gedacht wurde, eine sichere Diagnose sich jedoch nicht stellen liess. Syphilitische Veränderungen der Hirngefässe allein waren in keinem Fall anzunehmen. Sektionsbefunde sind nicht vorhanden.

13 mal handelte es sich um typische Stauungspapillen, 5 mal bestand Atrophie nach Stauungspapille. Der Befund war fast immer bds. gleich, nur 2 mal wurde auf einem Auge bereits Atrophie beobachtet, während das andere noch deutlich Stauungspapille zeigte.

Von Gesichtsfeldveränderungen wurde 8 mal eine Vergrösserung des blinden Flecks gefunden, 3 mal war das Gesichtsfeld konzentrisch eingeengt, 3 mal fand sich homonyme Hemianopsie, einmal bestand auf einem Auge ein konzentrischer Rest, auf dem andern periphere teilweise Beschränkung und ein zentrales Skotom. Einmal wurde auf einem Auge Amaurose, auf dem andern ein exzentrisch gelegener Gesichtsfeldrest festgestellt. Zwei Patienten waren ganz blind, davon war einmal die Sehstörung nach Angabe des Patienten innerhalb von 3 Tagen so hochgradig geworden, während ophthalmoskopisch beiderseits Stauungspapille bestand. Der zweite Kranke mit Amaurose hatte beiderseits neuritische Atrophie.

Unter den 4 Fällen von einseitig verändertem Augenhintergrund fand sich 2 mal Neuritis optica und 2 mal neuritische Atrophie. Über die Natur der syphilitischen Veränderungen ist nichts festzustellen, da Sektionsbefunde auch hier fehlen. Nur in einem später zu erwähnenden Fall liess sich der Sitz des Prozesses mit Wahrscheinlichkeit lokalisieren: Die Gesichtsfeldmessung ergab einmal völlig normale Verhältnisse (bei frischer Neuritis), 2 mal Vergrösserung des blinden Flecks. Einen auffallenden Gesichtsfeldbefund hat folgender Fall:

H., Martha, 41 Jahre. 16. XII. 1909.

Anamnese: 1896 Infectio luetica vom Mann. Eine *Hg*-Kur. 1897 Geburt eines Kindes, das nach kurzer Zeit starb. 1898 Abort im 3. Monat. 1899 Perforation des weichen Gaumens. Plötzliche Erblindung des rechten Auges mit Kopfschmerzen im ganzen Kopf. Innerhalb von 14 Tagen stellte sich eine komplette Ptosis rechts ein, die nach 6 wöchiger Schmierkur zurückging. Auch die Sehkraft hob sich, es bestand aber Diplopie. Das Auge konnte angeblich gar nicht bewegt werden. Nach einem Jahr Schwinden der Doppelbilder, Augenbewegungen rechts wieder frei. 1901 Abort im 3. Monat. Dritte *Hg*-Kur. 1902 normale Geburt, Kind lebt, hat Veitstanz. 1904 normale Geburt, Kind lebt, gesund. 1905 Abort im 3. Monat. Kriebeln in Händen und Füssen, Kopfschmerzen. Schmerzen im Rücken, stumpfes Gefühl in den Fussohlen. Besserung nach Elektrisieren. 1907 Wiederauftreten der Beschwerden, auf Jodkalium Besserung. Dezember 1909 seit 3 Wochen wieder Kopfschmerzen und die genannten Beschwerden. Status: Linksseitige Gaumenfistel, durch die man mit der Sonde in die Nase gelangt. Nervenbefund: Patellarreflexe etwas lebhaft, rechtsseitige Steigerung der Vorderarmreflexe. Sonst normal. Ophthalmoskopisch:

R. Neuritische Optikusatrophie. L. normal. Gesichtsfeld: R. periphere Beschränkung im Sinne einer rechtsseitigen temporalen Hemianopsie (s. Fig. 9). Links frei! Visus R. Finger $^3/_4$ m. L. $^6/_6$. R. keine Ptosis, Beweglichkeit nach oben beschränkt.

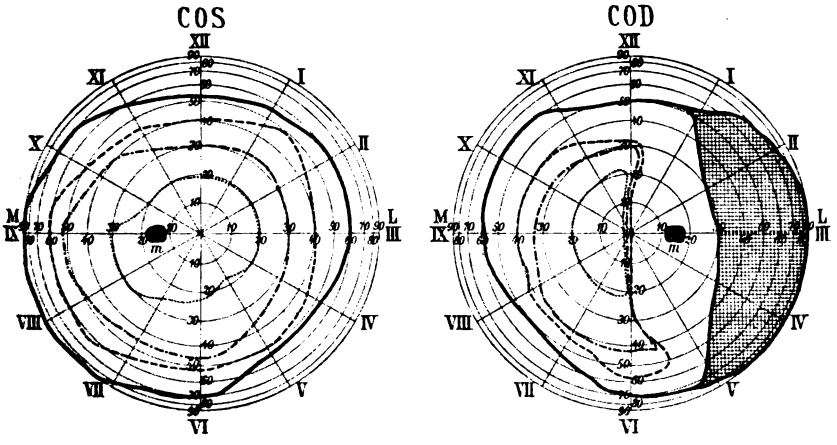

Fig. 9.

Dieser sonderbare Gesichtsfeldbefund kann Aufschluss geben über den Sitz der syphilitischen Affektion. Es müsste danach der Prozess im vorderen Winkel des Chiasma gesessen und den rechten Optikus von innen her ergriffen haben, so dass nur das gekreuzte Bündel getroffen war.

Eine Veränderung des ophthalmoskopischen Befundes im Sinne einer Rückbildung wurde unter antisyphilitischer Behandlung in den 22 Fällen von Lues cerebri 6 mal beobachtet. Normal wurde der Augenhintergrund allerdings nur in einem Fall, der anfangs das Bild leichter Neuritis geboten hatte, und zwar innerhalb von 3 Monaten. Doch ist in den übrigen Fällen die Beobachtungsdauer zu kurz, um ein endgültiges Urteil über den Erfolg zuzulassen, das vielleicht noch etwas günstiger ausfallen würde. Einmal wurde ein Rezidiv der Stauungspapille beobachtet. Dass der Endausgang der Stauungspapille gelegentlich einmal das Bild der einfachen, nicht neuritischen Atrophie bieten kann, zeigt ein Fall, bei dem sich 6 Jahre nach der Beobachtung der typischen Stauungspapille von 6,0 *D* Prominenz eine totale Atrophie mit ganz scharfen Grenzen und ohne irgendwelche Residuen eines neuritischen Prozesses vorfand.

Auch quoad visum bietet die Lues cerebri eine bessere Prognose wie der Tumor. Unter 22 Fällen ist 8 mal eine Besserung der Sehkraft zu verzeichnen. Der eklatanteste Fall ist der folgende.

M., Paul, 39 Jahre. 13. XII. 1903.

Anamnese: 1888 Infektion. Seit 6 Wochen Verdunkelungen vor beiden Augen, Kopfschmerzen. Seit 4 Wochen Abnahme des Sehvermögens.

Status: Ophthalm. bds. hochgradige Stauungspapille 6,0 *D*, reichlich Blutungen, weisse Herde auf der Papille und in der Retina. Visus: Bds. Finger in 2 m. Gesichtsfeld: hochgradig konzentrisch bis auf 20° eingeengt. Keine Farben. Pupillarreaktion sehr träge.

Nervenbefund (Dr. Mann): R. Abducensparese, leichte Ataxie. Gang unsicher, Muskeltonus an den Beinen herabgesetzt.

13. I. 1906. Auf energische *Hg*-Kur Beschwerden geringer.

Ophthalm.: Prominenz abgenommen, Blutungen geringer. Visus: R. $^6/_{30}$, L. $^6/_{60}$. Gesichtsfeld freier. Zentral Blau und Rot, L. nur Rot erkannt (grösste Objekte). Bds. Abducensparese. Auf Wunsch entlassen.

2. II. 1912. Ophthalm.: Bds. totale Atrophie, scharfe Grenzen, keine Residuen von der früheren Stauungspapille. Visus: Bds. $^6/_8$. Gesichtsfeld: bds. mässig konzentrisch eingeengt, von Farben wird nur Grün nicht ererkannt. Pupillarreaktion +, aber etwas träge. Augenbewegungen frei.

Nervenbefund: Tremor manuum. Sonst normal.

Von Augenmuskelstörungen war die Stauungspapille bei Lues cerebri in über 35% der Fälle begleitet. Davon wurden am häufigsten die Oculomotoriusaffektionen beobachtet, etwa halb so oft ist eine Beteiligung des Abducens erwähnt. In 10% der Fälle finden sich Angaben über nystagmusartige Zuckungen in den seitlichen Endstellungen. Die Augenmuskelaffektionen wurden niemals vermisst bei der basalen gummösen Meningitis und traten hier als isolierte ein- oder doppelseitige Affektionen, oder auch miteinander kombiniert auf. Ebenso fanden sich die nystagmusartigen Zuckungen nur bei der Meningitis basilaris gummosa. Dagegen verliefen die Fälle, in denen die intracerebralen tumorartigen Neubildungen angenommen wurden, zum Teil ohne jede Beteiligung von seiten der Augenmuskelnerven. Und gerade diese Fälle waren es, welche die differentialdiagnostische Abgrenzung gegen den Hirntumor erschwerten. Die Frage, ob bei der Lues cerebri die Stauungspapille als isolierte Erkrankung vorkommen kann, liess sich nach dem vorliegenden Material, speziell beim Fehlen von Sektionsbefunden, nicht beantworten. Dass die Stauungspapille jedoch sehr lange als einziges auf intrakranielle Erkrankung hinweisendes Symptom auch bei der Lues cerebri bestehen kann, beweist der folgende Fall, in dem eine Patientin 2 Jahre lang trotz typischer Stauungspapille keinerlei sonstige cerebrale Erscheinungen bot.

Frau B, 31 Jahre.

1. II. 1912. Anamnese: Seit einiger Zeit hin und wieder Kopfschmerzen. Links seit kurzem zeitweilige Verdunkelungen. Mann hat Lues.

Status: Ophthalm. bds. Stauungspapille 2,0 *D*. Grenzen stark verwaschen, Gefässe knicken stark ab. R. nach aussen einige weisse Herde. Visus: R. $^5/_8$, L. $^5/_{10}$. Gesichtsfeld frei.

26. III. 1912. Nach Salvarsaninjektion (vor 4 Wochen) ist das Sehen besser geworden. Keine Verdunkelungen mehr, Befinden gut. Ophthalm. Stauungspapille unverändert. Visus: R. $^5/_8$, L. $^5/_{(5)}$. Gesichtsfeld: Bds. vergrösserter blinder Fleck. Nervenbefund: o. B.

2. XI. 1912. Befinden gut. Bds. Stauungspapille von 2,0 *D*. Visus: R. $^5/_8$, L. $^5/_5$. Gesichtsfeld: Vergrösserung des blinden Flecks.

7. I. 1914. Fühlt sich völlig gesund. Stauungspapille bds. unverändert. Visus: bds. $^5/_5$, Gesichtsfeld: Bds. Vergrösserung des blinden Flecks.

Die typische reflektorische Pupillenstarre auf Licht mit erhaltener Konvergenzreaktion fand sich in 22 Fällen von Lues cerebri 3 mal, das sind 13%, das Fehlen der Pupillenreaktion auf Licht und Konvergenz wurde einmal beobachtet (4,5%). Danach sind Pupillenveränderungen bei der eigentlichen Hirnsyphilis viel seltener als bei den metasyphilitischen Erkrankungen des Zentralnervensystems, speziell der Tabes und der progressiven Paralyse.

In bezug auf die Differentialdiagnose gegenüber Hirntumor sei noch auf die Bedeutung der Wassermannschen Reaktion und den Erfolg einer antisyphilitischen Kur hingewiesen. Es darf dabei jedoch nicht vergessen werden, dass letzterer bei Stauungspapille noch nicht als sicherer Beweis für Lues cerebri beansprucht werden kann. So befindet sich unter dem vorliegenden Material ein Endotheliom eines Seitenventrikels, welches klinisch Stauungspapille verursacht hatte, die, solange sie noch im Beginn war, auf spezifische Behandlung zweimal vollkommen zurückging, später allerdings der medikamentösen Therapie trotzte.

Tuberkulose.

Die Tuberkulose des Gehirns findet sich als ätiologisches Moment im ganzen 9 mal. Davon ist 7 mal die Diagnose Solitärtuberkel, 2 mal Meningitis tuberculosa gestellt worden. Die 7 Solitärtuberkel, von denen einer mit einseitiger Stauungspapille einherging, sind bereits unter den Tumoren besprochen worden, da sie durchaus unter dem Krankheitsbilde derselben verliefen. Daher konnte die Diagnose intra vitam auch nur bei Vorhandensein einer anderweitigen Tuberkulose im Körper mit Wahrscheinlichkeit gestellt werden. 4 Fälle, die klinisch unter der Diagnose Tumor cerebri geführt waren, ergaben sich erst bei der Sektion als Solitärtuberkel. Wenn also die Differentialdiagnose oft unmöglich sein wird, so ist dies in bezug auf den operativen Eingriff doch ziemlich gleichgültig, da die Tuberkel

der Operation gegenüber dieselben Aussichten bieten, wie die eigentlichen Neubildungen.

Dem Alter nach verteilen sich die 7 Fälle folgendermassen:

10—20	Jahre	2
20—30	„	2
30—40	„	1
über 50	„	2

Der älteste Patient, bei dem bei der Sektion ein Solitärtuberkel gefunden wurde, war 54 Jahre alt. In den 4 Sektionsfällen fand sich der Tuberkel stets im Kleinhirn, in den drei übrigen Fällen wurde er daselbst zweimal angenommen. Das Bild der Stauungspapille und

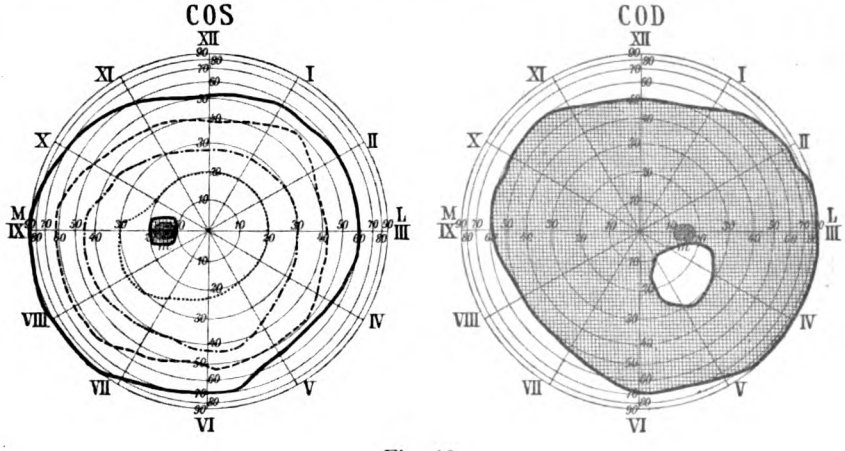

Fig. 10.

die Sehstörungen wiesen nichts Abweichendes auf gegenüber dem Tumor, auch das Gesichtsfeld zeigte die typischen Veränderungen bis auf einen Fall, der bei der Sektion einen Solitärtuberkel in der rechten Kleinhirnhemisphäre ergab. Hier fand sich rechts eine hochgradige konzentrische Einengung des Gesichtsfeldes bis auf einen nach aussen vom Fixierpunkt gelegenen Rest und Visus in $^1/_4$ m, während links das Gesichtsfeld eine Vergrösserung des blinden Flecks zeigte mit Visus $^6/_8$ (siehe Fig. 10). Dabei bestand bds. Stauungspapille von 2,0 *D* Prominenz, links waren die Netzhautblutungen sogar ausgedehnter wie rechts. Ein derartiger Gesichtsfeldbefund ist bei der Stauungspapille infolge intrakraniellen Prozesses immerhin selten.

Von den 2 Fällen von Meningitis tuberculosa, die beide jugendliche Individuen (8 und 15 Jahre alt) betrafen, ist einer zur Sektion gekommen. Hierbei fanden sich neben der ausgebreiteten

Meningitis mehrere Solitärtuberkel. Auch Wilbrand und Saenger[1]) betonen diese Komplikation bei der zur Stauungspapille führenden Meningitis tuberculosa. Da dieselbe im allgemeinen selten mit Stauungspapille einhergeht — (Heinzel[2]) sah sie unter 31 Fällen 5 mal, Reinhold[3]) unter 50 Fällen nur einmal) —, so kann man wohl mit ziemlicher Sicherheit den Schluss machen, dass die Stauungspapille bei Meningitis tuberculosa für das Vorhandensein von Solitärtuberkel spricht.

Der zweite Fall war unter deutlichen klinischen Tumorsymptomen verlaufen. Bei der Operation fand sich eine Meningitis tuberculosa. Da eine Sektion nicht stattfand, bleibt die Frage, ob nicht ausser der Meningitis ein Solitärtuberkel vorhanden war, offen, jedoch hat diese Annahme viel Wahrscheinlichkeit für sich. Die Krankengeschichte ist folgende:

Hienert, Bruno, 15 Jahre (Chirurgische Klinik), 23. II. 1912. Seit längerer Zeit Kopfschmerzen, gedrückte Stimmung. Am 22. I. 1912 Fall auf die Stirn, kurze Zeit bewusstlos, dann Erbrechen. Keine äussere Verletzung. In den nächsten Tagen heftige Schmerzen im rechten Hinterkopf und der rechten Stirnseite, Schwindelgefühl. Seit dem 30. I. 1912 allmähliche Abnahme des Sehvermögens und der Intelligenz. Bds. typische Stauungspapille, Prominenz 2,0 *D*. Visus R. $^6/_{12}$, L. $^6/_8$. Gesichtsfeld im wesentlichen frei. Nystagmus beim Blick nach rechts. Cornealreflex rechts herabgesetzt. Parese des rechten Oculomotorius, Trochlearis und Abducens.

Nervenbefund: Cerebellare Ataxie mit Neigung, nach rechts zu fallen, Nackensteifigkeit, Hypotonie. R Hypoglossusparese, Parese der rechten unteren Extremität. Rechtsseitige Adiadiokokinese. — Rechte Lungenspitze verdächtig auf Tuberkulose.

Diagnose: Tumor, wahrscheinlich Solitärtuberkel in der rechten Kleinhirnhemisphäre, oder Meningitis tuberculosa?

24. II. 1912. Entlastungstrepanation über dem rechten Kleinhirn. Nach Eröffnung der Dura quillt die rechte Hemisphäre stark hervor, zahlreiche Knötchen auf den sulzig getrübten weichen Hirnhäuten (Meningitis tuberculosa).

Patient hat die Operation gut überstanden, die Stauungspapille ging etwas zurück. Er wurde am 25. III. 1912 gegen ärztlichen Rat nach Hause entlassen.

Hydrocephalus.

Dass die Stauungspapille beim Tumor cerebri fast immer bei gleichzeitig bestehendem Hydrocephalus internus zur Ausbildung gelangt, ist als sicher anzunehmen. Dafür sprechen sowohl die vorliegenden Sektionsbefunde, als auch — im negativen Sinn — 2 Fälle

[1]) Die Neurologie des Auges Bd IV. S. 688.

[2]) Jahrb. f. Kinderheilk. Bd. VIII. S. 331.

[3]) Deutsch. Arch. f. Klin. Med. Bd. XVII. S. 423.

von Tumor, die ohne Stauungspapille, aber auch ohne Hydrocephalus verliefen. Es handelte sich dabei einmal um ein kleinapfelgrosses hämorrhagisches Sarkom des rechten Schläfenlappens, das stark verdrängend auf die Umgebung gewirkt und den rechten Seitenventrikel fast völlig komprimiert hatte, im zweiten Fall um ein diffuses Gliom des Balkens, das in beide Grosshirnhemisphären hineingewachsen war. Ob aber der Hydrocephalus eine Folge von Tumor cerebri ist, oder ob er selbständig auftritt, ist vielfach sehr schwer zu entscheiden. Daher ist auch die Diagnose „idiopathischer Hydrocephalus als ätiologisches Moment der Stauungspapille" a priori meist nicht sicher zu stellen, vielmehr wird oft erst der klinische Verlauf oder der Sektionsbefund Klarheit bringen. Als Beweis dafür diene folgender Fall, der als Tumor diagnostiziert und operiert wurde, aber bei der Sektion nur einen hochgradigen Hydrocephalus ergab.

Klose, Karl, 18 Jahre. 23. X. 1911.

Anamnese: Seit 3 Wochen Kopfschmerzen, Schwindel, und seit 8 Tagen rasch vorübergehende Verdunklungen. Kopfschmerzen stets im Hinterkopf lokalisiert.

Status: Ophthalmoskopisch beiderseits. Stauungspapille von 2,5 *D* Prominenz. Papille streifig getrübt. Visus: beiderseits $^5/_6$. Gesichtsfeld: beiderseits geringe Vergrösserung des blinden Flecks. Rechtsseitige Abducensparese.

Nervenbefund (Prof. Mann): Schwankender Gang, geringer Romberg. Facialis links schwächer als rechts. Diagnose: Tumor cerebelli?

9. XI. 1911. Subjektive Beschwerden unverändert, klagt jedoch jetzt über Sehverschlechterung. Ophthalm. unverändert.

Visus: R. $^6/_8$. L. $^6/_{24}$. Gesichtsfeld: beginnende konzentrische Einengung. Gang unsicher, Zuckungen der Nackenmuskulatur, sowie im rechten Facialis. Linker Facialis in allen Teilen paretisch. Verlegung in die chirurgische Klinik, daselbst.

11. XI. 1911. Trepanation über dem linken Kleinhirn mit Eröffnung der Dura. Nach der Operation schnelles Nachlassen der Kopfschmerzen und allmähliche Abschwellung der Stauungspapille. Bei der Entlassung aus der chirurgischen Klinik am 14. II. 1912 findet sich ophthalmoskopisch beiderseits Stauungspapille völlig zurückgegangen. Keine Atrophie, nur Verschleierung der Papillengrenzen. Visus: R. $^6/_8$, L. $^6/_6$. Es bestehen leichte nystagmusartige Zuckungen in den seitlichen Endstellungen. Stark taumelnder Gang.

Am 5. IV. 1912 wurde Patient wieder in die chirurgische Klinik aufgenommen. Es war zur Ausbildung eines starken Prolapses mit Flüssigkeitsansammlung an der Operationsstelle gekommen, welcher anfangs alle Wochen, später alle 3 Tage und zuletzt fast täglich punktiert werden musste.

Von der Stauungspapille war nichts mehr zu sehen. Rechts bestand leichte Verschleierung der Papillengrenze. Links ganz normaler Befund.

Visus: R. $^6/_8$, L. $^6/_6$, Gesichtsfeld frei. Nystagmusartige Zuckungen in den seitlichen Endstellungen. Patient hat dann bis Juni 1913 in der Chirurgischen Klinik gelegen. Der Augenbefund wies während dieser Zeit nennenswerte Veränderungen nicht auf. Am 10. VI. 1913 erfolgte der Exitus, nachdem einige Tage zuvor die dauernd bestehenden Kopfschmerzen sehr hochgradig geworden waren, und sich schliesslich allgemeiner soporöser Zustand eingestellt hatte.

Die Sektion ergab: Hochgradige Erweiterung der Seitenventrikel, des 3. und besonders des 4. Ventrikels mit starker Flüssigkeitsansammlung. Ependymitis granulosa. Kein Tumor, auch mikroskopisch liess sich an einer verdächtig erscheinenden Stelle des Pons nichts von Tumor nachweisen.

Ausser in diesem eben erwähnten Fall, dem einzigen, der zur Sektion kam, wurde unter 180 Fällen von doppelseitiger Stauungspapille noch 6 mal Hydrocephalus als ätiologisches Moment angenommen, 2 von diesen 7 Fällen sind als Meningitis serosa diagnostiziert worden. Die Diagnose wurde am Lebenden in erster Linie unter Berücksichtigung des akuten Auftretens, des günstigen Verlaufs und des Dauererfolges der operativen Eingriffe gestellt. Wenn nun auch zugegeben werden muss, dass diese Diagnosen alle nicht ganz sicher sind, dass Tumor cerebri nicht immer ausgeschlossen werden konnte, so ist diese Tatsache mit Rücksicht auf den operativen Eingriff jedenfalls ohne jede Bedeutung. Gerade der Hydrocephalus bietet für die druckentlastenden Operationen die günstigste Prognose für das Schwinden der Stauungserscheinungen und die Verbesserung des Sehvermögens. Daher ist es anderseits nicht ausgeschlossen, dass der eine oder andere Fall von Tumor cerebri, bei dem durch druckentlastende Operation Heilung erzielt wurde, tatsächlich nur ein Hydrocephalus gewesen ist.

Die 7 Patienten mit Hydrocephalus waren $1^1/_2$, 7, 8, 9, 13, 14 und 18 Jahre alt. 4 mal handelte es sich um ganz akut, 3 mal um mehr chronisch verlaufende Erkrankungen. Die Stauungspapille war in keinem Fall sehr hochgradig. Die höchste Prominenz betrug $2^1/_2$ *D*, jedoch war der Prozess stets doppelseitig. 2 mal war auf dem einen Auge beginnende Stauungspapille, auf dem anderen Neuritis optica vorhanden. 5 mal war der Prozess frisch, 2 mal bestand schon atrophische Verfärbung. Auffallend war das verschiedenartige Verhalten der Sehstörung: in 2 Fällen bestand voller Visus, ein Patient war ganz blind, einer sah nur Handbewegungen exzentrisch vor den Augen, bei letzteren beiden waren die Sehstörungen innerhalb von 3 und 2 Tagen so hochgradig geworden. Es handelte sich

in allen 4 Fällen um die akute Form, dabei bot der ophtalmoskopische Befund keinen wesentlichen Unterschied. 4 mal brachten druckentlastende Operationen den Prozess schnell zum Schwinden, davon 1 mal innerhalb von 10 Tagen bis zur Norm. Der ophtalmoskopische Befund wurde 1 mal völlig, 2 mal annähernd normal, nur einmal trat atrophische Verfärbung ein. Von 2 Nichtoperierten lebte der eine noch nach 6 Jahren mit atrophischer Papille, dabei ist der Visus zwar stark herabgesetzt, aber seit der Entlassung stationär geblieben. Der andere Kranke entzog sich weiterer Beobachtung. Der Patient, der amaurotisch in die Klinik kam, verliess dieselbe mit gutem Visus, der mit exzentrischem Gesichtsfeldrest kam auf $^5/_5$ bei völlig freiem Gesichtsfeld. Beide waren operiert.

Von Augenmuskelstörungen wurden in den 7 Fällen 2 mal Abducensparese, 1 mal Blickbeschränkung der seitlichen Richtung, 1 mal Nystagmus beobachtet.

Zum Schluss sei noch auf einen Fall von doppelseitiger Neuritis optica infolge Hydrocephalus hingewiesen, bei einem $2^1/_4$ jährigen Kind, das aus der Universitäts-Kinderklinik mehrfach zur poliklinischen Beobachtung in die Augenklinik kam. Der ophthalmoskopische Befund blieb hier 2 Monate hindurch ganz unverändert. Die in der Kinderklinik mehrfach vorgenommene Lumbalpunktion förderte stets reichlich Liquor unter erhöhtem Druck zutage, ohne dass eine Besserung des Zustandes eintrat. —

Hirnabszess.

Es ist auffallend, dass sich unter 180 Fällen von doppelseitiger Stauungspapille nur ein Hirnabszess befindet. Wenn man aber bedenkt, dass derselbe in der weitaus grössten Zahl der Fälle otitischen Ursprungs ist, und Stauungspapille [nach Uhthoff[1])] dabei nur zu 23 % gefunden wird, so ist es erklärlich, dass der Augenarzt relativ selten als erster die Diagnose zu stellen haben wird. Im vorliegenden Falle handelte es sich denn auch nicht um einen otitischen, sondern um einen im Anschluss an ein Stirnhöhlenempyem aufgetretenen Abszess.

Der 8jährige Patient, der aus der hiesigen Universitäts-Kinderklinik der Augenklinik zugeführt wurde, litt seit 7 Wochen im Anschluss an einen Schnupfen an starkem Stirnkopfschmerz und hatte sich vor 5 Wochen einer Stirnhöhlenoperation unterziehen müssen. Es war dabei ein Empyem festgestellt worden. Nach vorübergehender Besserung traten von neuem heftige

[1]) Graefe-Saemisch, Handb. d. ges. Augenheilk. Bd. XI. S. 1334ff.

Beschwerden auf. Die Untersuchung mit dem Augenspiegel ergab beiderseits typische Stauungspapille, der Visus betrug beiderseits $^6/_6$ bei freiem Gesichtsfeld. Neurologisch fand sich ausser schwachen Patellarreflexen nichts Besonderes. — Bei der in der chirurgischen Klinik vorgenommenen Trepanation über dem linken Stirnhirn wurden 3 Abszesse im Stirnhirn gefunden. Patient starb im Anschluss an die Operation. Sektion fand nicht statt.

Cysticercus cerebri

ist in 2 Fällen das ätiologische Moment für das Auftreten einer doppelseitigen Stauungspapille gewesen. Einmal lag beiderseits typische Stauungspapille von 2, bzw. 4 *D* Prominenz und mit weissen Plaques in der Umgebung vor, im 2. Fall bestand auf dem einen Auge Neuritis incipiens, auf dem anderen typische Stauungspapille von 2—3 *D*. Während das Gesichtsfeld im ersteren Fall nur Vergrösserung des blinden Flecks zeigte, bot es im anderen auf der Seite der Neuritis nichts Besonderes, dagegen bestand auf der Seite der Stauungspapille eine teilweise periphere Beschränkung im unteren Abschnitt bis zu 40°. Patientin ist nur einmal gesehen und 3 Monate später ausserhalb unter der Diagnose Tumor über dem Kleinhirn trepaniert worden. Dabei fand sich eine Cysticercenmeningitis. Eine Sektion wurde bei der im Anschluss an die Operation verstorbenen Patientin nicht vorgenommen. Dagegen fand sich bei dem ersterwähnten Fall, bei dem die Diagnose Meningitis gestellt war, und der ebenfalls ad exitum kam, bei der Obduktion eine sehr ausgedehnte basale Meningitis e cysticerco. Die Ventrikel waren frei, der 4. Ventrikel sogar auffallend eng.

Es gehört also dieser Fall zu den am häufigsten zur Stauungspapille führenden basalen Meningitiden. Die klinisch festgestellte beiderseitige Abducensparese hatte von vornherein die Diagnose einer basalen Affektion wahrscheinlich gemacht. Dagegen ist auffallend das Fehlen des Hydrocephalus, der sonst in über der Hälfte der Fälle beobachtet wird und in erster Linie als auslösendes Moment für den Papillenprozess angesehen werden muss.

Nephritis.

Agubettke, Anna, 30 Jahre.

Patientin leidet seit 10 Jahren an Kopfschmerzen, seit 5 Jahren trat wiederholt Schwindel auf, besonders morgens, dabei wurde es ihr schwarz vor den Augen. Seit einiger Zeit besteht eine allmähliche Abnahme des Sehvermögens auf beiden Augen.

Bei der Aufnahme in die Klinik wurde beiderseits ausgesprochene Stauungspapille von 3,0 *D* Prominenz festgestellt. Der Visus betrug

beiderseits $^6/_{18}$, die Gesichtsfelder waren frei. Mit Ausnahme von träger Pupillenreaktion beiderseits sonst nichts Pathologisches von seiten der Augen. Auch das Nervensystem war intakt. Dagegen bestand eine schwere hämorrhagische Nephritis mit 5 ‰ Albumen. Während der Beobachtung änderte sich das Krankheitsbild insofern, als rechts mehr das Bild der Neuroretinitis albuminurica auftrat, während links die Prominenz auf 2,0 *D* zurückging, und zahlreiche Hämorrhagien in der Netzhaut erschienen. Patientin wurde auf eigenen Wunsch entlassen, sie ist später zu Hause gestorben.

Dass Stauungspapille bei Nephritis eine seltene Erscheinung ist, wird auch sonst in der Literatur bestätigt[1]). Der vorliegende Fall kann aber gar nicht einmal für diese Ätiologie voll und ganz in Anspruch genommen werden, weil sich zu der zu Anfang allerdings allein vorhandenen Stauungspapille schon nach kurzer Zeit die für Nephritis charakteristischen Retinalveränderungen hinzugesellten. Immerhin verdient er vielleicht gerade deswegen besonders erwähnt zu werden.

Dagegen findet sich unter den Fällen von doppelseitiger Neuritis ohne Prominenz einmal die Nephritis chronica als sicheres ätiologisches Moment:

Hirsch, Elisabeth, 56 Jahre. 24. VI. 1912.

Seit ungefähr 1 Monat Kopfschmerzen in der Stirn und über den Augen, ebenso lange bemerkt Patientin Abnahme der Sehkraft auf beiden Augen, besonders aber rechts.

Status: Beiderseits Neuritis optica, keine Prominenz, unscharfe Grenzen. Arterien sehr eng, Venen prall gefüllt.

R. dicht oberhalb der Papille eine kleine Blutung. Netzhaut beiderseits sonst frei. Visus R. Finger dicht vor dem Auge, L. $^6/_{12}$. Gesichtsfeld: R. centrales Farbenskotom von 15°. Peripherie frei für Weiss.

Nervenbefund: Ohne Besonderheiten, Diagnose der medizinischen Universitätsklinik: Chronische Nephritis.

28. VI. 1912. Der ophthalmoskopische Befund bietet unverändert das Bild der Neuritis ohne Prominenz. Die Netzhaut ist peripher frei.

10. VII. 1912. Beiderseits sind die Papillengrenzen, besonders nasal, noch leicht verwaschen, die Venen stärker gefüllt, R. noch Spur der kleinen Blutung oberhalb der Papille. Visus R. $^6/_{18}$, L. $^6/_{(18)}$. — Entlassen.

Anämie.

Einmal unter 180 Fällen lag der doppelseitigen Stauungspapille Anämie zugrunde. Die Krankengeschichte dieses Falles ist folgende:

Reiss, Marie, 42 Jahre. 14. 6. 1911.

Patientin kommt aus der Universitäts-Frauenklinik zur poliklinischen Sprechstunde. Sie leidet seit $^1/_2$ Jahr dauernd an Genitalblutungen, nach-

[1]) Kampherstein, Beitrag zur Pathologie und Pathogenese der Stauungspapille. Klin. Monatsbl. f. Augenheilk. Bd. I. 1905.

dem sie 1907 eine Parametritis und 1910 eine Salpingo-Oophoritis durchgemacht hat. Es bestehen ausserdem seit 8 Tagen heftige Kopfschmerzen, Erbrechen und Verdunklungen vor beiden Augen. Die Genitaluntersuchung ergibt ein Exsudat im Douglas.

Status: Sehr blasse, anämische Frau.

Ophthalmoskopisch: R. typische Stauungspapille von 2,5 *D* Prominenz, L. beginnende Stauungspapille 1,0 *D* Prominenz.

Visus: R. $^6/_{18}$, L. Finger 3—4 m beiderseits., besonders links, Maculae corneae. Gesichtsfeld: R. Vergrösserung des blinden Flecks, L. periphere Beschränkung für Weiss, konzentrische Einengung für Farben.

Nervenbefund: Diffuse Klopfempfindlichkeit des Kopfes, besonders links. Leichte Abducensparese, L. > R. Leichte Parese des linken Facialis im unteren Ast.

Auf Grund des Nervenbefundes wird ein intrakranieller Prozess, wahrscheinlich Tumor, angenommen und die Verlegung zur Nervenklinik veranlasst.

6. VII. 1911. Wieder vorgestellt. Die Stauungspapille ist fast geschwunden, desgleichen die Abducens- und Facialisparese, Blutungen sistieren.

5. VIII. 1911. Völlig beschwerdefrei, keine Blutungen mehr.

Ophthalm.: Beiderseits normal. Visus: R. $^6/_{12}$, L. Finger 4 m.

14. III. 1913. Nachuntersuchung. Patientin fühlt sich ganz gesund.

Ophthalm: Visus R. $^6/_{12}$, L. Finger 4 m (Maculae corneae beiderseits!) Gesichtsfeld beiderseits frei.

Der Zusammenhang des ophthalmoskopischen Befundes mit der durch die Blutungen bedingten Anämie ist so auffällig, dass letztere wohl als ätiologisches Moment für die Entstehung der Stauungspapille angesprochen werden darf. Inwieweit jedoch die nach Sistieren der Blutungen ebenfalls so prompt zurückgegangenen cerebralen Erscheinungen, welche auf das Bestehen eines Hydrocephalus hindeuten, dabei mitberücksichtigt werden müssen, bleibe dahingestellt.

Bleivergiftung.

Ebenfalls einmal unter 180 Stauungspapillen war die chronische Bleivergiftung als ursächliches Moment anzusehen. Die Krankengeschichte dieses Falles ist folgende:

Silberberg, Frau, 23 Jahre.

Dezember 1913. Anamnese: Patientin klagt seit 2 Monaten über Kopfschmerzen, Erbrechen und gelegentliche Ohnmachtsanfälle, seit 2 Wochen über allmählich zunehmende Sehstörungen auf beiden Augen.

Status: Beiderseits Stauungspapille mit deutlicher Prominenz. Die Schwellung der Papille greift auffallend weit auf die Umgebung über, ohne dass die Retina sonst beteiligt ist. Dabei sind die Gefässe nicht emporgehoben, sondern von der geschwollenen Papille mehr überlagert. An der Papillengrenze eine Reihe cirkulär liegender weisslicher Plaques. Visus:

R. $^5/_{10}$, L. Finger 2 m. Gesichtsfeld: R. Vergrösserung des blinden Flecks, peripher frei. L. nur ein sektorförmiger Rest nach unten vom Fixierpunkt erhalten.

Nervenbefund: Ohne Besonderheiten. Urin frei.

Die Ätiologie dieses Falles war zunächst unklar. Gegen Tumor sprach das Fehlen der periodischen Verdunklungen, das ungewöhnliche ophthalmoskopische Bild und in noch höherem Masse die Art der Gesichtsfeldveränderung. Auch das Fehlen von Erscheinungen seitens des Nervensystems konnte immerhin gegen den Hirntumor verwendet werden. Die Aufklärung brachte hier die Untersuchung durch Herrn Geheimrat Minkowski, welcher eine chronische Bleivergiftung feststellte. Es fand sich typischer Bleisaum, ferner eine relative Lymphocytose und reichlich basophil punktierte Erythrocyten, welch letztere für Bleivergiftung typisch sind. Auch gelang es, die Ursache der Affektion in Gestalt eines Bleilöffels festzustellen, den die Patientin zum Abschmecken der Speisen im Haushalt benutzte, wobei speziell bei sauren Gerichten durch Bildung von essigsaurem Blei die Entstehung der chronischen Vergiftung begünstigt werden konnte.

Schädelbasisfraktur.

Das Auftreten eines Optikus-Scheidenhämatoms im Anschluss an eine Schädelbasisfraktur wurde im folgenden Fall als Ursache doppelseitiger Stauungspapille angenommen:

Scheithauer, Adolf, 28 Jahre. 3. XII. 1912.

Patient hat sich vor 14 Tagen durch Fall von der Strassenbahn eine Schädelbasisfraktur zugezogen, die mit Blutung aus dem rechten Ohr und der Nase und Bewusstlosigkeit einherging. Seitdem bestehen Kopfschmerzen und Brechreiz. Ophthalm. findet sich beiderseits Stauungspapille im Rückgang, rechts ist sie weniger ausgeprägt wie links. Visus: R. $^6/_{(6)}$, L. $^6/_6$. Gesichtsfeld frei. Etwas Nystagmus horizontalis. Die Diagnose wurde gestellt auf Hämatom der Optikusscheide. Nach 10 Tagen findet sich weiterer Rückgang und nur links noch geringe Prominenz. Nach 1 Monat ist weiterer Rückgang notiert, der Visus ist R. $^6/_6$, L. $^6/_{(6)}$. Wie Patient am 8. XII. 1913 mitteilt, ist er bei vollem Wohlbefinden und sieht gut, rechts jedoch besser als links.

Es gehört wohl zu den häufigsten Vorkommnissen, dass die Stauungspapille bei Schädelbasisbruch durch Eindringen von Blut in den Sehnervenscheidenraum zustande kommt, daneben wird jedoch, wie sich aus einer Reihe von Sektionsbefunden ergibt, stets noch als raumbeengendes Moment im Schädelinnern ein Bluterguss in das Cavum cranii beobachtet. Dass die Ausbildung der Stauungspapille

dann ausserordentlich schnell erfolgen kann, sah Uhthoff[1]) in einem Fall, wo bereits 6 Stunden nach der Verletzung Trübung und Prominenz der Papille zu konstatieren war. In dem vorliegenden Fall lässt sich darüber nichts sagen, da Patient erst 14 Tage nach dem Unfall zur Beobachtung kam; immerhin ist es auffällig, dass damals die Stauungspapille bereits im Rückgang war. Offenbar geht das Auftreten und Zurückgehen der Stauungspapille Hand in Hand mit dem des Hämatoms, also relativ schnell vor sich.

Turmschädel.

7mal unter 180 Fällen von Stauungspapille war Turmschädel das ätiologische Moment, und zwar handelte es sich in diesen Fällen 4mal um Stauungspapille und 3mal um neuritische Atrophie.

Die Patienten mit Stauungspapille waren $2^1/_2$, 4, 5 und 6 Jahre alt, die mit neuritischer Atrophie 9, 10 und 48. Es bestätigt sich also auch hier die Ansicht Uhthoffs[2]), wonach der Beginn der ophthalmoskopischen Veränderungen in das frühe kindliche Alter, gewöhnlich nicht nach dem 7. Lebensjahr fällt.

Die Funktionsprüfung ergab in den Fällen mit Stauungspapille 2mal vollen, bzw. nur wenig herabgesetzten Visus, einmal betrug er Handbewegungen, einmal war eine genaue Sehprüfung nicht möglich, doch bestand sicher keine Amaurose. In diesen 4 Fällen war ein wesentlicher Unterschied in der Sehkraft der beiden Augen nicht festzustellen.

Die Fälle mit neuritischer Atrophie hatten alle 3 ziemlich stark herabgesetzte Sehkraft, aber die Sehstörung war auf Grund mehrjähriger Beobachtung als vollkommen stationär anzusehen und hatte auch hier in keinem Fall zur Amaurose geführt. In einem Fall fand sich hier ein ziemlich bedeutender Unterschied im Sehvermögen, indem das eine Auge $^1/_3$, das andere nur $^1/_{30}$ Visus hatte, bei beiderseits gleichem ophthalmoskopischem Befund.

Das Gesichtsfeld zeigte in zwei Fällen von Stauungspapille konzentrische Einengung, eine Gesichtsfeldanomalie, die sich auch in den 3 Fällen von neuritischer Atrophie in fast übereinstimmender Weise fand. Zweimal war dabei der Gesichtsfeldrest um den Fixierpunkt, einmal exzentrisch gelegen.

Von sonstigen Augensymptomen wurde in den 7 Fällen 3mal Exophthalmus, 2mal Strabismus divergens, beide Male auf dem

[1]) Graefe-Saemisch, Handb. d. ges. Augenheilk. Bd. XI. S. 1460.
[2]) Graefe-Saemisch, Handb. d. ges. Augenheilk. Bd. XI. S. 1434.

schlechter sehenden Auge beobachtet. In 2 Fällen bestand Nystagmus, und zwar bei den beiden Patienten, die den schlechtesten Visus hatten und bereits seit dem 2. Lebensjahr an Sehstörungen litten.

Eine operative Behandlung der Sehstörung beim Turmschädel ist in keinem der 7 Fälle erfolgt. Dieselbe hat Aussicht auf guten Erfolg nur dann, wenn sie bei noch bestehender Stauungspapille und noch nicht zu sehr gesunkenem Sehvermögen ausgeführt wird. Dabei muss jedoch berücksichtigt werden, dass nur ein kleiner Prozentsatz der Fälle völlige Erblindung zu befürchten hat, und deshalb ist es nicht unbedingt nötig, stets operativ einzugreifen. Indiziert erscheint die operative Behandlung dagegen, wenn die Sehstörungen sehr schnell Platz greifen und die Stauungspapille mit hochgradigem Verfall des Sehvermögens einhergeht. Ist der Prozess aber erst einmal stationär geworden, besteht bereits neuritische Atrophie, so ist die Operation nicht mehr indiziert. Denn einerseits sind Verbesserungen des Visus nach den in der Literatur mitgeteilten Fällen bei schon eingetretener Atrophie so minimal, anderseits aber ist die Mortalität infolge der Operation doch noch so hoch, dass es vorzuziehen ist, den Kranken mit seiner stationären Sehstörung nicht operativ anzugreifen, zumal ja subjektive cerebrale Symptome beim Turmschädel gewöhnlich fehlen.

Als Eingriffe zur Herabsetzung des Hirndrucks kommen Lumbal- und Ventrikelpunktion, sowie die Dekompressivtrepanation in Betracht. Die beiden erstgenannten Operationen werden Aussicht auf Erfolg nur in den seltenen Fällen bieten, in denen Hydrocephalus internus vorhanden ist, dagegen kann die Entlastungstrepanation, rechtzeitig ausgeführt, dem gegen die unnachgiebige Schädelkapsel andrängenden wachsenden Gehirn Platz schaffen und dadurch die weitere Steigerung des Hirndrucks mit ihren verderblichen Folgen für die Sehnerven hintanhalten.

Neuerdings hat Schloffer[1]) die Entfernung des knöchernen Daches des Canalis opticus empfohlen und auch in 2 Fällen ausgeführt, indem er dabei die Behrsche Theorie von der Entstehung der Stauungspapille beim Turmschädel zugrunde legte. Diese Theorie baut sich auf der Anschauung auf, dass das obere Dach des Canalis opticus zu lang sei im Verhältnis zum Boden desselben, dass ferner die Carotis zu nahe an den Optikus herantrete und ihn gegen das Dach des Canalis opticus drücke. Dadurch käme es eventuell zur Aus-

---

[1]) Über die Grundlagen und Methoden der operativen Behandlung der Sehstörungen bei Tumoren. 1914.

bildung einer Schnürfurche an der Eintrittsstelle des Sehnerven, die von Behr in einem Fall mikroskopisch konstatiert wurde und zur Abplattung der Nervenfasern an dieser Stelle geführt hatte. Schloffer hat dann selbst an 14 skelettierten Turmschädeln diese Verhältnisse nachgeprüft, fand dabei jedoch nur 3mal Zustände, welche die Annahme Behrs stützen. Er führte daraufhin die oben erwähnte Kanaloperation zweimal am Lebenden aus mit gutem technischen Resultat und ohne Schädigung des Optikus. Es handelte sich in beiden Fällen um abgelaufene neuritische Prozesse. Der Visus blieb im ersten Fall auf der nicht operierten Seite unverändert, auf der operierten stieg er von Amaurose auf Lichtempfindung in 2 m, im zweiten Fall blieb er auf der operierten Seite ziemlich unverändert, sank dagegen auf der nicht operierten von 1 auf $^{6}/_{18}$. Doch scheint in letzterem Fall die Funktionsprüfung nicht ganz eindeutig zu sein.

Wenn schon die Behrsche Theorie keineswegs auf allgemeine Gültigkeit Anspruch machen kann, so beweisen auch diese 2 Fälle, selbst wenn der Visus dauernd stationär bleibt oder sich sogar noch bessert, noch nicht viel für die Schloffersche Methode. Ist es doch gar nicht einmal sicher, ob nicht das knöcherne Dach des Canalis opticus gerade den Zweck hat, den Sehnerven nach Möglichkeit vor schädigenden Einflüssen zu schützen. Ferner muss gewiss auch die Gefahr einer durch die Entfernung des Orbitaldaches angeregte Knochenneubildung, die dann geeignet ist, schwere Schädigungen zu setzen, berücksichtigt werden. Zweifellos aber bleibt es ein gewagtes Unternehmen, in der unmittelbaren Nähe des ohnehin schwer geschädigten Sehnerven zu operieren, oder — wie es Schloffer für die Zukunft in Erwägung zieht — durch Spaltung seiner Duraduplikatur direkt anzugreifen.

Im Anschluss hieran sei noch ein von Küttner[1]) beschriebener Fall von doppelseitiger Neuritis optica ohne Prominenz erwähnt, bei einem 1jährigen Kinde mit sogenanntem angeborenen Turmschädel. Die Ursache desselben ist die prämature Synostose der Schädelknochen, während beim eigentlichen Turmschädel nur die Anlage mit auf die Welt gebracht wird. Es handelt sich also beim angeborenen Turmschädel um ein ganz anderes Krankheitsbild. Bei dem kleinen Patienten, der anscheinend noch sehen konnte, wurde über dem linken Stirnbein trepaniert. Er überstand die Operation, starb jedoch am 3. Tage an einer Schluckpneumonie.

---

[1]) Der angeborene Turmschädel. Münch. med. Wochenschr. Nr. 40. 1913.

Unsichere Ätiologie.

In 3 Fällen war es nicht möglich, eine absolut sichere Diagnose zu stellen. Die Krankheitsgeschichten seien im folgenden mitgeteilt:

1. Roschke, Martha, 11 Jahre (Nervenklinik) 9. XII. 1913.

Anamnese: Patientin hat sich normal entwickelt, seit $1^1/_2$ Monaten auffallendes Nachlassen der intellektuellen Fähigkeiten. Vor 1 Monat soll sie in der Schule Zuckungen gehabt haben. Seitdem wird sie öfter ohnmächtig, leidet an starken Kopfschmerzen und Erbrechen.

Status: Ophthalm.: R. leichte Abducensparese. Cornealreflexe herabgesetzt R. > L. Ganze linke Schädelhälfte klopfempfindlich. Austrittsstelle der linken Trigeminusäste druckschmerzhaft. Ganz leichte Schwäche des rechten Facialis. Zunge weicht etwas nach rechts ab. Patellarreflexe beiderseits gesteigert. Andeutung von Fussklonus. Ausgesprochene sensorisch-aphasische Störungen. Sprachverständnis sehr stark alteriert, Nachsprechen desgleichen. Wortfindung aufgehoben. Nur selten Paraphasie. Alexie.

20. XII. 1913. Hirnpunktion in der Chirurgischen Klinik in Narkose. Oberer Stirnpunkt und Schläfenpunkt links. Eingriff gut vertragen. Es wird an beiden Stellen ein Hirnzylinder gewonnen. Mikroskopische Untersuchung: Stirnlappen: An dem einen Ende des Hirnzylinders Infiltration von verschiedener, stellenweise sehr beträchtlicher Dicke um die Gefässe. Die Infiltratzellen bestehen zum grossen Teil aus Plasmazellen, daneben finden sich auch Lymphocyten, Übergangsformen nicht genau nach ihrer Art erkennbare Elemente und einzelne Zellen mit grossem, blassem Kern, ohne deutlich erkennbares Plasma. Die Glia erscheint wenig beteiligt.

Schläfenlappen: Hier sind die Veränderungen noch schwerer, ganze Hirnpartien sind in eine Art Granulationsgewebe umgewandelt, in dem sich auch mehrkernige Riesenzellen befinden.

2. I. 1914. Ersichtlich munterer, spielt, isst gut.

Aphasische Störungen unverändert. Ophthalm.: beiderseits Stauungspapille R. 3 *D*, L. 5 *D*. Kleine nicht frische Blutungen in der Netzhaut. — *Hg*-Kur.

24. I. 1914. Sensorische Aphasie erheblichen Grades ist kaum mehr vorhanden.

5. II. 1914. Stauungspapillen zurückgegangen, leicht abgeblasst. R. 2, L. 1,5 *D*. Visus R. $^6/_{30}$, L. $^6/_6$. Gesichtsfeld beiderseits für Weiss frei, für Farben nicht ganz sicher zu prüfen, jedenfalls keine Hemianopsie.

19. III. 1914. Gebessert entlassen.

Die Diagnose dieses Krankheitsfalles ist nicht als sicher anzusehen. Vor der Hirnpunktion wurde an dem Vorhandensein eines Tumor cerebri zwar nicht gezweifelt. Dafür sprachen neben den allgemeinen Tumorsymptomen vor allem auch die Herderscheinungen, die auf den linken Schläfenlappen hindeuteten. Nachdem jedoch die Hirnpunktion das Vorliegen eines chronisch entzündlichen Prozesses mit grosser Wahrscheinlichkeit ergeben hatte, musste die

Diagnose Tumor fallen gelassen werden, zumal die pathologischen Veränderungen, wenn sie nicht multiple waren, in so grosser Ausdehnung die linke Grosshirnhemisphäre befallen hatten.

Nicht genügend erklärt wird durch den mikroskopischen Befund der Hirnzylinder die typische und recht erhebliche Stauungspapille. Für das Entstehen derselben musste ein Hydrocephalus internus angenommen werden, der sich aber durch die Lumbalpunktion nicht hat nachweisen lassen.

2. Marks, Hermann, 42 Jahre. 7. IV. 1907.

Anamnese: Vor 5 Monaten Stoss auf die obere Schädeldecke, 5 Wochen später plötzlicher Schwindelanfall mit Kopfschmerzen und Ausbildung einer linksseitigen Hemiparese mit leichten Sensibilitätsstörungen. Während die Lähmungserscheinungen sich langsam zurückbildeten, traten zunehmende Sehstörungen auf, die innerhalb von 3 Monaten fast bis zur Erblindung führten. Lues nicht sicher.

Status: Ophthalm. beiderseits Stauungspapille mit Prominenz von 3,0 *D*. Gefässe dabei von den prominierenden Teilen überlagert, nicht abgeknickt, Netzhautblutungen. Visus: R. Finger 0,75 m., L. Finger 0,5 m. Gesichtsfeld: beiderseits peripher gelegener exzentrischer Gesichtsfeldrest, von Farben wird rechts Blau und Rot, links nur Blau erkannt. — Augenbewegungen frei.

Die Ätiologie dieses Krankheitsbildes ist nicht geklärt worden. Nach der Anamnese ist natürlich die Entstehung des intrakraniellen Prozesses infolge der Verletzung nicht von der Hand zu weisen, und zwar müsste in erster Linie an ein Durahämatom gedacht werden, etwa in der Gegend der rechten Zentralregion, das sich im Verlauf einer durch das Trauma entstandenen Pachymeningitis hämorrhagica entwickelt haben könnte.

Auch ein Tumor cerebri käme in Betracht, der sich unabhängig von dem Trauma entwickelt haben könnte, dagegen spricht jedoch das atypische ophthalmoskopische Bild und vor allem der ungewöhnliche Gesichtsfeldbefund. Schliesslich kommt noch die Lues in Frage, die anamnestisch nicht sicher ausgeschlossen werden konnte. Da der Fall nur einmal gesehen wurde, und Nachrichten über den weiteren Krankheitsverlauf nicht zu bekommen waren, muss die Diagnose fraglich bleiben.

3. Schweinburg, Hermine, 46 Jahre. 21. IV. 1902.

Patientin hat vor 25 Jahren Typhus abdominalis durchgemacht und damals 14 Tage lang nichts gesehen. Auch nach der Genesung ist das Sehen etwas schlechter geblieben, und seit 5 Jahren ist eine weitere Abnahme der Sehkraft eingetreten.

Ophthalm.: Beiderseits alte neuritische Optikusatrophie mit abgeblassten Papillen, leicht undeutlichen Grenzen und verengten Gefässen.

Visus: R. $^5/_6$. L. $^5/_{10}$. Gesichtsfeld: R. konzentrische Einengung, L. teilweise periphere Beschränkung im unteren Abschnitt, beiderseits konzentrische Einengung für Farben, links mehr als rechts.

Der Prozess blieb stationär, wie durch wiederholte Untersuchungen festgestellt wurde.

Trotz lebhafter Bemühungen, auch von seiten des Mannes der Patientin, welcher Arzt ist, diesen Fall zu klären, liess sich etwas anderes, als der vor 25 Jahren durchgemachte Typhus als ätiologisches Moment nicht feststellen. Es müsste dann angenommen werden, dass im Verlauf desselben sich ein neuritischer Prozess an den Papillen abgespielt hat, dessen Endausgang die jetzt vorliegende neuritische Atrophie wäre. Nicht ganz zu dieser Auffassung würde allerdings die anamnestische Angabe passen, dass 20 Jahre nach der Infektionskrankheit ein weiterer Verfall des Visus eingetreten ist, vielmehr müsste man annehmen, dass derselbe, nachdem die akuten Erscheinungen einmal abgelaufen waren, auch stationär blieb.

Multiple Sklerose.

Unter den 35 einseitigen Prozessen befinden sich 2 Fälle von multipler Sklerose, welche beide mitgeteilt werden sollen.

1. Gadiel, Herbert, 13 Jahre. 17. V. 1909.

Anamnese: Als zweijähriges Kind Masern. Seit 10 Tagen plötzliche Sehstörung auf dem rechten Auge bemerkt.

Ophthalm.: R. typische Stauungspapille von 2,0 *D* Prominenz. Temporale Hälfte der Papille schmutzig-graugrün verfärbt. L. normale Struktur, aber dieselbe Verfärbung wie R. Visus: R. Finger 1 m, L. $^6/_6$.

Gesichtsfeld: R. grosses, absolutes zentrales Skotom von 10°, L. frei.

24. V. 1909. R. Prominenz nur noch 1,0 *D*. Visus: $^6/_{60}$.

Skotom kleiner. L. unverändert.

6. VI. 1909. Papillengrenzen nur nach oben etwas verschleiert, keine Prominenz mehr. Visus: $^6/_8$. Kleines Skotom für Grün. L. unverändert.

21. VI. 1909. Ophthalm.: R. normal bis auf ganz leichte Abblassung der temporalen Teile (?). L. normal. Visus: bds. $^5/_5$. Gesichtsfeld bds. frei.

28. XII. 1909. Seit 3—4 Wochen Schmerzen in der rechten Schläfe. Ophthalm. bds. normal. Visus: R. $^5/_4$, L. $^5/_5$. Gesichtsfeld frei.

13. IV. 1911. Ophthalm. R. Spur temporaler Abblassung (?). L. normal. Visus: R. $^5/_5$, L. $^5/_4$. Gesichtsfeld bds. frei. Nystagmusartige Zuckungen in den seitlichen Endstellungen. Auffallende Unruhe der Augen.

Nervenbefund (Prof. Mann): Beim Erheben der Beine leichtes Schwanken,

Hände unruhig gehalten, leichte Unsicherheit bei Zielbewegungen, etwas Facialisphänomen. Zittern der Lider. Wird leicht müde.

Diagnose: Beginnende multiple Sklerose.

2. Glensk, Johann, 28 Jahre. 22. X. 1907.

Seit 1 Monat hat das Sehvermögen abgenommen; zuerst rechts, 10 Tage später auch links.

Ophthalm.: R. Neuritis optica mit deutlicher Abblassung der Papille. Grenzen nach unten verwischt. L. normal. Visus: R. $^5/_{10}$, L. $^5/_{20}$. Gesichtsfeld bds. zentrales Undeutlichkeitsskotom.

28. XI. 1907. Ophthalm.: Keine Neuritis mehr, aber Papille in toto abgeblasst. L. normal.

15. VII 1912. Ophthalm.: Bds. temporale Abblassung. Bds. relatives zentrales Skotom. Nystagmus in den Endstellungen.

Nervenstatus: Sprachstörung, ans kandierende erinnernd. Zerfahrenes, unbeholfenes Wesen. Lebhafte Reflexe. R. Babinski angedeutet. Bauchfellreflexe L. $<$ R. Ataxie an Händen und Beinen angedeutet. Diagnose: Beginnende multiple Sklerose.

Beiden Fällen gemeinsam ist das frühzeitige Auftreten der Optikusveränderungen, ehe noch andere Symptome auf die multiple Sklerose hindeuten, und ferner das schnelle Verschwinden des neuritischen Prozesses, Erscheinungen, welche auch von andern Autoren[1]) als charakteristisch für die neuritischen Optikusveränderungen bei der multiplen Sklerose beschrieben worden sind. Dass es sich einmal um eine Stauungspapille, das andere Mal um Neuritis ohne Prominenz handelt, ist nicht von so unterschiedlicher Bedeutung, wie es auf den ersten Blick scheint. Denn auch die Stauungspapille ist sicherlich nicht als ein Zeichen intrakranieller Drucksteigerung aufzufassen. Dagegen spricht die Einseitigkeit des Auftretens derselben, das schnelle spontane Zurückgehen und der Umstand, dass später beim Eintritt der cerebralen Symptome an der Papille Zeichen einer Neuritis oder Stauung nicht beobachtet wurden. Dass es trotzdem zur Ausbildung einer typischen prominenten Stauungspapille kommt, kann nach Rosenfeld[2]) darauf zurückgeführt werden, dass Herde sich dicht hinter der Papille etablieren, wo der Optikus noch in der Duralscheide gelegen ist. —

Die Diagnosenstellung kann in diesem Initialstadium der Erkrankung natürlich Schwierigkeiten machen oder ganz unmöglich sein, wenn auch das — ebenfalls in beiden vorliegenden Fällen beobachtete — zentrale Skotom von vornherein den Gedanken an einen

[1]) Wilbrand u. Saenger, Die Neurologie des Auges. Bd. V. S. 359ff.

[2]) Neurol. Centralblatt. 1903. S. 702.

retrobulbären Prozess erwecken muss. Ebenfalls häufig ist bei der multiplen Sklerose das schnelle Zurückgehen der Funktionsstörung beobachtet worden — im Fall 1. bildete sich das absolute zentrale Skotom von 10° innerhalb eines Monats zur Norm zurück.

Tumor cerebri liess sich in beiden Fällen ausschliessen wegen des Mangels cerebraler Symptome, der Einseitigkeit des Prozesses, zumal in Fall 2., wo nur einseitige Neuritis ohne Prominenz bestand, und wegen des schnellen spontanen Rückgangs der Optikusveränderungen und Sehstörungen.

Erkrankung der Nebenhöhlen.

Unter den ätiologischen Momenten für das Zustandekommen eines einseitigen neuritischen Prozesses war in 2 Fällen eine Erkrankung der hinteren Nebenhöhlen, und zwar beide Male ein Siebbeinempyem anzunehmen.

Der ophthalmoskopische Befund war einmal Stauungspapille, einmal Neuritis optica ohne Prominenz. Das Bild der Stauungspapille wich insofern von dem typischen ab, als dieselbe auffallend weit in die Retina übergriff und die Gefässe dabei nicht emporgehoben, sondern mehr von den prominenten Teilen der Papille überlagert waren. Der Fall von Neuritis optica zeigte eine auffallend pralle Füllung und sehr starke Schlängelung der Venen.

Das Gesichtsfeld bot im letzteren Falle ein zentrales Skotom, im ersteren dagegen zeigte sich eine teilweise periphere Beschränkung für Weiss und für Farben. Beide Fälle verliefen günstig. Nach operativer Behandlung des Siebbeinempyems bildeten sich die neuritischen Erscheinungen zurück. Eine deutliche totale Abblassung blieb von der Stauungspapille, nur leichte Schlängelung der Venen von der Neuritis optica zurück. Ebenso besserte sich der anfangs ziemlich erheblich beeinträchtigte Visus. Das zentrale Skotom schwand in dem einen Fall vollkommen, in dem andern blieb jedoch die periphere Gesichtsfeldbeschränkung ziemlich unverändert bestehen.

Die Diagnose machte in beiden Fällen keine Schwierigkeiten und wird bei Untersuchung der Nebenhöhlen, zumal bei einseitigen Optikusveränderungen, wohl stets mit Sicherheit zu stellen sein.

Orbitalerkrankungen.

Die erhebliche Bedeutung, welche für das Zustandekommen einer einseitigen neuritischen Optikusveränderung den Affektionen der Orbita zukommt, ist schon eingangs kurz erwähnt worden. Im vor-

liegenden Material war ein Orbitalprozess in ungef. 46% die Ursache der einseitigen Stauungspapille, bzw. Neuritis optica. Von den 16 Fällen waren 5 mal Tumoren, 4 mal entzündliche Veränderungen die Ursache der Erkrankung. In den übrig bleibenden 7 Fällen konnte die Natur der Erkrankung nicht mit Sicherheit festgestellt werden, zumal die Patienten nur kurze Zeit beobachtet wurden.

Ophthalmoskopisch fand sich 7 mal Stauungspapille, die jedoch nur einmal eine Prominenz von 3 *D* erreichte, 9 mal Neuritis optica ohne Prominenz. Mit Ausnahme der Tumorfälle trat die Erkrankung meist sehr akut auf und führte nicht selten in ganz kurzer Zeit zu hochgradigen Sehstörungen, die in keinem Verhältnis zu dem oft sehr geringen ophthalmoskopischen Befund standen. So waren 3 Patienten fast amaurotisch, während die Prominenz der Papille kaum 2,0 *D* betrug. Dagegen zeigten die chronisch verlaufenden Fälle, also insbesondere die Tumoren, nur geringe Funktionsstörungen.

Unter den Gesichtsfeldveränderungen war am häufigsten das zentrale Skotom vertreten, nämlich 6 mal, 4 mal fanden sich periphere Defekte, dreimal war das Gesichtsfeld ganz frei. Auffallend ist, dass in den Fällen, die mit Stauungspapille einhergingen, nur einmal eine Vergrösserung des blinden Flecks festgestellt werden konnte.

Fast immer wurde Exophthalmus beobachtet, und sehr häufig ausserdem Druckschmerz sowie Schmerzen bei den Bewegungen des Auges. Der Verlauf war im allgemeinen günstig. In den Fällen, die längere Zeit hindurch beobachtet wurden, konnte ein Rückgang des neuritischen Prozesses beobachtet werden. So bildete sich in 2 Fällen die Stauungspapille von 2, bzw. 3 *D* innerhalb eines Monats vollkommen zurück, so dass der ophthalmoskopische Befund ganz normal wurde. Auch hochgradig beschränkte Gesichtsfelder wurden wieder erheblich freier, und Hand in Hand damit erfolgte die Besserung der Sehkraft.

Salvarsan.

Es soll hier nicht die lebhaft diskutierte Frage erörtert werden, ob die sogenannten Neurorezidive als Schädigung durch Salvarsan oder als luetische Nervenerkrankung aufzufassen sind. Tatsache ist, dass unter dem vorliegenden Material sich 5 Fälle von neuritischen Optikusveränderungen befinden, die nach Salvarsangebrauch aufgetreten sind. Davon war die Neuritis optica 2 mal doppelseitig und 3 mal einseitig.

In 3 Fällen traten die ophthalmoskopischen Veränderungen kurze Zeit, innerhalb einer Woche, in 2 Fällen innerhalb von 2 Monaten auf.

Von den beiden Fällen mit doppelseitigem Befund hatte der eine auf dem einen Auge eine leichte prominente Stauungspapille, die innerhalb von 5 Tagen von 1,0 auf 1,5 *D* wuchs, auf dem andern Neuritis optica ohne Prominenz, der zweite Fall eine beiderseitige Neuritis optica mit leichter Verwaschenheit der Papillengrenzen.

In den drei andern Fällen handelte es sich jedesmal um einseitige Neuritis ohne Prominenz.

Das Gesichtsfeld war zweimal ganz frei, einmal bestand eine teilweise periphere Beschränkung temporal unten für Weiss bis 40° und mässige konzentrische Einengung für Weiss und Farben. Der Visus war 4 mal nur unbedeutend herabgesetzt ($^6/_8$). Einmal betrug er $^5/_{20}$.

In allen 5 Fällen wurde eine Rückbildung des neuritischen Prozesses beobachtet, und zwar wurde der Befund stets fast ganz normal. Leichte Unschärfe der Grenzen oder geringe Abblassung der Papille in toto deutete in 3 Fällen auf die abgelaufene Neuritis hin. Die Rückbildung erfolgte stets in relativ kurzer Zeit, nämlich innerhalb von 14 Tagen bis 3 Monaten. Einmal ging sie trotz Fortsetzung der Salvarsaninjektionen in einem Monat, ein anderes Mal nach Aussetzen des Mittels in 14 Tagen von statten.

Die Gesichtsfeldveränderungen blieben jedoch in den zwei genannten Fällen unverändert, davon einmal innerhalb von 3 Jahren. — Dagegen stieg der Visus fast immer wieder bis zur Norm, und auch der Patient, der anfangs nur $^5/_{20}$ sah, hatte nach Abklingen des Prozesses eine Sehschärfe von $^5/_{10}$.

Blitzverletzungen.

Einmal wurde eine einseitige Neuritis optica mit partieller Iridoplegie und Nystagmus horizontalis nach einer Blitzverletzung beobachtet. Der Prozess bildete sich innerhalb von 5 Wochen zur Norm zurück, auch das Sehvermögen erfuhr eine wesentliche Besserung. Das Gesichtsfeld war und blieb frei. Die Krankengeschichte dieses Falles ist folgende.

Bischof, Hedwig, 8 Jahre.

Pat. war früher nie wesentlich krank. Bei einem schweren Gewitter am 24. V. 1907 abends schlug der Blitz in das elterliche Haus ein. Die Mutter wurde getötet, Pat. war etwa $^1/_2$ Stunde bewusstlos. Kurz nach-

her stellten sich Schmerzen und Entzündungserscheinungen des rechten Auges ein.

29. V. 1907. Aufnahme in die Klinik.

Gesund aussehendes Kind. Oberflächliche, mit Schorfen bedeckte Brandwunden an der rechten Schulter und dem rechten Arm, die angeblich von dem Blitzschlag herrühren.

Keine Lähmungserscheinungen.

Ophthalm.: R. Auge: Conjunctiva bulbi im temporalen Abschnitt ziemlich stark gerötet und pericorneal injiziert. Pupille längsoval, partielle Iridoplegie im unteren äusseren Quadranten. Papille normal, Venen jedoch stark gefüllt und geschlängelt, Fundus sonst o. B. L. Auge normal, Visus R. $^6/_{60}$, L. $^6/_{24}$. Bds. Nystagmus horizontalis.

Nervenbefund: o. B.

2. VI. 1907. Neuritis optica, Grenzen, besonders temporal, verwaschen, Venen stark gefüllt und geschlängelt. Visus Finger 3 m. Gesichtsfeld frei.

15. VI. 1907. R. Grenzen wieder deutlicher, Visus $^6/_{36}$. Die Brandwunden sind vernarbt.

29. VI. 1907. R. Papillengrenzen nasal noch verwaschen, sonst normaler Fundus. Visus $^6/_{18}$.

15. VII. 1907. R. normaler Befund. Visus $^6/_{12}$. R. Pupille noch längsoval, bds. Nystagmus unverändert.

Nach Bericht des Vaters vom 11. XII. 1913 ist Pat. völlig gesund, das Sehen noch immer besser geworden.

Hessberg[1]), der diesen Fall bereits veröffentlicht hat, schliesst aus dem völligen Abklingen der Neuritis optica auf eine nur geringe Läsion durch den Blitzschlag, dessen Wirkung mehr im Sinne einer Zirkulationsstörung gedeutet werden müsse.

Auch in dem Fall von Kretschmar[2]) wurde, obwohl wesentlich schwerere Störungen vorlagen, der ophthalmoskopische Befund wieder normal, dagegen blieb das Auge amaurotisch.

Um nun zu einer Bewertung der operativen Behandlung bei Stauungspapille infolge intrakranieller Erkrankung zu gelangen, müssen vom ophthalmologischen Standpunkt aus 2 Fragen beantwortet werden, nämlich einmal die nach den Aussichten, welche der operative Eingriff für die Erhaltung, bzw. Besserung der Sehkraft des Kranken bietet, und zweitens, die nach dem Schicksal derjenigen Patienten, bei denen Tumor cerebri auf Grund der Stauungspapille diagnostiziert war, die aber nicht operiert worden sind.

---

[1]) Ein weiterer Beitrag zu den Augenverletzungen durch Blitzschlag. Münch. med. Wochenschr. Nr. 10. 1909.

[2]) Ein Fall von Störung des Sehvermögens durch den elektrischen Strom. Centralblatt f. Augenheilk. 1898. S. 373.

Es soll deshalb auf Grund des vorliegenden Materials zunächst eine Besprechung der vorgenommenen operativen Eingriffe und ihrer Resultate erfolgen. Dabei werden auch diejenigen Operationen, die mehr zu diagnostischen, als zu therapeutischen Zwecken vorgenommen worden sind, mit erwähnt.

Lumbalpunktion.

In einer grossen Anzahl der Fälle, nämlich in 75%, wurde die Lumbalpunktion gemacht, und zwar in erster Linie zu diagnostischen Zwecken. In der Regel wurde dieser an und für sich harmlose Eingriff gut vertragen. Es liegen jedoch 3 Fälle vor, wo unmittelbar im Anschluss daran oder nach kürzester Zeit der Exitus erfolgt ist.

Der 1. Fall (Stellmann, Johann, 31. XII. 1907) betrifft einen 38jährigen Mann, der mit doppelseitiger Stauungspapille von 3 *D* Prominenz, aber geringen Erscheinungen seitens des Nervensystems in die medizinische Klinik aufgenommen war. Die Sehnenreflexe an den Beinen waren lebhaft, links Babinski angedeutet, rechts bestand eine deutliche Facialisparese. Der Cornealreflex war links schwächer als rechts. Mangels deutlicher Lokalsymptome wurde die Diagnose auf Tumor cerebri, und zwar des Stirn- oder Kleinhirns, gestellt. Patient verstarb im unmittelbaren Anschluss an eine Lumbalpunktion, die Sektion ergab einen apfelgrossen Tumor an der Gehirnbasis in der Gegend der Hypophyse.

2. Weng, Georg, 31 Jahre. Klinik 12. IX.—12. X. 1908.

Anamnese: Seit etwa 3 Monaten Kopfschmerzen in wechselnder Stärke, gelegentlich Erbrechen und Schwindelanfälle. Abnahme der Sehkraft zuerst rechts, dann links. Vor 3 Jahren Lues.

Status: Ophthalm. beiderseits Stauungspapille von 2,0 *D* Prominenz. Blutungen, namentlich links. Visus: R. Finger in $^3/_1$, L. $^6/_8$ m. Gesichtsfeld R. konzentrische Einengung bis auf einen nach aussen vom Fixierpunkt gelegenen Rest. L. normal. Pupillenreaktion rechts etwas träger als links. Nystagmus in den seitlichen Endstellungen. Alle Sehnenreflexe gesteigert.

5. X. 1908. Seit einigen Tagen Verschlechterung des Allgemeinbefindens, öfters Erbrechen.

Ophthalm.: Prominenz hat zugenommen, beiderseits 3—4 *D*. Visus: Gesichtsfeld unverändert.

6. X. 1908. Lumbalpunktion. Es fliessen 40 ccm heller, klarer Flüssigkeit unter starkem Druck ab. Patient fühlt sich danach bedeutend wohler, sieht angeblich auch besser. Nachts wieder starke Kopfschmerzen, die die nächstfolgenden Tage in unveränderter Stärke anhalten.

12. X. 1908. Dauernd heftige Kopfschmerzen 6^{55} früh plötzlich Exitus durch Atemlähmung.

Sektion: Kolossaler Hydrocephalus internus, Optici beiderseits abgeplattet, namentlich rechts. In der rechten Kleinhirnhälfte fällt an der unteren Fläche die erhöhte Konsistenz und das stärkere Volumen auf. Die Zeichnung der Gyri ist hier völlig verwischt. Wallnussgrosser Kleinhirntumor tuber-

kulöser Natur. Ein zweiter grosser Geschwulstherd findet sich in der Mittellinie des Kleinhirns gerade über dem 4. Ventrikel, auf der linken Seite stärker entwickelt als auf der rechten und deutlich durch vorspringende Geschwulstteile die linke Hälfte der Medulla oblongata und der Rautengrube komprimierend.

Dieser Herd erklärt den Einfluss der Lumbalpunktion, der anfangs Erleichterung brachte, später dafür umso schwerere Erscheinungen gemacht hat.

Am eklatantesten ist aber wohl der folgende Fall:

Chelkowska, Xavera, 15 Jahre.

15. XII. 1913. Anamnese: Seit 5 Monaten Sehverschlechterung rechts, mit periodischen Verdunkelungen. 8 Tage nachher erkrankte auch das linke Auge. Seit 3 Tagen sieht Patientin rechts garnichts mehr, links sieht sie etwas besser. Ebenfalls seit 5 Monaten Kopfschmerzen, besonders in den Schläfengegenden, Ohnmachts- und Schwindelanfälle.

Status: Beiderseits abgelaufene Stauungspapille, R. völlig neuritische Atrophie, L. dieselbe im Beginn, noch leichte Prominenz. Visus: R. Amaurose, L. Finger 4 m.

Gesichtsfeld R. = 0. L. Konzentrische Einengung. Pupillenreaktion R. träge, links prompt. Wassermann negativ.

Nervenbefund: Fehlen der Periost-Sehnenreflexe an den Armen, starke Herabsetzung der oberen, Aufhebung der unteren Bauchdeckenreflexe. Hypotonie der Beine.

18. XII. 1913. Lumbalpunktion. Druck 280 mm. 2—3 Leukocyten im ccmm. Nonne-Niessl negativ.

19. XII. 1913. Patientin klagt über starke Schmerzen im Kopf und im Kreuz.

20. XII. 1913. Schmerzen haben zugenommen, Patientin hat die ganze Nacht hindurch laut geschrien und gejammert. Verlegung zur psychiatrischen Klinik.

22. XII. 1913. Plötzlich morgens Exitus.

Sektion: Schädeldach sehr dünn, Diploe fast geschwunden. Dura liegt straff an. Abflachung der Gehirnoberfläche. Medulla oblongata erheblich abgeplattet und mit dem anliegenden Kleinhirnteil stark ins Foramen occipitale magnum hineingepresst. Seitenventrikel und III. Ventrikel erheblich dilatiert. Wandungen verdünnt. L. Kleinhirnhemisphäre viel voluminöser als die rechte, in ihr findet sich ein walnussgrosses Gliom mit Cyste.

Die 3 vorstehenden Fälle beweisen, dass die Lumbalpunktion keineswegs gänzlich ungefährlich ist und zumal bei Tumoren der hinteren Schädelgrube den unmittbaren Tod des Patienten zur Folge haben kann.

Hirnpunktion nach Neisser-Pollack.

Die Hirnpunktion wurde im ganzen bei 12 Patienten vorgenommen, darunter bei 2 mehrfach, und zwar in erster Linie zu diagno-

stischen Zwecken. Viermal wurde durch das Hirnpunktat die Diagnose gesichert. Der 1. Fall betrifft einen Tumor, als dessen Sitz der rechte Schläfenlappen angesprochen war. Die Punktion im rechten Schläfenpunkt ergab Sarkomzellen. Bei der daraufhin vorgenommenen Operation konnte ein Sarkom aus dem rechten Schläfenlappen entfernt werden.

Im 2. und 3. Fall wurde durch die Punktion ein Gliom, resp. Sarkom des Stirnhirns festgestellt.

Der 4. Fall ergab grosse Gliazellen aus dem linken Schläfenlappen. Klinisch bestanden Parese des rechten Mundfacialis, amnestisch-aphasische Störungen, Benommenheit. Die Wahrscheinlichkeitsdiagnose lautete Lues cerebri, zumal auf *Hg*-Kur die Facialisparese schwand, und auch psychisch Besserung eintrat. Der 5. Fall (Roschke, Encephalitis?) ist oben ausführlich mitgeteilt.

In 7 weiteren Fällen war die Punktion ergebnislos.

Was den therapeutischen Einfluss der Hirnpunktion anlangt, so ist zunächst zu bemerken, dass in 5 Fällen im Anschluss an dieselbe noch anderweitige operative Eingriffe vorgenommen wurden, so dass die Entscheidung über den Einfluss ersterer nicht möglich ist.

Eine Besserung des Allgemeinbefindens wurde in dem Fall von Encephalitis und dem von Lues cerebri nach der Hirnpunktion festgestellt. Im ersteren wurde auch eine Abnahme der Prominenz der Stauungspapille, die allerdings vor der Punktion nicht gemessen war, konstatiert, während in dem Fall von Lues der ophthalmoskopische Befund und der stark herabgesetzte Visus unverändert blieben. Ob hier für die allgemeine Besserung nicht in erster Linie die *Hg*-Kur in Frage kommt, bleibe dahingestellt. Keine Besserung zeigten zwei Fälle, bei denen die Hirnpunktion gemacht war; davon erwies sich einer bei der Sektion als Tumor der Basis, der andere als Hydrocephalus internus.

Danach war also die Hirnpunktion in diagnostischer Hinsicht erfolgreich 5 mal, erfolglos 7 mal. Dass auch dieser Eingriff unter Umständen zu schweren Schädigungen führen kann, beweist folgende Krankheitsgeschichte:

Tresser.

5. XII. 1913. Anamnese: Vor einem Jahr Beginn der Erkrankung mit Schwindelgefühl, viel Kopfschmerzen, meist auf der linken Seite vom Hinterkopf zur Stirn hinziehend, gelegentlich jedoch auch rechts, manchmal Erbrechen, Benommenheit. Keine Sehstörungen.

Status: Ophthalm.: Beiderseits frische Stauungspapille. R. 5,0, L. 3—4 *D*. L. Hämorrhagien dicht an der Papille nach oben und unten. Visus:

R. $^6/_6$, L. $^6/_6$. Gesichtsfeld: Beiderseits Vergrösserung des blinden Flecks. Farben ohne Besonderheiten.

15. I. 1914. Patientin ist jetzt in der Privatklinik von Herrn Geh. Rat Uhthoff. Seit kurzem bestehen periodische Verdunklungen. Stauungspapille beiderseits ein wenig geringer. Visus beiderseits $^6/_6$.

Gesichtsfeld: Beiderseits Vergrösserung des blinden Flecks, Erweiterung der Farbengrenzen nach aussen, besonders für Grün.

22. I. 1914. Obscurationen sind etwas häufiger.

Ophthalm.: Stauungspapille R. 2—3, L. 3 *D*. Visus: R. $^6/_{(8)}$, L. $^6/_{(6)}$. Gesichtsfeld unverändert.

Patientin wird entlassen mit der Weisung, sofort wiederzukommen, wenn das Sehen schlechter wird.

3. III. 1914. Sehverschlechterung seit kurzem bemerkt.

Ophthalm.: Stauungspapille R. 2—3, L. 3 *D*. Visus: R. $^6/_{(8)}$, L. $^6/_{(6)}$. Gesichtsfeld: Beiderseits Vergrösserung des blinden Flecks. Beginnende konzentrische Einengung für Weiss und für Farben mit Ausnahme von Grün. Linke Kopfseite in toto druckempfindlich, spurweise Facialisschwäche links.

5. III. 1914. Lumbalpunktion (Nervenklinik): Klarer Liquor. Spur Opaleszenz. Wassermann im Liquor negativ.

6. III. 1914. Nachts stärkere Kopfschmerzen, mehrfach Erbrechen. Kopfschmerzen halten den Tag über an, Klopfempfindlichkeit der linken Kopfhälfte heute stärker.

7. III. 1914. Nachts mehrfach Erbrechen, anhaltender Kopfschmerz. Mittag 12 Uhr: Hirnpunktion. Linker vorderer und hinterer Stirnpunkt. Aus dem hinteren Stirnpunkt zunächst mässige Blutung, die auf Kompression steht.

Mikroskopisch: Der Hirncylinder enthält Tumorzellen (Sarkom). Nach der Punktion tiefe Benommenheit mit unregelmässiger Atmung und Cyanose des Gesichts. Puls vor der Punktion 70, nachher 60.

1 Uhr: Puls 58. Benommenheit hält an.

1^{30} Uhr: Puls 52. Benommenheit. Babinski beiderseits +.

2 Uhr: Puls 50. Benommenheit. Verlegung zur chirurgischen Klinik.

3 Uhr: Operation (Prof. Coenen).

Patientin ist völlig bewusstlos.

Grosse Trepanation über dem linken Scheitel- und Stirnhirn. Nach Aufklappen wird eine Zweimarkstück grosse Geschwulst sichtbar, die in der Gegend der hinteren Stirnwindung durch die Dura hindurchgewachsen ist und den Knochen arrodiert hat. Enucleation eines hühnerei-, eines taubenei- und eines walnussgrossen Geschwulststückes. Unter der Dura findet sich ein deutliches Hämatom (histologisch Sarkom).

Obwohl Patientin comatös zur Operation kam, hat sie sich doch völlig erholt. Dies ist ein Zeichen dafür, dass das Coma durch den Hirndruck infolge des durch die Hirnpunktion entstandenen Hämatoms bedingt war.

Es geht also daraus hervor, dass die Hirnpunktion, wenn sie auch technisch einfach ist und in der Regel gut vertragen wird, gelegentlich doch zu schweren Hirndrucksteigerungen führen kann, die

den Patienten unter Umständen das Leben kosten können. Man wird daher gut tun, sich bei jeder Hirnpunktion darauf gefasst zu machen, dass man eventuell sofort eine entlastende Operation anschliessen muss.

Balkenstich.

Der Anton-Bramannsche Balkenstich wurde bei 2 Patienten ausgeführt.

Der erste Fall betrifft ein 5jähriges Kind mit ausgesprochener Stauungspapille auf dem rechten, etwas schwächerer auf dem linken Auge. Daneben bestand rechtsseitige komplette Abducensparese und Schwäche des rechten Mundfacialis. Innerhalb der 2 Monate dauernden Beobachtung trat eine wesentliche Änderung im Befund nicht ein. Nach dem mit der Bramannschen Kanüle vorgenommenen Balkenstich machte sich jedoch ein schneller Rückgang der Stauungspapille und der Abducenslähmung innerhalb von 12 Tagen bemerkbar, so dass bei der Entlassung 3 Wochen nach dem Eingriff die Papillengrenzen beiderseits nur noch verwischt erschienen, während die Abducensparese fast ganz geschwunden war.

Eine andere Patientin (Grainger), bei der 1 Jahr später ein Endotheliom aus dem Hinterhorn des rechten Seitenventrikels in der hiesigen chirurgischen Universitätsklinik entfernt werden konnte, hatte die Operation, die in Leipzig ausgeführt worden ist, gleichfalls gut überstanden, doch trat eine Besserung der Sehkraft nachher nicht ein, auch konnte der Balkenstich die progressive Verschlechterung des Leidens nicht wesentlich aufhalten.

Palliativ-Trepanation.

Die Entlastungstrepanation wurde in 29 Fällen ausgeführt, und zwar war klinisch 27mal die Diagnose Tumor cerebri gestellt worden, 2mal war akuter Hydrocephalus internus angenommen worden.

Von diesen 29 Patienten starben während ihres Aufenthaltes in der Klinik 16 = 55%, und zwar 7 an der Operation und ihren unmittelbaren Folgen, 9 im weiteren Verlauf der klinischen Behandlung. 13mal liegt Sektionsbefund vor. Lokalisiert waren die Tumoren im Stirnlappen 2mal, Stirn- und Scheitellappen einmal, Scheitellappen mit grosser Blutung in den Pons einmal, Schläfen- und Hinterhauptslappen einmal, Balken- und rechte Grosshirnhemisphäre einmal, Thalamus opticus einmal, III. Ventrikel einmal, Kleinhirn 3mal.

13 Patienten haben die Operation überlebt, davon sind 10 innerhalb eines Zeitraumes von $^1/_4$ bis $3^1/_2$ Jahren nicht gestorben. Einer starb $1^1/_2$ Jahr nach der Operation. (Dieser Fall [Klose, Hydrocephalus] ist bereits oben ausführlich besprochen.) Von 2 Patienten ist das weitere Schicksal unbekannt.

Der Einfluss, den die Druckentlastung auf den ophthalmoskopischen Befund und das Sehvermögen ausübte, ergibt sich aus folgender Übersicht über 11 Operierte:

1. **Banaschinski**, Leo, 18 Jahre. Tumor cerebri.

29. III. 1913. Bds. 2.0 *D*, Visus: R. Finger $^1/_2$ m, L. $^4/_{50}$.
30. IV. und 6. V. 1913. Operiert.
31. V. 1913. Beiderseits Atrophie. Visus: R. Finger $^1/_2$ m, L. $^4/_{60}$.
III. 1914. Visus schlechter, kann nicht arbeiten (Bericht).

2. **Ehnert**, Elisabeth, 15 Jahre. Tumor cerebri.

29. X. 1910. Bds. 4,0 *D*. Visus: Bds. $^6/_8$.
11. XI. und 23. XI. 1912. Operiert.
12. XII. 1912. R. 1,5, L. 2,0 *D*. Visus: R. $^6/_8$, L. $^6/_{12}$.
10. XII. 1913. R. normal, l. feine Unschärfe. Visus: Bds. $^6/_8$.

3. **Eichner**, Anna, 23 Jahre. Tumor cerebri.

22. VIII. 1913. R. 4,0, L. 3,0 *D*. Visus: R. $^6/_8$, L. $^6/_{12}$.
IX. 1913. Operiert.
15. X. 1913. R. 2,5, L. 1,5 *D*. Visus: $^5/_{12}$, L. $^6/_{24}$.
28. I. 1914. R. 1,0, L. 0,5 *D*. Grenzen scharf. Visus: R. $^6/_8$, L. $^6/_{24}$.

4. **Ermler**, Anna, 35 Jahre. Tumor cerebri.

23. IX. 1913. Bds. 5—6 *D*. Visus: R. $^6/_{60}$, L. Finger 3 m.
X. 1913. Operiert.
III. 1914 bds. Atrophie, Visus schlecht.

5. **Fuhrmann**, Heinrich, 35 Jahre. Tumor cerebelli.

6. IX. 1911. 6—7 *D*, L. 5—6 *D*. Visus: R. $^6/_{36}$, L. $^6/_{18}$.
9. IX. und 12. IX. 1911. Operiert.
10. X. 1911. Prominenz geringer. Visus unverändert.
X. 1913. Bds. Atrophie. Visus: R. $^6/_{24}$, L. $^6/_{18}$.

6. **Klose**, Karl, 18 Jahre. Klinische Diagnose: Tumor cerebelli, anatomische Diagnose: Hydrocephalus.

11. XI. 1911. Bds. 5,5 *D*. Visus: R $^6/_{18}$, L. $^6/_{24}$.
XI. 1911. Operiert.
XII. 1911. Bds. Stauungspapille im Rückgang, keine Atrophie, Visus: R. $^6/_8$, L. $^6/_6$.
10. VII. 1912. R. leichte Verschleierung, L. normal. Visus: R. $^6/_8$, L. $^6/_6$.

7. **Kühnel**, Anna, 28 Jahre. Tumor cerebri.

15. XII. 1913. R. 5,0, l. 6,0 *D*. Visus: R. Lichtschein, L. Amaurose.
18. und 28. XII. 1913. Operiert.
12. I. 1914. R. 3,0, l. 3,5 *D*. Atrophische Verfärbung. Visus: Unverändert.
10. III. 1914. Bds. Atrophie. Visus unverändert.

8. **Minkus**, Karl, 21 Jahre. Tumor cerebelli.

11. II. 1911. Bds. 2,0 *D*. Visus nicht geprüft.

14. II. 1911. Operiert.
25. II. 1911. Bds. 1.5 *D*. Visus besser.
XI. 1912. Geheilt, sieht gut (Bericht).

9. Oschinski, Erika, 8 Jahre. Hydrocephalus.

13. X. 10. Bds. beginnende Stauungspapille 1,0 *D*. Visus: Bds. Handbewegungen. Excentrisch nach aussen.
15. X. 1910. Operiert.
3. XI. 1910. Bds. völlig normal. Visus bds. $^5/_5$.
9. XII. 1913. Völlig gesund, sieht gut (Bericht).

10. Schiller, Hans, $1^1/_2$ Jahr. Hydrocephalus.
17. II. 1912. Bds. 2,0 *D*. Visus: Amaurose.
22. II. und 7. III. 1912. Operiert.
26. IV. 1912. Keine Prominenz.
23. X. 1913. Bds. Abblassung. Sieht gut.

11. Schottkiewicz, Ceslaus, 22 Jahre. Tumor cerebri.
5. VIII. 1913. Bds. 3,5 *D*. Visus: R. Amaurose, L. Handbewegungen.
12. und 22. VIII. 1913. Operiert.
27. IX. 1913. Bds. Atrophie, bds. Amaurose.

Nach dieser Übersicht ist also der ophthalmoskopische Befund 4mal normal oder fast normal geworden. 7mal trat Atrophie ein. Die Rückbildung der ophthalmoskopischen Veränderungen bis zur Norm erfolgte einmal innerhalb von 3 Wochen nach der Operation, in einem andern Fall betrug der Unterschied in der Prominenz 10 Tage nach der Operation 1,5 *D*.

Eine Besserung der Sehschärfe war in 6 Fällen zu konstatieren, 3mal blieb sie trotz der Entlastung unverändert, davon kamen allerdings 2 Patienten mit hochgradiger Sehstörung zur Operation. Am besten waren die Aussichten für die Besserung des Sehvermögens, wenn die Patienten mit einem Visus möglichst noch über $^1/_2$ operiert wurden.

Nur einmal wurde eine Verschlechterung der Sehkraft trotz der Operation gefunden. Es handelte sich um einen offenbar langsam gewachsenen Tumor des linken Stirnhirns, der auf Grund einer Hirnpunktion als Gliom angesprochen wurde und zu einer Stauungspapille von 3,5 *D* geführt hatte bei einem Visus rechts 0, links Handbewegungen exzentrisch. Trotz der entlastenden Operation trat die Amaurose auch auf dem linken Auge ein.

Die günstigste Prognose quoad visum bieten die Fälle von Hydrocephalus, zumal wenn die Drucksteigerung sehr akut auftritt. Zwei von ihnen seien hier erwähnt:

1. Oschinski, Erika, 8 Jahre.

13. III. 1910. Schon längere Zeit periodische Verdunklungen, seit 5 Tagen Kopfschmerzen, seit 2 Tagen Erbrechen. Patientin ist bis gestern noch zur Schule gegangen.

Status: Rechts beginnende Stauungspapille. Links Neuritis optica.

Visus: Beiderseits Handbewegungen exzentrisch nach aussen in $^1/_2$ m, Gesichtsfeld beiderseits exzentrischer Rest nach aussen. Blickbeschränkung nach rechts und links.

15. X. 1910. Palliativtrepanation in der rechten Schläfengegend. Sehr starker Hirndruck.

3. XI. 1910. Ophthalm.: Normal. Visus: Bds. $^5/_5$. Gesichtsfeld frei, Augenbewegungen frei. — Seitdem völlig gesund.

2. Schiller, Hans, $1^1/_2$ Jahr.

Anamnese: Seit 3 Tagen schwindlig, läuft an.

Status: 17. II. 1912. Ophthalm.: Bds. Stauungspapille. Visus: Bds. Amaurose. Pupillarreaktion negativ.

22. II. 1912. Palliativtrepanation am Hinterkopf. 1. Sitzung.

7. III. 1912. 2. Sitzung.

26. IV. 1912. Stauungspapille geht zurück, Pupillen reagieren träge.

23. X. 1913. Bds. blasse Papillen ohne Prominenz. Kind sieht gut. Pupillenreaktion positiv. Sehr munter.

Exstirpation des Tumors.

In 14 Fällen gelang es, den Tumor direkt anzugreifen und ihn ganz oder zum grössten Teil zu entfernen.

Von den 14 Patienten sind 5 = 36% während ihres Aufenthaltes in der Klinik gestorben, und zwar im unmittelbaren Anschluss an die Operation, und 3 im weiteren Verlauf der klinischen Behandlung.

In bezug auf den Sitz des Tumors verhielt sich die Mortalität folgendermassen:

Sitz des Tumors	Überlebend	Gestorben
Stirnlappen	1	—
Zentralwindung	4	—
Schläfenlappen	2	—
Hinterhauptslappen	—	1
Basis	1	—
Kleinhirnbrückenwinkel	1	3
Kleinhirn	—	1

Danach gaben die Tumoren der hinteren Schädelgrube die ungünstigste Prognose quoad vitam.

9 Patienten sind aus der klinischen Behandlung entlassen worden, davon sind 7 innerhalb eines Zeitraumes von $1^1/_2$ bis 6 Jahren nicht

gestorben, einer starb nach $^1/_2$ Jahr an einem Rezidiv, von einem andern fehlen Nachrichten.

Bei den 9 Überlebenden verhielten sich ophthalmoskopischer Befund und Visus wie folgt:

1. Radetzka, Michaelika, 40 Jahre. Tumor linker Stirnlappen.
20. X.1908. Bds. 2,0 *D*. Visus: Bds. $^6/_8$.
22. und 28. X. 1908. Operiert.
X. 1912. Wohlbefinden, sieht gut.

2. Demoulays, Eugen, 51 Jahre. Tumor rechte Zentralwindung.
20. X. 1912. Bds. beginnende Stauungspapille. Visus bds. $^5/_5$.
22. und 28. X. 1912. Operiert.
III. 1914. Wohlbefinden, sieht gut.

3. Steinberg, Alfred, 31 Jahre. Tumor rechts Zentralwindung.
1. VI. 1908. R. 2,0 *D*, L. o. B. Visus: bds. $^5/_5$.
4. VI. 1908. Operiert.
24. VII. 1908. R. Prominenz geringer, L. o. B. Visus: Bds. $^5/_5$.
18. XII. 1913. Ophthalm. bds. o. B. Visus: $^5/_5$.

4. Stephan, Johann, 31 Jahre. Tumor rechts Zentralregion.
10. VII. 1908. Bds. Stauungspapille.
13. VII. 1908. Operiert.
25. V. 1909. Ophthalm. bds. normal.
I. 1914. Weiteres unbekannt.

5. v. Schaafhausen, Theodor, 37 Jahre. Tumor links Zentralwindung.
15. XII. 1907. R. 1,0 L. 2,0 D. Visus: Bds. $^5/_5$.
19. XII. 1907. Operiert.
15. I. 1908. Bds. normal. Visus: Bds. $^5/_5$.
Im Sommer 1908 am Rezidiv gestorben, nachdem am 16. III. 1908 ein frischer neuritischer Prozess konstatiert war.

6. Harazin, Martha, 28 Jahre. Tumoren am rechten Schläfenlappen.
22. V. 1913. R. 1,0, L. 2,0 *D*. Leicht atrophische Verfärbung. Visus: R. Handbewegungen, L. $^6/_{24}$.
25. V. und 7. VI. 1913. Operiert.
24. I. 1914. Bds. neuritische Atrophie. Visus: R. $^6/_{60}$, L. $^6/_{12}$.

7. Dr. H., 47 Jahre. Tumoren am rechten Schläfenlappen.
14. VI. 1912. Bds. mässige Stauungspapille. Visus: Bds. $^6/_{24}$.
Ende Juni 1912: Operiert.
14. IX. 1912. Bds. Stauungspapille im Rückgang. Visus: R. Finger 3—4 m, L. Finger $^1/_2$ m.

8. Wapinská, Elisabeth, 30 Jahre. Tumor an der Basis (vordere Schädelgrube).
27. V. 1910. R. einfache Atrophie, L. Stauungspapille 2—3 *D*. Visus: R. Amaurose, l. Finger 3 m.

1. VI. 1910. Operiert.

30. V. 1911. R. idem, L. atrophische Verfärbung, Rückgang. Visus: R. Amaurose, L. Finger 3 m.

9. Müller, Luise, 42 Jahre. Tumor des r. Kleinhirnbrückenwinkels.

23. VI. 1911. Bds. Stauungspapille. Visus bds. $^6/_6$.

24. VI. und 12. VII. operiert.

24. II. 1911. Ophthalm. normal, Visus $^6/_6$.

Weiteres unbekannt.

Ein Rückgang der Stauungserscheinungen wurde also durch die Operation stets erreicht, davon einmal innerhalb eines Monats nach der Exstirpation des Tumors. 4 mal wurde der ophthalmoskopische Befund normal oder doch fast normal. 1 mal trat neuritische Atrophie ein bei einer Patientin, die allerdings schon mit leicht atrophisch verfärbter Papille zur Operation kam. Die 5 Patienten, die mit vollem Visus operiert wurden, behielten alle volle Sehkraft, bei 3 Patienten, bei denen der Visus herabgesetzt war, blieb er 2 mal stationär, 1 mal besserte er sich jedoch etwas, obwohl sogar die Papillen schon atrophisch waren, im Laufe eines halben Jahres.

In einem Fall dagegen verschlechterte er sich trotz der Entfernung des Tumors.

H., Dr. med. (Privatpraxis Geh. Rat Uhthoff).

14. IX. 1912. Anamnese: 1893 Schädeltrauma durch Sturz mit dem Pferde. Sommer 1911 Reizbarkeit, Schlafsucht. Winter 1911/12 Kopfschmerzen, Erbrechen. Februar 1912 Verschleierungen, besonders vor dem rechten Auge. Typische heftige Migräneanfälle. Seit 2 Tagen blutiges Erbrechen.

Status: Bds. Papillen geschwollen, Gefässe geschlängelt. kleine Hämorrhagien. Visus mit — 1,0 R. $^5/_{(15)}$, L. $^5/_9$.

14. VI. 1912. Zunahme der cerebralen Erscheinungen.

Ophthalm.: Stauungspapille etwas geringer, gelblichweisse Herde der Retina. Visus — 1,0 bds. $^6/_{24}$.

Trepanation angeraten.

9. VII. 1912 von Prof. v. Eiselsberg ist in 2 Sitzungen ein Endothelioma der Dura mater über der rechten Schläfengegend entfernt worden. 5 Tage nachher Verschlechterung des Sehens.

Ophthalm.: Bds. tritt der temporale Papillenrand schon scharf hervor, aber sonst noch Schwellung.

19. VIII. 1912. Allgemeinzustand besser, nur Verdunklung des Gesichtsfeldes.

Ophthalm.: Keine Stauungspapille mehr.

Gesichtsfeld: Konzentrische Einengung, Farben sehr schlecht.

14. IX. 1912. Ophthalm.: Stauungspapille abgelaufen.

Visus: R. Finger 3—4 m, L. Finger $^1/_2$ m. Gesichtsfeld bds. exzentrischer Rest, L. ohne Farben.

Der Misserfolg in diesem Fall muss zweifellos darauf zurückgeführt werden, dass der Kranke zu spät operiert wurde.

Fasst man die Resultate sämtlicher Operationen zusammen, so ergibt sich:

Palliativtrepanation:	operiert 29,	davon gestorben	16,	=	55 %
Exstirpation:	„ 14,	„ „	5,	=	36 %
Im ganzen:	„ 43,	„ „	21,	=	49 %.

Ein Vergleich der Resultate nach Palliativtrepanationen und nach Exstirpationen lässt es auffallend erscheinen, dass die ersteren, obwohl sie zweifellos den weniger schweren Eingriff bedeuten, doch die höhere Mortalität haben.

Dabei muss zunächst berücksichtigt werden, dass bei der entlastenden Operation der Tumor selbst nicht angegriffen wird, dass er vielmehr weiter wachsen und seine schädigenden Wirkungen weiter ausüben kann. Das trifft speziell zu für diejenigen Tumoren, die sehr gross sind, oder sehr diffus ins Gewebe hineingehen, wie in einem Fall, wo der Patient trotz entlastender Operation an einem grossen Tumor, der fast die ganze Grosshirnhemisphäre durchsetzt hatte, 2 Monate später zugrunde ging. Drei andere Patienten, welche 2, 3 und 8 Monate nach der Operation starben, sind offenbar auch ihrem Tumor erlegen. Ein Kranker kam in desolatem Zustand zur Operation, er hatte eine schwere Lungentuberkulose, die 6 Wochen nach der Operation zum Exitus führte. Diesen Fällen, deren tödlicher Ausgang sich immerhin erklären lässt, stehen nun allerdings neun andere gegenüber, die an unmittelbaren Folgen der Operation starben, nämlich einer an Atemlähmung, einer infolge eines Kleinhirnprolapses, während der Operation (beide wurden einzeitig operiert), vier $^1/_2$ bis 1 Stunde nachher, einer innerhalb 30 Stunden nach der Operation, ohne das Bewusstsein wieder erlangt zu haben. Von letzteren sieben war einer inoperabel (Tumor des Thalamus opticus). Zwei Patienten starben an eitriger Meningitis.

Letztere muss nach den Zusammenstellungen aus der Literatur[1]) immer noch in ungef. 6 % der Fälle als Todesursache angesprochen werden, wenn auch die Statistik der einzelnen Autoren darüber zum Teil sehr verschieden ist.

Die zweite Frage, welche für die Indikationsstellung der opera-

---

[1]) v. Eiselsberg, Chirurgische Behandlung der Hirn- und Rückenmarkstumoren. O. Hildebrand, Beitrag zur Chirurgie der hinteren Schädelgrube. Arch. f. klin. Chir. Bd. CX. 1913.

tiven Behandlung von Bedeutung ist, ist die nach dem Schicksal derjenigen Nichtoperierten, bei denen ein Hirntumor diagnostiziert war. Hierzu dienten die Ergebnisse von Nachuntersuchungen und die Berichte von den Patienten, bzw. deren Angehörigen als Unterlagen. Dabei hat sich folgendes ergeben:

Von 32 derartigen Patienten sind 10 noch während ihres Aufenthaltes in einer der Universitätskliniken gestorben. Der Tod erfolgte 6 mal unter cerebralen Symptomen, 1 mal war allgemeine Kachexie, 1 mal Herzschwäche, 1 mal Pneumonie die Todesursache. Ein Patient endete durch Suicid. Es bleiben somit 22 Kranke, welche aus der Behandlung entlassen sind. Über sie ist folgendes bekannt geworden:

1. Groosdz, Alois, 4. VII. 1912.

Bds. Stauungspapille. Visus Amaurose.
Kleinhirnbrückenwinkeltumor.
18. VIII. 1913. Exitus nach dauernder Verschlechterung. (Bericht des Vaters.)

2. Philipp, Agnes.

17. IX. 1907. R. Neuritische Atrophie, L. Stauungspapille. Visus Amaurose.
Tumor cerebelli.
22. VIII. 1908. Exitus an Gehirnschlag. (Bericht des Mannes.)

3. Kosch, Martha, 13. X. 1910.

Bds. Stauungspapille. Visus $^6/_6$, Tumor des rechten Stirnhirns.
Herbst 1911 Exitus nach dauernder Verschlechterung.

4. Roesler, Gustav.

10. X. 1909. Bds. Stauungspapille. Visus bds. $^6/_8$. Tumor cerebri (Solitärtuberkel).
2. VII. 1911. Exitus nach 14tägiger fieberhafter Erkrankung. (Bericht des Vaters.)

5. Pyka, Franziska.

20. IV. 1911. Bds. neuritische Atrophie. Visus Amaurose.
Tumor cerebri.
22. VI. 1913, Exitus an Schlaganfall. (Bericht des Mannes.)

6. Kretschmer, Karl.

2. V. 1910. Bds. neuritische Atrophie. Visus bds. Finger 2 m.
Tumor cerebri.
30. V. 1912. Exitus an Schlaganfall, nachdem er 1 Jahr gelähmt gelegen hatte. (Bericht der Frau.)

7. Strecker, Karl.

13. XI. 1905. Bds. Stauungspapille. Visus bds. $^6/_{12}$.
Tumor cerebri.

22. VI. 1909. Exitus an Schlaganfall. (Bericht der Frau.)

8. Förster, Bernhard.

18. X. 1908. Bds. Stauungspapille. Visus R. $^6/_{60}$, L. Amaurose. Tumor cerebri?

Oktober 1913. Exitus, war 3 Jahre lang fast verblödet. (Bericht Dr. Stasinski.)

Danach sind von 8 Patienten 4 an Schlaganfall, einer an einer fieberhaften Erkrankung, vielleicht Meningitis tuberculosa, da klinisch Solitärtuberkel angenommen war, gestorben. Von 3 Patienten ist die Todesursache nicht bekannt.

9. Quint, Richard.

29. I. 1913. Bds. Stauungspapille. Visus $^3/_5$. Tumor cerebri. (Solitärtuberkel.)

22. XII. 1913. Status idem.

10. Strauss, Emma.

18. VI. 1912. Bds. Stauungspapille, Visus R. Handbewegungen, L. Amaurose. Tumor cerebelli.

19. XII. 1913. Bds. neuritische Atrophie. Visus unverändert.

11. Basset, Hedwig.

3. II. 1910. Bds. beginnende Stauungspapille. Visus $^5/_5$. Tumor cerebri. (Solitärtuberkel).

31. III. 1912. Bds. Stauungspapille. Visus $^5/_5$.

12. Bazak, Anton.

14. IV. 1911. Bds. neuritische Atrophie. Visus R. Finger 40 cm, L. Finger 15 cm. Tumor cerebri.

15. XII. 1913. Kränklich, Visus schlechter. (Bericht.)

13. Hollmann, Ernstine.

26. II. 1910. Stauungspapille bds. Visus R. Finger vor dem Auge, L. $^6/_6$! Tumor cerebri.

9. XII. 1913. Visus unverändert, kann etwas arbeiten. (Bericht.)

14. Stock, Hans.

19. X. 1909. Bds. Stauungspapille. Visus R. $^6/_6$, L. $^6/_8$. Tumor cerebri?

3. I. 1914. Bds. neuritische Atrophie, Visus R$^6/_{36}$, L. $^6/_{60}$.

15. Reichstein, Marie.

19. XII. 1909. Bds. Stauungspapille. R. $^5/_5$, L. $^5/_5$. Tumor cerebri.

20. XII. 1903. Visus unverändert. Kränklich. (Bericht.)

16. Baldauf, Alfred.

20. XI. 1908. Bds. Stauungspapille. Visus R. Handbewegungen, L. $^6/_{12}$. Tumor cerebelli.

11. XII. 1913. Visus unverändert, sonst gesund. (Bericht.)

17. Funke, Emilie.

15. IX. 1908. Bds. Stauungspapille. Visus R. Finger 4 m, L. Handbewegungen Tumor cerebri?

31. XII. 1913. Visus schlechter, Allgemeinbefinden schlecht. (Bericht).

18. Viktor, Adolf.

23. XI. 1907. Bds. Stauungspapille. Visus $^6/_8$. Tumor cerebri?

16. XII. 1913. Visus gut, seit 1909 frei von Kopfschmerzen (Bericht).

19. Wolf, Adolf.

28. IV. 1908. Bds. Stauungspapille. Visus $^6/_5$. Tumor der linken Zentralwindung.

12. I. 1914. Völlig gesund. (Bericht Dr. Kühnau.)

20. Scholz, Fritz.

3. VII. 1906. Bds. neuritische Atrophie. Visus R. Handbewegungen, L. Amaurose. Tumor des rechten Kleinhirnbrückenwinkels.

8. XII. 1913. Visus unverändert, sonst gesund. (Bericht.)

21. Tschirne.

18. XI. 1904. R. Stauungspapille, L. neuritische Atrophie. Visus R. Finger 2 m, L. Amaurose. Tumor cerebri.

7. XII. 1913. Visus bds. Amaurose. Körperlich sehr schwach. (Bericht.)

22. Pohlit.

29. XII. 1912. Bds. Stauungspapille 2,0 *D*. Visus bds. $^6/_6$. Tumor cerebri?

15. IV. 1913. Ophthalm. bds. normal. Visus bds. $^6/_6$.

März 1914 noch am Leben.

Nach dieser Zusammenstellung haben also von 32 Patienten mit der Diagnose Tumor cerebri 22 1 Jahr und länger nach der Entlassung gelebt. Von diesen 22 sind 8 innerhalb eines Zeitraumes von 1—5 Jahren gestorben, und zwar 3 nach 1 Jahr, 3 nach 2 Jahren und je einer nach 4 und 5 Jahren.

14 sind innerhalb von 1—9 Jahren nicht gestorben, und zwar sind noch am Leben nach 1 Jahr einer, nach $1^1/_2$ Jahren 2, nach 6 Jahren 2, nach 7 und 9 Jahren je einer.

In bezug auf den Visus dieser 22 Patienten lässt sich auf Grund obiger Daten folgendes sagen:

4 mal blieb der Visus innerhalb von 1, $1^1/_2$, 2 und 6 Jahren normal oder doch fast normal. Dabei wurde 1 mal der ophthalmoskopische Befund völlig normal (Pohlit, siehe unten).

6 mal war er herabgesetzt, wurde jedoch nicht schlechter innerhalb von $1^1/_2$, 4, 5, 6 und 7 Jahren.

3 mal verschlechterte er sich noch mehr, führte jedoch innerhalb von 3, 4 und 5 Jahren nicht zur Erblindung.

1 Patient wurde blind.

3 waren und blieben blind.

5 mal fehlen genaue Angaben über die Sehschärfe.

Demnach wurde in 14 Fällen, in denen sichere Angaben vorliegen und nicht bereits von Anfang an Amaurose bestand,

der Visus schlechter 4 mal, blieb

„ „ stationär 10 mal.

Ein besonderes Interesse beanspruchen die 4 Fälle, in denen trotz jahrelangen Bestehens der Erkrankung die Sehkraft unverändert gut war. Sie seien daher hier kurz aufgeführt.

1. Wolf, Adolf, 42 Jahre.

24. IV. 1908. Vor 3 Jahren apoplektischer Insult, mehrere Tage bewusstlos. Damals leichte Facialisparese rechts. Schon damals wurde an Tumor cerebri gedacht.

Seitdem ist die rechte Hand zeitweilig taub und zusammengekrampft, auch besteht taubes Gefühl in der Zunge, Pat. kann dann nicht sprechen. Gelegentlich auch Bewusstseinsstörungen. In den letzten 2 Jahren war das Befinden leidlich, seit 1 Monat bestehen wieder Kopfschmerzen, besonders auf der rechten Seite, und Übelkeit.

Status: R. typische frische Stauungspapille, L. beginnende Stauungspapille, im untern Abschnitt leichte Prominenz. Visus R. $^5/_4$, L. $^5/_5$. Gesichtsfeld frei. Diplopie im Sinne der Divergenzparese. Diagnose: Tumor cerebri, Zentralwindung links.

Pat. wurde nur einmal untersucht. Nach Bericht des behandelnden Arztes vom 12. I. 1914 ist Pat. jetzt völlig gesund, er geht seiner Beschäftigung nach, ist ein tüchtiger, gewandter Arbeiter. Die Sehkraft ist unverändert gut.

2. Quint, Richard, 16 Jahre.

29. I. 1913. Anamnese: Seit 3 Jahren Migräneanfälle in Zwischenräumen von 4—6 Wochen. Pat. wacht morgens mit heftigen Kopfschmerzen auf, die mehrere Stunden anhalten. Dann tritt gewöhnlich Erbrechen auf, er schläft darauf wieder einige Stunden und ist nachher völlig gesund. Vor 8 Jahren zweimal kurzer Anfall von Sprachstörung, der gleich vorüberging und nicht wiederkehrte.

Mutter des Vaters + an Tuberculosis pulmonum, Mutter, Schwester der Mutter und Grossmutter leiden ebenfalls an Migräne.

Status: Bds. typische Stauungspapille von 3,0 *D* Prominenz. Visus R. $^5/_5$, L. $^5/_5$. Gesichtsfeld: Bds. vergrösserter blinder Fleck, sonst frei. R. Abducensparese mit Diplopie, L. leichte Facialisparese in den Mundzweigen. Etwas erhöhte Reflexe der untern Extremitäten.

Diagnose: Tumor cerebri. Solitärtuberkel?

4. II. 1913. Vor 2 Tagen wieder ein Anfall, wie oben erwähnt. Augenbefund unverändert.

22. XII. 1913. Wohlbefinden bis auf die Anfälle. Patient fühlt sich völlig gesund, möchte Offizier werden.

Ophthalm.: Beiderseits typische Stauungspapille R. 3,0, L. 2,0 *D*. Visus R. $^5/_3$, L. $^5/_8$!. Gesichtsfeld: beiderseits vergrösserter blinder Fleck, sonst frei.

Leichter Tremor manuum. Links Facialisparese im unteren Ast.

3. Basset, Hedwig.

3. II. 1910. Anamnese: Seit längerer Zeit allgemein nervöse Beschwerden, hauptsächlich seit dem Klimakterium. Vor 1 Jahr zeitweise krampfhafte Zuckungen im linken Arm. Kopfschmerzen, Gewichtsabnahme.

Status: Beiderseits beginnende Stauungspapille. Visus R. $^5/_5$, L. $^5/_5$. Gesichtsfeld frei. — Klopfempfindlichkeit in der Schläfengegend. Etwas Tremor manuum L. > R. Händedruck links schwächer. Auffallende Loquacitas.

Beiderseits Lungenspitzenkatarrh, besonders rechts. Wassermann negativ.

Diagnose: Tumor cerebri. Solitärtuberkel.

21. V. 1910. Allgemeinbefinden nicht wesentlich gestört.

Ophthalm.: R. normal, L. leichte Mattigkeit der Papille.

Visus: Beiderseits $^5/_5$. Gesichtsfeld frei. Nystagmus in den seitlichen Endstellungen.

31. III. 1912. In letzter Zeit wieder mehr Kopfschmerzen und Schwindel, sonst war das Befinden 2 Jahre lang leidlich.

Ophthalm.: Beiderseits typische Stauungspapille, Prominenz 2—3 *D* mit Netzhautblutungen. Visus: R. $^5/_5$, L. $^5/_8$. Gesichtsfeld beiderseits vergrösserter blinder Fleck.

4. Pohlit, Berta, 39 Jahre (Privatklinik Geh. Rat Küttner).

29. XII. 1912. Anamnese: Patientin hat schon in der Jugend viel an Kopfschmerzen gelitten, seit $1^1/_2$ Jahr treten dieselben sehr heftig auf. Ebenso lange bestehen periodische Verdunklungen, seit einiger Zeit Doppeltsehen.

Status: Ophthalm.: Beiderseits beginnende, aber schon typische Stauungspapille von 2,0 *D* Prominenz. Visus: R. $^6/_6$, L. $^6/_6$. Gesichtsfeld beiderseits frei. Abducensparese R. mit typischen Doppelbildern.

Nervenbefund: R. leichte Facialisparese, lebhafte Patellarreflexe.

14. I. 1913. Auf *Hg*-Kur Kopfschmerzen gebessert. Allgemeinbefinden gut. Ophthalm. Stauungspapille unverändert. Visus beiderseits $^6/_6$. Gesichtsfeld frei. Diplopie schon sehr zurückgegangen.

29. I. 1913. Stauungspapille sehr zurückgegangen, ungefähr 1,0 *D* Prominenz. Visus, Gesichtsfeld unverändert. Diplopie weniger.

19. II. 1913. Stauungspapille fast ganz geschwunden, ebenso die Abducensparese.

17. III. 1913. Allgemeinbefinden gut. Keine Kopfschmerzen.

Ophthalm. so gut wie normal, Visus $^6/_6$, Gesichtsfeld frei. Abducensparese fast geschwunden. Facialisparese geschwunden. Entlassen.

15. IV. 1913. Völlig gesund. Ophthalm.: völlig normal. Visus $^6/_6$, Gesichtsfeld frei. Nervenbefund ohne Besonderheiten.

März 1914 noch am Leben.

Die Diagnose Tumor ist im vorstehenden Fall nicht sicher, vielmehr muss auf Grund des prompten und dauernden Heilungserfolges durch die antisyphilitische Behandlung differentialdiagnostisch Lues cerebri herange-

zogen werden. Klinische Anzeichen für eine syphilitische Erkrankung bestanden nicht. Die Wassermannsche Reaktion ist nicht ausgeführt worden.

Auch in einigen andern Fällen, die noch jahrelang gelebt haben, wird die Diagnose Tumor cerebri wohl nicht richtig gewesen sein. Aber wenn das auch zugegeben werden soll, so berührt diese Tatsache die Frage nach der Operation eigentlich gar nicht, denn die Fälle sind tatsächlich als Tumoren angesprochen und wären sicher zum Teil auch operiert worden. Und doch sind unter 32 Patienten 2 ganz sicher spontan geheilt (Wolf, Pohlit), während bei 2 andern (Quint und Basset) die Kürze der Beobachtungsdauer (1 und 2 Jahre) einen sicheren Schluss noch nicht zulässt, zumal die Stauungspapille noch ungemindert fortbesteht. Man wird danach wohl nicht zu weit gehen, wenn man sagt, dass mindestens 5 % der Fälle, die als Tumor cerebri diagnostiziert werden, eine Spontanheilung ohne Operation zu erwarten haben. Das mahnt natürlich zu einiger Reserve in bezug auf die unbedingte Frühoperation, denn selbst, wenn dieselbe gut verläuft, so könnte man diesen Kranken doch den Eingriff und vor allem die Folgen der Operation, die auch bei gutem Verlauf keineswegs ganz gleichgültig für ihn sind, ersparen.

Man kann auf Grund des vorliegenden Materials die Indikation für den operativen Eingriff vom ophthalmoskopischen Standpunkt aus etwa folgendermassen formulieren:

Solange die Stauungspapille bei voller Sehkraft und freiem Gesichtsfeld besteht, ist die entlastende Operation mit Rücksicht auf die verhältnismässig hohe Mortalität und die ausnahmsweise vorkommenden Spontanheilungen nicht indiziert. Sobald aber der Visus sinkt, oder sich die ersten Gesichtsfeldveränderungen im Sinne einer konzentrischen Einengung bemerkbar machen, soll man auch nicht lange mit der Operation zögern, denn die günstigsten Aussichten auf Erhaltung eines guten Sehvermögens bietet die Operation nur dann, wenn dasselbe noch annähernd normal ist. Auch bei weiter fortgeschrittenem Verfall der Sehkraft ist die Operation das einzige Mittel, um der drohenden Erblindung vorzubeugen. Sie ist deshalb stets indiziert und kann selbst bei atrophisch werdender Papille gelegentlich einmal Besserung schaffen, wenn auch die Aussicht auf Erhaltung, resp. Besserung der noch vorhandenen Funktionstüchtigkeit immer schlechter wird, je mehr die Druckschädigung der Sehnerven fortgeschritten ist.

Zum Schluss sei noch die Frage erörtert, wie oft der Chirurg ohne ophthalmologische Indikation bei normalem ophthalmoskospischen Befund operiert, und was diesen Fällen zugrunde liegt.

In der hiesigen chirurgischen Universitätsklinik wurde unter 100 Fällen von Tumor cerebri 5 mal bei normalem Augenspiegelbefund operiert. Die Krankengeschichten dieser 5 Fälle, deren erster aus der Privatpraxis von Herrn Geh. Rat Küttner stammt, seien kurz erwähnt.

1. Heimann, 45 Jahre.

Tumor des rechten Schläfenlappens, der den rechten Seitenventrikel stark komprimiert.

18. XII. 1913. Anamnese: Patient klagt seit $^1/_4$ Jahr über Kopfschmerzen, zeigt eine gewisse Gleichgültigkeit gegen äussere Ereignisse. Keine Hirndruckerscheinungen.

Status: Augenbefund normal. Linksseitige Facialisparese, Zunge weicht nach links ab, Händedruck links schwächer als rechts. Spasmus und Klonus im linken Fussgelenk angedeutet. Herabsetzung der Sensibilität der ganzen linken Körperhälfte. Gang taumelnd, und zwar nach links.

Diagnose: Obwohl keine Stauungspapille vorhanden, wird doch ein Tumor, und zwar des rechtens Schläfenhirns, angenommen und Operation vorgeschlagen.

22. XII. 1913. Palliativtrepanation über dem rechten Schläfenhirn, Eröffnung der Dura. Kein Tumor.

16. I. 1914. Exitus.

Sektion: Kleinapfelgrosses Sarkom, das nicht abgekapselt und von zahlreichen Blutungen durchsetzt ist, im rechten Schläfenlappen. Der Tumor hat stark verdrängend auf die Umgebung gewirkt und den rechten Seitenventrikel komprimiert. Kein Hydrocephalus internus!

2. Seifert, Johanna, 14 Jahre.

20. X. 1912. Anamnese: Seit 2 Jahren Anfälle von Krämpfen, die hauptsächlich nachts und bis zu 20 mal in einer Nacht auftreten. Die Anfälle haben typischen epileptischen Charakter. Nach denselben bleibt Schwäche des linken Arms und Beins zurück.

Status: Ophthalm. R. Farbe der Papille blassrosa, Grenzen leicht verwaschen (?). — Grosses Staphylom posticum. Linke Papille normal, Gefässe stark gefüllt. Augenbewegungen frei. Linke Pupille weiter als die rechte, Reaktion beiderseits erhalten. Gesichtsfeld: Typische, linksseitige homonyme Hemianopsie ohne Maculaaussparung.

Patellarreflex beiderseits lebhaft. Links Babinski +. Beiderseits Oppenheim +. Muskelton. der unteren Extremitäten erhöht. Leichte Ataxie im linken Bein.

Diagnose: Tumor des rechten Occipitallappens.

29. X. 1912. Palliativtrepanation über dem rechten Occipitallappen. Starke Blutung. Kein Tumor.

31. X. 1912. In den ersten 24 Stunden 10 sehr starke Krampfanfälle.

7. XI. 1912. Anfälle jetzt selten (2—4 täglich) und schwächer. Allgemeinzustand verschlechtert sich.

21. XI. 1912. Patientin ist somnolent.

Hirnpunktion: Durch den Knochenlappendefekt nach 4 Richtungen hin nichts gefördert. Im Anschluss daran soporöser Zustand und vollkommene linksseitige Hemiplegie.

27. XI. 1912. Patientin hat sich erholt. Seit der Punktion frei von Anfällen. Hemiplegie besteht jedoch fort.

28. XII. 1912. Linksseitige Hemiplegie etwas gebessert.

31. XII. 1912. Wieder Krampfanfälle.

14. I. 1913. Exitus. Keine Sektion.

Dieser Fall ist dadurch bemerkenswert, dass nach der Hirnpunktion die Krampfanfälle sistierten. Vielleicht hat es sich um eine Cyste gehandelt, die bei der Punktion nach innen entleert worden ist. Das Wiederauftreten der Anfälle wäre dann durch die Wiederfüllung der Cyste zu erklären.

3. Tscherzig, Selma, 41 Jahre.

10. XI. 1912. Anamnese: Seit längerer Zeit Kopfschmerzen. Keine Hirndruckerscheinungen.

Status: Ophthalm.: Beiderseits normaler Befund. Gesichtsfeld: Linksseitige homonyme Hemianopsie. Linksseitige Parese des Facialis, der oberen und unteren Extremität.

19. XI. 1912. Palliativtrepanation. — Kein Tumor.

21. XI. 1912. Exitus.

Sektion: Diffuses Gliom des Balkens, das in beide Grosshirnhemisphären hineinreicht.

Kein Hydrocephalus internus.

4. Bartsch, Berta.

Gliosarkom der Zentralregion.

5. Emmerling.

Tumor der Zentralregion, 2. Sitzung verweigert.

Hildebrand[1]) hatte unter 51 operierten Tumoren der hinteren Schädelgrube, bei denen allerdings der ophthalmoskopische Befund in der Krankengeschichte nicht immer erwähnt ist, einen Fall mit normalem Fundus: Die Sektion ergab eine gliomatöse Hypertrophie des Pons, die den Boden des IV. Ventrikels unregelmässig gestaltet hatte, sowie Erweiterung der Seitenventrikel. Aus der Krankengeschichte sei folgendes angeführt:

Max W., 11 Jahre.

Im Spätherbst 1911 Fall auf den Hinterkopf, danach Bewusstlosigkeit. Seit dem Unfall Kopfschmerzen, Gehör schlechter und Herabsetzung der Sehkraft links. Unsicherer Gang, Schwindelgefühl.

13. IX. 1912. Augenbefund: Keine Stauungspapille. Beim Blick

[1]) Beitrag zur Chirurgie der hinteren Schädelgrube. Arch. f. klin. Chir. Bd. C. 1913.

nach rechts einige nystagmoide Schläge, nach links folgt das linke Auge nur bis zur Mittellinie, macht einige nystagmoide Zuckungen, während das rechte starken Nystagmus zeigt und fast in die Endstellung tritt Augenbewegungen sonst frei.

17. X. 1912. Keine Stauungspapille. Patient leidet sehr unter Kopfschmerzen, und deshalb wird die Operation vorgeschlagen, wenn auch in erster Linie an eine Affektion des Pons gedacht wird. Bei derselben wird kein Tumor gefunden.

25. X. 1912. 2 Stunden nach der 2. Sitzung Atemlähmung. 1 Stunde später Exitus.

v. Eiselsberg[1]) berichtet über 168 Fälle, die unter der Diagnose Hirntumor operiert worden sind. In seinen Krankengeschichten ist 104 mal der ophthalmoskopische Befund erwähnt. Derselbe war 9 mal normal. Eine Übersicht über diese 9 Fälle ergibt die Tabelle III.

Tabelle III.

Sitz des Tumors	Histologisch	Indikation zur Operation
Zentralwindung	Endotheliom mit Konkrementen der Dura mater. Tumormassen im Sinus longitudinalis.	Zunehmende Verschlechterung des seit 7 Jahren bestehenden Zustandes: Krämpfe im linken Bein, Bewusstlosigkeit, Verwirrungszustände. Röntgenbild zeigt deutlich den Tumor.
Zentralwindung[2])	Kindsfaustgr. Endotheliom.	Jacksonsche Anfälle. Seit 4 Monaten Gehen und Stehen unmöglich.
Zentralwindung	Eigrosses Gliom.	Jacksonsche Anfälle.
Zentralwindung	Haselnussgrosser Tuberkel.	Jacksonsche Anfälle.
Zentralwindung	5 kronenstückgrosses Gumma.	Jacksonsche Anfälle.
Insel und oberer Teil des Schläfenlappens	Gliom.	Epileptiforme Anfälle, zunehmende Somnolenz.
Schläfenlappen	Erweichungsherd.	Gehäufte Anfälle von Konvulsionen mit Brechreiz.
Medulla obl.	Sklerotische Herde. (Tuberkulose?)	Rechts: Facialisparese, Gaumensegel-, Trigeminus-, Glossopharyngeus-, Stimmbandlähmung. Taubheit.
Nicht gefunden (Zentralwindung?)	—	Anfälle von Hemiplegie und Parese der oberen Extremitäten.

F. Krause[3]) operierte bei normalem ophthalmoskopischen Befund 12 mal, davon 10 mal wegen Jacksonscher Anfälle. Die 12 Fälle verteilen sich folgendermassen:

I. Zentralwindung.

2 Gliome, 1 Fibrosarkom, 1 Angiom, 1 Cysticercus, bestehend aus

[1]) Chirurgische Behandlung der Hirn- und Rückenmarkstumoren.

[2]) In diesem Fall bestand konzentrische Einengung für Rot und Nystagmus.

[3]) F. Krause, Chirurgie des Gehirns und Rückenmarks. Urban & Schwarzenberg. 1908.

2 pflaumengrossen Blasen, 2 encephalitische Cysten, 1 narbige und cystische Veränderungen, 1 Hirnblutung[1]).

II. Seitenventrikel.

1 mal Ausartung desselben zu einer grossen Cyste.

III. Schläfenlappen.

1 Solitärtuberkel mit Abszedierung.

IV. Kleinhirn.

1 grosse arachnoideale Cyste an der rechten Kleinhirnhemisphäre, an deren innerer unterer Fläche gegen den Unterwurm hin flächenhafte Verwachsungen zwischen oberer Kleinhirnfläche und unterer Tentoriumseite.

Krause[2]) hat ferner 1 Fall von pflaumengrossem Solitärtuberkel der rechten Kleinhirnhemisphäre operiert, bei dem ophthalmoskopisch nur Verwaschenheit der medialen Papillengrenze bestand.

Fasst man die vorstehenden Fälle, in denen trotz raumbeengender Prozesse der ophthalmoskopische Befund normal war, zusammen, so ergeben sich im ganzen 20. — Diese verteilen sich auf die einzelnen Hirnregionen wie folgt (siehe Tabelle IV):

20 operierte Fälle mit normalem ophthalmoskopischen Befund. = 4% der Gesamtzahl.

Sitz des Tumors	Gliom	Endothel.	Sarkom	Angiom	Tuberkel	Gumma	Cyste	Erweichungsherd	Blutung	Summa
Zentralwindung	3	2	1	1	1	1	1		1	11
Schläfenlappen			1		1			1		3
Schläfenlappen und Insel	1									1
Seitenventrikel							1			1
Balken und beide Grosshirnhemisphären	1									1
Pons	1									1
Medulla					1 (multiple Herde tbk.?)					1
Kleinhirn							1			1
	6	2	2	1	3	1	3	1	1	20

Auffallend ist dabei das häufige Fehlen der Stauungspapille bei Sitz des pathologischen Prozesses in der Zentralregion. Unter

[1]) Hier bestand homonyme Hemianopsie.

[2]) F. Krause, Chirurgie des Gehirns und Rückenmarks. Urban & Schwarzenberg. 1908.

20 mit normalem Augenbefund operierten hatten 11 einen Prozess in der Zentralregion. Diese Tatsache findet zum Teil wohl ihre Erklärung darin, dass Tumoren dieser Gegend schon sehr frühzeitig charakteristische klinische Erscheinungen machen und oft die Diagnose ermöglichen, ehe es zur Steigerung des intrakraniellen Druckes und damit zur Ausbildung einer Stauungspapille kommt.

Auch die histologische Beschaffenheit, sowie die Art des Wachstums dieser Prozesse, die zur Stauungspapille geführt haben, muss berücksichtigt werden. Unter den 20 Fällen finden sich 6 Gliome, die offenbar infolge ihres diffusen Wachsens nicht immer den Charakter eigentlicher raumbeengender Prozesse haben. Die von den Hirnhäuten ausgehenden Endotheliome (2 Fälle) zeichnen sich durch sehr langsames Wachstum aus und lassen deshalb die Hirndruckerscheinungen gelegentlich vermissen, obwohl sie beträchtliche Grösse erreichen können, wie das auch in den beiden erwähnten Fällen von v. Eiselsberg tatsächlich war.

Unter den Cysten ist 1 Fall von 2 Cysticercusblasen in der Zentralregion. Nach Uhthoff[1]) tritt Stauungspapille bei Cysticercus cerebri nur in 33% der Fälle mit Augensymptomen auf, ist also an sich schon seltener wie beim Hirntumor.

Was endlich die beiden Fälle von Hirnblutung und Hirnerweichung anlangt, so wird nach Uhthoff[2]) bei ersteren Stauungspapille nur in 7%, bei letzterer in seltenen Ausnahmefällen beobachtet.

Es ergibt sich somit, dass der Chirurg doch relativ selten einen Hirntumor bei normalem ophthalmoskopischen Befund angreifen wird, dass also neben sonstigen cerebralen Symptomen die drohende Erblindung für die Indikationsstellung in erster Linie in Frage kommt.

Zum Schluss spreche ich Herrn Geheimrat Uhthoff meinen ergebensten Dank aus für die Anregung zur vorliegenden Arbeit, die Überlassung des klinischen und besonders des privaten Materials, sowie für das lebhafte Interesse, das er der Arbeit entgegengebracht hat.

---

[1]) Graefe-Saemisch, Handb. d. ges. Augenheilk. Bd. XI. S. 1405.

[2]) Ebenda, Bd. XI. 2. Aufl. S. 913 u. 969.

[Aus der Univ.-Augenklinik zu Greifswald. (Direktor: Prof. Dr. Römer.)]

Objektgrösse und Gesichtsfeld.

Von

Medizinalpraktikant Friedrich Hefftner.

Mit zwei Figuren im Text.

Die Gesichtsfeldforschung schien nach den ersten raschen Erfolgen, die sie unter der Einwirkung von Graefe, Aubert, Förster u. a. sowohl in Hinsicht auf die Erweiterung unserer theoretischen Vorstellungen als auch in ihren praktischen diagnostischen Ergebnissen gehabt hatte, auf einem toten Punkte angekommen zu sein. Erst in den letzten Jahren macht sich wieder ein stärkeres Interesse für die auf diesem Gebiete noch zu lösenden Fragen geltend, ein Interesse, das seine Entstehung zweifellos in erster Linie den zum Teil durchaus Neues bringenden Untersuchungen von Bjerrum und seinen Schülern, besonders von Rönne[1]), verdankt. Obwohl bei den alltäglichen Erkrankungsformen, wie dem Glaukom, der Optikusatrophie, der Neuritis, schon seit Jahrzehnten mit Rücksicht auf die Bewertung therapeutischer Erfolge regelmässig Gesichtsfelduntersuchungen stattgefunden hatten, so sind dennoch für das Gesichtsfeld bei diesen Krankheitsbildern noch ganz wesentlich neue und charakteristische Symptome gefunden worden, und zwar durch die neue Untersuchungsmethode Bjerrums. Bjerrum ist bei seinen Untersuchungen von der alten Methode der Perimetrierung, wie sie ihren Ausdruck in der fast allgemeinen Verbreitung des selbstregistrierenden Perimeters nach Förster findet, abgegangen und arbeitete eine Untersuchungstechnik aus, die in der Tat Resultate ergibt, welche bei der Perimetrierung nach Förster entweder garnicht feststellbar gewesen sind oder es

---

[1]) Rönne, Über das Gesichtsfeld beim Glaukomm. Klin. Monatsbl. f. Augenheilk. Jan. 1909.

Derselbe, v. Graefe's Arch. f. Ophth. Bd. LXXI. 1909 u. Klin. Monatsbl. f. Augenheilk. 1910, sowie Arch. f. Augenheilk. Bd. LXXIV. 1913.

doch erst für den wurden, welcher sich die zu beachtenden Möglichkeiten der feineren Gesichtsfeldveränderungen mit Hilfe der Bjerrum-Rönneschen Methode vergegenwärtigt hat. Der wesentlichste Unterschied besteht, wie ja als bekannt vorausgesetzt werden kann, darin, dass man bei Verwendung des üblichen Perimeters die geringeren Grade des Funktionsausfalles weniger durch Verkleinerung des Objektes — diese ist ja nur in mässigen Grenzen möglich — als durch die Berücksichtigung der leichter zutage tretenden Funktionsdefekte in dem Farbenunterscheidungsvermögen festzustellen suchte, während nach Bjerrum es ratsamer ist, zur Feststellung relativer oder kleiner Skotome nicht die Prüfung mit farbigen Objekten, sondern diejenige mit weissen, aber unter einem sehr kleinen Gesichtswinkel erscheinenden Objekten zu verwenden. Die Arbeiten der Bjerrumschen Schule haben den Beweis erbracht, dass in der Tat mit Hilfe dieser Versuchsanordnung theoretisch interessante und praktisch-diagnostisch wertvolle neue Gesichtspunkte zu gewinnen sind. Es sei nur erinnert an die Feststellung des beim Glaukom fast stets zu beobachtenden, vom blinden Fleck ausgehenden bogenförmigen Skotoms und des nasalen Sprungs, die nicht nur als diagnostisches Hilfsmittel Berücksichtigung verdienen, sondern in besonders überzeugender Weise auf die Bedeutung des Funktionsausfalles bestimmter Nervenfaserbündel hinweisen. Vor allem diese Befunde beim Glaukom waren es, welche den Untersuchungen von Bjerrum und Rönne Beachtung verschafften und es bewirkten, dass die Methode, die zu diesen Ergebnissen geführt hatte, zunächst in Skandinavien und England, neuerdings aber auch in Deutschland weitere Verbreitung fand[1]). Es liegt aber auf der Hand, dass die Anwendung dieser Technick auch für die Beurteilung der verschiedensten Optikusleiden wertvolle Aufschlüsse zu liefern verspricht.

Unter diesen Umständen erscheint der Wunsch berechtigt, zuverlässige Normalwerte für das Gesichtsfeld des gesunden Auges bei Verwendung verschiedener Objektgrössen zu besitzen. Auch an der hiesigen Augenklinik wurde es bei den Untersuchungen nach Bjerrum-Rönne als ein Mangel empfunden, dass jeder einzelne Untersucher

---

[1]) 1. C. H. Sattler, Zeitschr. f. Augenheilk. Bd. XXVII. 1912.
2. Fleischer, Klin. Monatsbl. f. Augenheilk. Juli 1912.
3. Grüter, Med. Klin. 1913. S. 1999.
4. v. Szily, Klin. Monatsbl. f. Augenheilk. Febr. 1913.
5. Löhlein, Arch. f. Augenheilk. Bd. LXXVI. 1914.
6. Seidel, v. Graefe's Arch. f. Ophth. Bd. LXXXVIII. S. 102. 1914.

auf seine Kontrollaufnahmen bei gesunden Patienten angewiesen war. Zwar ist gelegentlich in früheren Arbeiten über Perimetrie der Einfluss verschiedener Objektgrösse auf die Grenzen des normalen Gesichtsfeldes berücksichtigt worden, aber es handelt sich dabei nur um relativ wenige Untersuchungen, und zwar ausschliesslich um solche, bei denen das Perimeter zur Untersuchung verwandt wurde. Es ist ja aber bekannt, dass bei der Untersuchung am Bjerrumschen Vorhang die Objekte zum Teil unter einem sehr kleineren Gesichtswinkel erscheinen, als er am Perimeter praktisch Anwendung finden kann. Auch die in deutscher Sprache erschienenen Arbeiten von Rönne enthalten nur wenige Zahlenangaben über die Gesichtsfeldgrenzen des normalen Auges bei kleinsten Gesichtswinkeln.

Ich glaube daher, einem praktischen Bedürfnisse abzuhelfen, wenn ich die Untersuchungsergebnisse von 14 gesunden Augen mitteile, aus denen sich auf Grund der Untersuchungen am Perimeter und nach Bjerrum die durchschnittlichen Aussenwerte des normalen Gesichtsfeldes bei verschiedener Objektgrösse ergeben. Abgesehen von den nach diesen Zahlenwerten konstruierten Zeichnungen der normalen Aussengrenzen werden dabei auch grundsätzliche Feststellungen sich ergeben, deren Kenntnis bei der praktischen Verwertung der nach Bjerrums Methode erhaltenen Resultate nötig ist.

Um eine fortlaufende Reihe von Gesichtswinkeln zu haben, unter welchen die verschieden grossen Objekte erscheinen, habe ich zunächst am Försterschen Perimeter untersucht. Die hierbei benutzten weissen Objekte von 20, 10, 5 und 3 mm Seitenlänge im Quadrat erschienen auf die am Perimeter gewöhnliche Entfernung von 300 mm unter folgenden Gesichtswinkeln.

Objekt	20	mm	im Quadrat =	Gesichtswinkel	3	Grad	48	Min.	37	Sek.
„	10	mm			1	„	54	„	29	„
„	5	mm					57	„		
„	3	mm					34	„	29	„

Sodann setzte ich die Untersuchung am Bjerrumschen Vorhang fort, wobei ich ebenfalls nur weisse Objekte verwandte, die unter einem Gesichtswinkel von 6′54″, 5′10″, 3′27″ und 1′43″ erschienen. In Anlehnung an Bjerrum-Rönnes Vorschriften bin ich folgendermassen verfahren.

Das zu meinen Versuchen benutzte Rouleau war von mattschwarzer Farbe, 2 m breit und etwa 2,60 m hoch, unten bis zum Fussboden reichend. In der Mittellinie war in einer Höhe von 1,25 m der kreisrunde stumpfweisse Fixierpunkt befestigt, dessen Durchmesser

10 mm betrug. Der Vorhang war im Hörsaal der hiesigen Augenklinik so an der Wand angebracht, dass der Untersuchte seinen Rücken den nach Süden gelegenen Fenstern zukehrte, die schwarze Fläche also gutes Licht nur von vorn erhielt, während die seitlich gelegenen Fenster vollständig verdunkelt wurden. Ferner wurde Wert darauf gelegt, dass die Untersuchungen bei gleichmässer Beleuchtung vorgenommen wurden, direktes Sonnenlicht wurde durch Herablassen der Fenster-

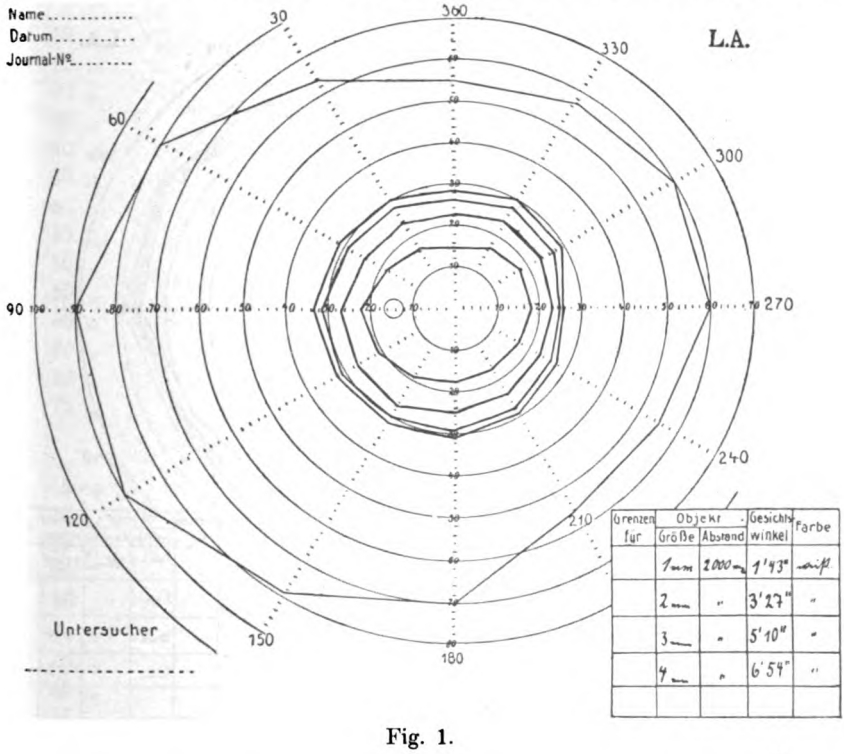

Fig. 1.

läden vermieden. Ich machte meine Versuche in den Monaten Januar und Februar in der Zeit zwischen 2 und $^1/_2$4, resp. 4 Uhr nachmittags.

Als Objekte wurden 4 kleine kreisrunde, stumpfweisse Metallscheiben von 1 bis 4 mm Durchmesser benutzt, die am Ende einer dünnen etwa 1 m langen mattschwarzen Metallstange befestigt waren. Auf dem gleichfalls mattschwarzen Grunde des Vorhanges und in dem verhältnismässig grossen Abstande vom untersuchten Auge ist diese Metallstange in der Peripherie des Gesichtsfeldes ganz oder beinahe unsichtbar, das kleine weisse Objekt ist dann das einzige, das auf der

schwarzen Fläche hervortritt. Für die von mir benutzten 4 Objekte betragen die Gesichtswinkel, unter denen sie auf eine Entfernung von 2 m erscheinen, wie folgt.

Objekt	1 mm	=	Gesichtswinkel	1 Minute	43	Sekunden.
„	2 mm	=	„	3 Minuten	27	„
„	3 mm	=	„	5 „	10	„
„	4 mm	=	„	6 „	54	„

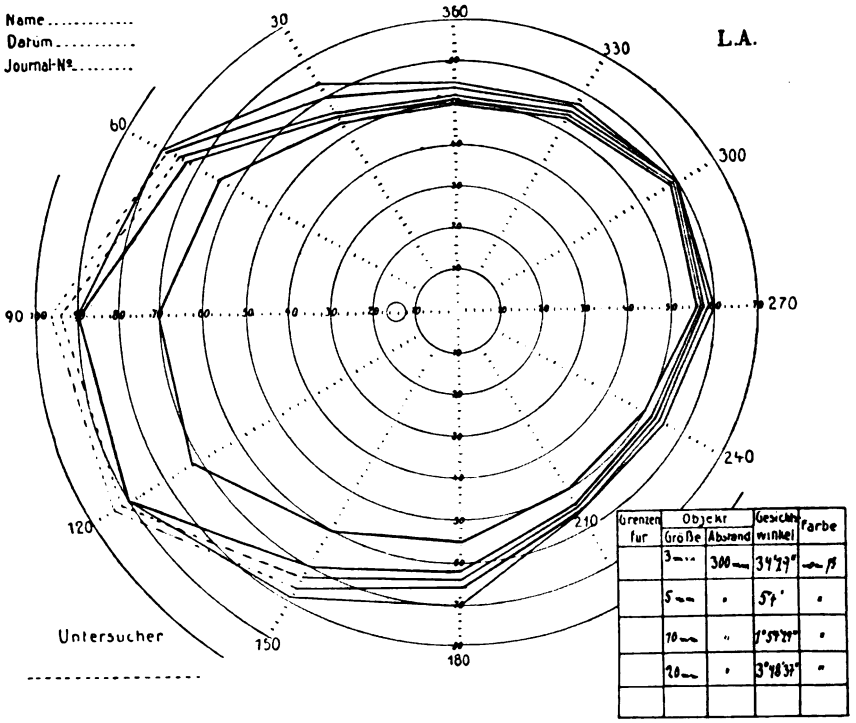

Fig. 2.

Um den vorher erwähnten stumpfweissen Fixierpunkt herum waren auf dem Vorhang in regelmässigen Abständen von je 5 cm 20 konzentrische Kreise in einer weiter unten beschriebenen Weise angedeutet. Da die Abstände der Kreise nicht nach der Peripherie hin in entsprechender Weise wachsend gewählt wurden, so konnte die Stelle des ersten Erkennens des weissen Objektes nicht unmittelbar in Perimetergraden abgelesen werden, sondern musste auf einer vorher berechneten Tabelle aufgesucht werden. Für diese kleine Umständlichkeit wurde der Vorteil eingetauscht, dass in verschiedener Entfernung, also 2 m und zum Beispiel 1 m, untersucht werden

kann. Für die Untersuchung im Abstande von 1 m ist dann eine zweite Tabelle nötig, die ich, um anderen die Mühe zu sparen, neben derjenigen für 2 m Abstand hier folgen lasse.

Umrechnungstabelle für Abstand 2 m.

Entfernung vom Fixierpunkt	Perimetergrade.	Entfernung vom Fixierpunkt	Perimetergrade.
5 cm	1° 26′	80 cm	21° 48′
10 „	2° 52′	85 „	23° 2′
15 „	4° 17′	90 „	24° 14′
20 „	5° 43′	95 „	25° 24′
25 „	7° 8′	100 „	26° 34′
30 „	8° 32′	105 „	27° 42′
35 „	9° 56′	110 „	28° 49′
40 „	11° 19′	115 „	29° 54′
45 „	12° 41′	120 „	30° 58′
50 „	14° 2′	125 „	32° —
55 „	15° 23′	130 „	33° 1′
60 „	16° 42′	135 „	34° 1′
65 „	18° —	140 „	35° —
70 „	19° 17′	145 „	35° 57′
75 „	20° 33′	150 „	36° 52′

Umrechnungstabelle für Abstand 1 m.

5 cm	2° 52′	80 cm	38° 40′
10 „	5° 43′	85 „	40° 22′
15 „	8° 32′	90 „	41° 59′
20 „	11° 20′	95 „	43° 32′
25 „	14° 2′	100 „	45° —
30 „	16° 42′	105 „	46° 23′
35 „	19° 18′	110 „	47° 43′
40 „	21° 48′	115 „	49° —
45 „	24° 14′	120 „	50° 11′
50 „	26° 34′	125 „	51° 20′
55 „	28° 49′	130 „	52° 26′
60 „	30° 58′	135 „	53° 29′
65 „	33° 1′	140 „	54° 28′
70 „	35° —	145 „	55° 24′
75 „	36° 52′	150 „	56° 19′

Ferner waren auf dem Vorhang, vom Fixierpunkt ausgehend Meridiane von 30 zu 30 Grad angedeutet, so dass ich 12 Meridiane zählte. Um die Beobachtung der kleinen Objekte durch auffällige Einteilungen nicht zu stören, wurden die konzentrischen Kreise und die Meridiane durch kleine, mit schwarzem Garn in den Vorhang eingenähte Kreuze in entsprechenden Abständen kenntlich gemacht. Die

Numerierung der Meridiane begann oben und ging dann nach aussen weiter, so dass also beim linken Auge die Zählung linksherum, beim rechten Auge rechtsherum ging.

Nach Bjerrums Vorschrift sassen meine Patienten in einer Entfernung von 2 m von der Mitte des Rouleaus. Das zu untersuchende Auge wurde in eine Höhe von 1,25 m gerade gegenüber vom weissen Fixierpunkt der schwarzen Tafel gebracht in der Weise, dass der Patient sein Kinn auf die Kinnstütze eines quer gestellten Försterschen Perimeters legte. Um eine Vergrösserung oder Verlagerung des Gesichtsfeldes nach der temporalen oder nasalen Seite zu vermeiden wurde auch grosser Wert darauf gelegt, dass der zu Untersuchende sein Gesicht während der ganzen Untersuchung genau gegenüber der Tafel hielt, seinen Kopf also weder nach rechts, noch nach links drehte. Das nicht zu untersuchende Auge wurde durch einen dünnen Verband verdeckt.

Meine Versuche nahm ich an erwachsenen intelligenten Personen vor, denn nur bei diesen lässt sich ja auch eine zuverlässige Prüfung anstellen. Ich untersuchte 14 Augen von 7 Personen mittleren Alters, die mit einer Ausnahme Medizinstudierende waren. Da diese selbst grosses Interesse an diesen Untersuchungen nahmen, so waren von ihnen recht genaue Angaben zu erwarten.

Die Sehschärfe war bei 6 Personen normal, der siebente hatte beiderseits eine Sehschärfe von 0,8. Die einzelnen Untersuchungen dauerten allerhöchstens 2 Stunden, wobei den Augen öfters Ruhe gegönnt wurde. Da es sehr viel Überwindung kostet, mit dem Auge nicht nach der Seite abzuweichen, von welcher das Objekt erwartet wird, und natürlich bei der geringsten derartigen Abweichung für die periphere Sehschärfe zu hohe Werte gefunden werden, so habe ich aus mehreren Einzelbeobachtungen das Mittel der hierbei gewonnenen Zahlen gezogen.

Die Untersuchung gestaltet sich nun folgendermassen.

Zunächst werden von dem zu untersuchenden Patienten am Försterschen Perimeter in der üblichen und allgemein bekannten Art und Weise Gesichtsfelder aufgenommen für die vorher erwähnten 4 weissen Objekte von 20, 10, 5 und 3 mm im Quadrat. Im Anschluss daran wird der Patient vor dem Bjerrumschen Vorhang in der oben beschriebenen Weise in die bestimmte Höhe und Entfernung vom Fixierpunkte gebracht. Während das Auge den weissen Punkt auf der schwarzen Tafel scharf fixiert, führe ich von der Peripherie aus zuerst das kleinste weisse Objekt, das bei dieser Ver-

suchsanordnung unter einem Gesichtswinkel von 1'43" erscheint, ganz langsam auf jedem der angedeuteten Meridiane zum Zentrum hin, bis der Patient durch ein Zeichen — Haltruf — den Moment angibt, in dem er gerade einen weissen Lichtschimmer erkennt. Hierbei wurde Wert darauf gelegt, dass der schwarze Metallstab mit dem Objekt möglichst nahe am Vorhang geführt wurde, um Störungen durch den sich bewegenden Schatten des Stabes zu vermeiden, jedoch so, dass jedes Geräusch durch Schleifen des Stabes auf dem Rouleau möglichst vermieden wurde. Die Entfernung des konzentrischen Kreises vom Fixierpunkte, auf dem oder in dessen nächster Nähe das herangeführte weisse Objekt gerade noch erkannt wurde, wurde notiert und nach der oben erwähnten Tabelle die auf diesem Meridian gefundene Aussengrenze in Graden und Minuten abgelesen. Es beträgt zum Beispiel dieser Winkel auf dem äussersten konzentrischen Kreise, der einen Radius von 100 cm hat, 26° 34', auf dem innersten Kreise mit einem Radius von 5 cm nur 1° 26', für die dazwischenliegenden Kreise habe ich entsprechende Winkel berechnet, die aus der Tabelle zu ersehen sind.

Nachdem ich nun nach mehrmaligen Einzelbeobachtungen auf allen 12 Meridianen die Werte für das kleinste Objekt von 1 mm notiert hatte, ging ich zu den nächstgrösseren Objekten, 2, 3 und 4 mm über und verfuhr genau so wie oben beschrieben. Auf diese Weise fand ich die Winkel der Aussengrenzen des Gesichtsfeldes für jeden Patienten, für jedes der 4 angewandten Objekte und für jeden der 12 Meridiane und habe diese zahlenmässigen Werte in Form von Tabellen niedergelegt. Ich lasse hier eine solche Tabelle des linken Auges eines Untersuchten folgen.

Einzeltabelle. Linkes Auge.

Meridian.	Objektgrösse.			
	1 mm	2 mm	3 mm	4 mm
1	15° 20'	24° 14'	28° 49'	29° 54'
2	16° 42'	25° 24'	29° 54'	30° 58'
3	19° 17'	26° 34'	30° 58'	32° —
4	23° 2'	27° 42'	32° —	33° 1'
5	23° 2'	27° 42'	32° —	32° —
6	21° 48'	26° 34'	30° 58'	32° —
7	19° 17'	26° 34'	29° 54'	30° 58'
8	19° 17'	25° 24'	27° 42'	28° 49'
9	18° —	24° 14'	26° 34'	27° 42'
10	18° —	24° 14'	25° 24'	26° 34'
11	16° 42'	25° 24'	26° 34'	29° 54'
12	16° 42'	25° 24'	29° 54'	30° 58'

Nachdem ich nun die mir zur Verfügung stehenden 14 Augen sowohl am Försterschen Perimeter als auch am Bjerrumschen Vorhang untersucht hatte, berechnete ich das Mittel aus den Werten der entsprechenden Meridiane bei gleichem Gesichtswinkel und fand als Durchschnittsmasse für die 12 Meridiane bei vier verschieden grossen Objekten folgende tabellarisch zusammengestellte Werte.

Durchschnittstabelle am Försterschen Perimeter.

Meridian.	Objektgrösse im Quadrat.			
	3 mm	5 mm	10 mm	20 mm
1	50°	51°	52°	54°
2	53°	55°	56°	60°
3	64°	73°	75°	78°
4	70°	90°	über 90°	über 90°
5	72°	90°	über 90°	über 90°
6	60°	70°	83°	86°
7	55°	62°	64°	66°
8	50°	54°	55°	56°
9	50°	52°	53°	54°
10	56°	57°	58°	59°
11	58°	59°	60°	60°
12	53°	54°	55°	56°

Durchschnittstabelle am Bjerrumschen Vorhang.

Meridian.	Objektgrösse im Durchmesser.			
	1 mm	2 mm	3 mm	4 mm
1	14° 53′	22° 29′	26° 37′	28° 47′
2	16° 42′	24° 36′	28° 15′	30° 5′
3	18° 48′	25° 28′	29° 21′	31° 33′
4	22° 8′	26° 38′	31° 47′	33° 18′
5	20° 54′	27° 3′	30° 52′	32° 25′
6	19° 32′	27° 6′	30° 13′	31° 46′
7	18° 5′	25° 23′	29° 30′	30° 47′
8	17° 14′	24° 12′	27° 46′	29° 1′
9	17° 20′	23° 17′	26° 13′	27° 36′
10	18° 4′	22° 56′	24° 44′	25° 44′
11	17° 30′	24° 27′	27° 36′	29° 2′
12	16° 30′	24° 17′	28° 23′	29° 57′

Die so gefundenen Durchschnittswerte für 4 Objektgrössen zeichnete ich in ein Schema ein, das gleichfalls 12 Meridiane in Abständen von je 30 hatte. Das entsprechend gezeichnete Schema mit den 4 Normalgesichtsfeldern nach Bjerrum befindet sich am Schlusse der Arbeit neben den am Försterschen Perimeter gefundenen Durchschnittsgesichtsfeldern.

Aus diesen Untersuchungen gewinnen wir also zunächst — wor-

auf es uns hauptsächlich ankam — die normalen Gesichtsfeldbilder für ein weisses Objekt, das unter vier verschieden kleinen Gesichtswinkeln gesehen wird, und können diese Normalwerte zum Vergleich bei pathologisch veränderten Gesichtsfeldern benutzen. Wir sehen ferner aus den Tabellen, dass die erhaltenen Durchschnittswerte nicht etwa aus sehr stark variierenden Werten der Einzelaugen gewonnen sind, sondern die Werte bei verschiedenen Personen meist gut übereinstimmen, so dass deutliche Abweichungen von diesen Durchschnittswerten für einen pathologischen Befund sprechen.

Abgesehen von diesem praktischen Ergebnis lassen sich aber aus den erhaltenen Werten noch ein paar Gesichtspunkte ableiten, deren Kenntnis für jeden mit Gesichtsfelduntersuchungen beschäftigten Arzt von Wert ist.

Bei Betrachtung der aufgezeichneten Gesichtsfelder fällt zunächst auf, dass die Abstände der einzelnen Felder voneinander immer geringer werden, je grösser bei gleichbleibendem Abstand das angewandte Objekt ist. Für ein Objekt, das unter einem Gesichtswinkel von 3′27″ erscheint, findet man schon ungefähr dieselben Aussengrenzen wie für ein Objekt mit einem Gesichtswinkel von 6′54″, wenn aber der Winkel, unter dem das Objekt erscheint, kleiner wird, dann werden auch die Aussengrenzen rasch enger. Meine Untersuchungen bestätigen also die schon bekannte Tatsache, dass das Wachsen des Gesichtsfeldes mit der Grösse des Objekts oder, richtiger gesagt, des Gesichtswinkels des Objekts, seine Grenzen hat und zeigen, dass diese Grenze etwa bei einem Gesichtswinkel von 5′ liegt.

Wie ferner aus dem Schema ersichtlich, werden auf der temporalen Seite die Gesichtsfeldgrenzen entsprechend dem Wachsen des Objektes bzw. seines Gesichtswinkels allmählich immer weiter hinausgeschoben. Auf der nasalen Seite dagegen wird das Gesichtsfeld zwar auch grösser, aber nicht im gleichen Masse wie auf der temporalen Seite. Über den Grund dieser Ungleichheit ist schon viel gestritten worden. Purkinje[1]) stellte die Erklärung auf, der Grund für die relative Begrenztheit des Gesichtsfeldes nach innen sei der, das infolge der Beschattung durch die Nase ein gewisser neuroparalytischer Zustand der Retina an dieser Stelle entstehe, da sie kein Licht mehr erhält, also untätig und ungereizt bleibt. Er nimmt also einen lähmungsartigen Zustand der betreffenden Retinapartien an, eine „amblyopia

---

[1]) **Purkinje**, Beobachtungen und Versuche zur Physiol. d. Sinne, cit. nach **Baas**, das Gesichtsfeld. 1896. Enke-Stuttgart.

ex anopsia". Dem gegenüber zeigte Schweigger[1]), dass bei starker Belichtung des dunkeladaptierten Auges von der Nasenseite her die Gesichtsfeldgrenze auch temporal bis zu 85° hinausgerückt werden kann, dass somit die ganze Retina lichtempfindlich sei unter Berücksichtigung der Tatsache, dass sie innen eine grössere Ausdehnung als aussen hat. Butz hat Schweiggers Befund bestätigt. Donders[2]) fand, dass die Netzhaut auf der Schläfenseite in einem um 4 mm grösseren Abstande von der Hornhaut beginnt, als auf der inneren Nasenseite, die Lichtempfindung also in der medialen Netzhautpartie 4 mm weiter nach vorn reicht als in der lateralen, was einer Differenz von etwa 30° im Gesichtsfelde entspricht. Waldeck[3]) berichtet in seiner Arbeit, dass bei seinen Versuchen die Aussengrenze des Gesichtsfeldes auf der nasalen Seite 58 bis 60° nicht überschritt.

Bei meinen Untersuchungen fand ich, dass die Gesichtsfeldgrenze auf der nasalen Seite bei Anwendung des grössten Objektes, das unter einem Gesichtswinkel von 6′54″ erscheint, bei keinem meiner Patienten über 26° 34′ hinausging, während die temporale Gesichtsfeldhälfte bis etwa 33° 30′ reichte.

Bei meinen Untersuchungen, die hauptsächlich zur Feststellung der Gesichtsfeldgrenzen des normalen Auges nach der Bjerrum-Rönneschen Methode vorgenommen wurden, prüfte ich auch den blinden Fleck. Ich fand im Gegensatz zu Bjerrum[4]) und Groenouw[5]), dass derselbe bei Anwendung verschieden grosser Objekte bei normalem Optikus an Grösse keine Veränderung erfuhr. Er hat eine Ausdehnung in horizontaler Richtung von 13° bis 17° bzw. 18°, in vertikaler Richtung erstreckt er sich nach oben und unten etwas weiter, etwa je 3° nach oben und unten von der Horizontalen.

---

[1]) Schweigger, Notiz über die mediane Gesichtsfeldgrenze. v. Graefe's Arch. f. Ophth. Bd. XXV, 1.

[2]) Donders, Die Grenzen des Gesichtsfeldes in Beziehung zu denen der Netzhaut. v. Graefe's Arch. f. Ophth. Bd. XXIII, 2.

[3]) Waldeck, Über das Abhängigkeitsverhältnis der Gesichtsfeldgrenzen von d. Objektsgrösse. Inaug. Diss. Bonn. 1902.

[4]) Bjerrum, usw. Baas loc. cit. S. 58.

[5]) Groenouw, Über die Sehschärfe der Netzhautperipherie usw. Arch. f. Augenheilk. Bd. XXVI.

[Aus der k. k. deutschen Universitäts-Augenklinik in Prag.
(Vorstand: Prof. Dr. A. Elschnig.)]

Refraktometrische Untersuchungen des Kammerwassers.

Ein Beitrag zur Biologie des Auges.

Von

Dr. A. Löwenstein und Dr. J. Kubik,
Assistenten der Klinik.

Mit 2 Kurven im Text.

Inhalt. Konstanz der Zusammensetzung des normalen Kammerwassers. — Methodisches. — Dioninwirkung. — Kalomelwirkung. — Subconjunctivale Injektionen: isosmotische Lösungen, physiologische *NaCl*-Lösung, destilliertes Wasser, Luft. — Theoretisches. — Massagewirkung. — Stauung. — Beeinflussung des Kammerwassers von der Blutbahn: intravenöse Kochsalzinjektionen, Wirkung derselben, Dextrose intravenös, destilliertes Wasser intravenös, normales und pathologisches Serum. — Blutdruck. — Regeneration des Kammerwassers. — Beziehung des Glaskörpers zum Kammerwasser. — II. Kammerwasser beim toten Tier. — Zusammenfassung.

Unsere Kenntnisse über die Zusammensetzung des normalen Inhaltes der Vorderkammer sind ziemlich lückenhafte.

Der Eiweissgehalt des Kammerwassers schwankt nach den Angaben Wesselys[1]) zwischen 0,01—0,02% in den geringsten von ihm erhaltenen Werten und 0,02—0,04% in den oberen Grenzwerten. Nähere Details besonders über die Art der beteiligten Eiweisskörper sind nicht bekannt. Wessely ging bei der Eiweissbestimmung in folgender Weise vor:

„Es wird das Kammerwasser am lebenden Tier aus dem luxierten Auge durch Einstich einer mit einer Pravaznadel armierten Glaskanüle ohne Aspiration entnommen — auch Glaskörperflüssigkeit ist in derselben Weise zu erhalten — und in ein Reagensröhrchen entleert, worauf das halbe Volumen Esbachschen Reagens zugesetzt wird. Die entsprechende Trübung,

---

[1]) Wessely, Der Flüssigkeits- und Stoffwechsel des Auges mit besonderer Berücksichtigung seiner Beziehungen zu allgemeinphysiologischen und biologischen Fragen. Asher u. Spiro, Ergebnisse der Physiologie. IV. Jahrg. 1905.

resp. der Niederschlag, wird nun mit einer Skala von verschiedensten Serumverdünnungen von bekanntem Eiweissgehalt verglichen, an denen die Esbachsche Reaktion unter Einhaltung der gleichen Flüssigkeitsmengen angestellt worden ist. Auf diese Weise gelingt es, den Eiweissgehalt der frisch entleerten Augenflüssigkeiten von einem einzelnen Auge, wenn es sich zwischen relativ niedrigen Werten bewegt, bis auf 0,01 % genau zu schätzen, und es ist daher möglich, im Tierexperiment unter den verschiedensten abnormen Verhältnissen vergleichende Eiweissbestimmungen vorzunehmen."

Wessely hat die Punktion am luxierten Kaninchenauge vorgenommen. Wir haben uns durch einen Versuch davon überzeugt, dass kurzdauernde Luxation des Bulbus keine Veränderung des Brechungsindex veranlasst.

Der Salzgehalt wurde vielfach durch chemische Analysen der Trockenbestandteile bestimmt. Diese Arbeiten ergaben einen Gesamtsalzgehalt von 0,9—1 %, der zum grössten Teil auf Kochsalz zu beziehen ist [Wessely[1])]. Ferner wurde von einer Reihe von Autoren [Hertel[2]), Peters[3])] durch die Bestimmung der elektrischen Leitfähigkeit des Kammerwassers der Salzgehalt berechnet und gleich 0,83 % Kochsalz gesetzt. Weitere Untersuchungen [H. J. Hamburger[4])] über die Gefrierpunktserniedrigung haben einen Anhaltspunkt für die Ionenkonzentration gegeben.

Doch ist die früher allgemein geltende Ansicht, dass das Kammerwasser einen höheren osmotischen Druck besitze als das Blutserum, in der letzten Zeit wieder verlassen worden, seit van der Hoeve[5]) mit verbesserten Methoden den Nachweis erbracht hat, dass der osmotische Druck des Kammerwassers bisweilen grösser, bisweilen kleiner als der des Blutserums, im allgemeinen aber diesem gleich ist. Schon die älteren Untersuchungen Wesselys, aber auch die neueren Arbeiten, die physikalisch-chemische Methoden anwenden, ergeben derart wechselnde Werte, dass die Konstatierung irgendwelcher Veränderungen des Kammerwassers bei verschiedenen pathologischen Verhältnissen

---

[1]) Loc. cit.

[2]) Hertel, Untersuchungen über die elektrische Leitfähigkeit des Auges. v. Graefe's Arch. f. Ophth. Bd. LXIX. S. 126.

[3]) Peters, Weitere Beiträge zur Pathologie der Linse. Klin. Monatsbl. f. Augenheilk. 1904. Bd. II. S. 37.

[4]) Hamburger, H. J., Osmotischer Druck und Ionenlehre in den medizinischen Wissenschaften. Wiesbaden 1902—1904. Bd. III. S. 163—165.

[5]) van der Hoeve, Osmotischer Druck und elektrische Leitfähigkeit in intraokularen Flüssigkeiten und Blutserum von Tieren. v. Graefe's Arch. f. Ophth. Bd. LXXXII. S. 58.

oder therapeutischen Massnahmen nur bei grossen Ausschlägen verwendbar ist. Uns schien es von vornherein unwahrscheinlich, dass derartige grosse Schwankungen physiologischer Weise vorkommen.

Deshalb suchten wir durch eine exakte Methode die Frage zu lösen, ob das Kammerwasser eine konstante Zusammensetzung aufweist. Die Bestimmung des Brechungsindex schien uns hierfür der geeignete Weg.

Wir fanden, dass der Brechungsindex des Kaninchenkammerwassers konstant ist, und bestimmten *refr* = 20,6—20,7 bei Verwendung von diffusem Tageslicht, resp. elektrischen Glühlicht (*refr* = Brechungsindex in Skalenteilen des Pulfrichschen Refraktometers).

Wir können noch 20,5—20,8 als normal gelten lassen, wenn wir einen Ablesungsfehler von 0,1 nach oben und unten zulassen.

Da wir keinen Grund für die Annahme haben, dass der Eiweissgehalt und Salzgehalt des Kammerwassers in entgegengesetzter Richtung schwankt, dass z. B. bei einer Eiweissvermehrung die Konstanz des Brechungsindex durch eine Verminderung des Salzgehaltes erzielt werde, so müssen wir annehmen, dass normalerweise weder der Eiweiss-, noch der Salzgehalt des Kammerwassers messbaren Schwankungen unterliegt.

Wessely[1]) fand, dass parallel der Intensität jedes am Auge gesetzten Reizes der Eiweissgehalt des Kammerwassers zunimmt. Über den Salzgehalt ist weniger bekannt. Bei subconjunctivaler Applikation hochkonzentrierter Salzlösungen in reicher Menge nimmt nach Wessely[2]) der Eiweissgehalt des Kammerwassers in sehr hohem Masse, der Salzgehalt nur um 0,1 % zu.

Da wir nun nach unseren Untersuchungen einen konstanten Wert für den Brechungsindex des Kammerwassers anzunehmen berechtigt sind, somit die konstante Zusammensetzung des Kammerwassers für erwiesen halten, und da wir in der Refraktometrie eine Methode besitzen, um selbst feinste Änderungen nachzuweisen, so haben wir es unternommen, eine Reihe von Eingriffen, die zum Teil therapeutische Verwendung finden, auf ihre Einwirkung auf den Brechungsindex des Kammerwassers hin zu studieren.

---

[1]) Wessely, C., Zur Kenntnis der Wirkung lokaler Reize und lokaler Wärmeapplikation (nach Experiment. am Auge). Arch. f. klin. Chir. Bd. LXXI. 1903.

[2]) Wessely, C., Experimentelles über subconjunctivale Injektionen. Ein Beitrag zur Kenntnis der Wirkung lokaler Reize. Vortrag auf d. Karlsbader Naturforschervers. 1902.

Die Untersuchungen wurden von einem von uns (Löwenstein) zum grossen Teil an der Universitätsaugenklinik Freiburg i. Br. (Vorst. Geh. Rat Prof. Dr. Axenfeld) begonnen und dann in Prag gemeinsam mit Dr. Kubik fortgesetzt. Die Technik erfordert eine so genaue Einhaltung aller Vorsichtsmassregeln, dass zur möglichsten Vermeidung von Versuchs- und Ablesungsfehlern unbedingt zwei Beobachter notwendig sind.

Bevor wir auf die einzelnen Untersuchungen eingehen, muss etwas über die Technik der Refraktometrie und über die nur schwer vermeidbaren Fehlerquellen, die dieser überaus feinen Methode anhaften, erwähnt werden.

Die Punktion der Vorderkammer wurde ursprünglich in einer grossen Anzahl von Fällen mit einer sehr genau gereinigten (destilliertes Wasser, Alkohol, Äther) Pravazspritze vorgenommen. Erst nach Anstellung einer grossen Reihe von Versuchen zeigte sich, dass die gewöhnliche Pravazspritze vom Äther nur ausserordentlich schwer vollkommen befreit werden kann. Da die geringsten Spuren von Äther eine ganz erhebliche Änderung des Resultates bedingten, mussten alle mit Verwendung der Pravazspritze angestellten Versuche ausgeschaltet und mit Vermeidung dieser Fehlerquelle neuerlich vorgenommen werden.

Wir haben dann alle Punktionen mit einer exakt gereinigten trocken sterilisierten Mikrospritze, die den Vorteil bequemer Reinigung bietet, ausgeführt. Vor der Punktion wurde der Spritzenstempel entfernt, das Kammerwasser steigt infolge des intraokularen Druckes rasch auf. Wir haben, um unter möglichst gleichen Bedingungen zu arbeiten, bei allen Punktionen immer nur die Spritze zur Hälfte gefüllt.

Eine leicht zu vermeidende Fehlerquelle liegt in einem zu reichen Ablassen des Kammerwassers. Es gelangt in diesen Fällen leicht zum Schluss zweites, d. h. viel eiweissreicheres Kammerwasser in die Spritze. Bei Fixation des Bulbus an einem der geraden Muskeln ohne Luxation des Augapfels und glatter Durchstossung der Hornhaut mit der Spritzennadel gelingt es leicht, diesen Fehler zu vermeiden. Die gewöhnliche Punktionsdauer, mit der Stopuhr gemessen, beträgt 3—4 Sekunden.

Wir mussten ferner sorgfältig darauf bedacht sein, bei der Entnahme des Kammerwassers Verunreinigungen durch Tränenflüssigkeit oder in den Bindehautsack gebrachte Chemikalien möglichst auszuschliessen. Dies wurde durch peinliches Abtupfen der zu punktierenden Hornhautstelle mit Filtrierpapier erreicht.

Die bei Verwendung des Pulfrichschen Instrumentes vorge-

schriebene Temperatur von 17,5° muss auf das exakteste eingehalten werden. Um Temperaturschwankungen möglichst aus dem Wege zu gehen, liessen wir die Wanne des Eintauchrefraktometers mit einem zweiten, grösseren Wassermantel umgeben, der bei höherer Lufttemperatur etwas niedriger als 17,5°, bei niedriger Lufttemperatur etwas höher temperiert wurde und auf diese Weise die geforderte Temperatur von 17,5° in der eigentlichen Refraktometerwanne hinreichend stabil hielt. So gelang es uns, auch Schwankungen von 0,1—0,2° während der Versuchsdauer zu beseitigen. Wenn das Refraktometer in einem Zimmer von ungefähr 17° ungefähr 10 Minuten in der Eintauchwanne bleibt, nimmt der Betrag für *refr* gewöhnlich um 0,8—1,0 zu. Nach 10 Minuten tritt im allgemeinen keine Änderung des Resultates mehr ein, so dass wir uns gewöhnlich mit einer Temperaturadaptierung der erwähnten Zeit begnügten. Zeigten sich jedoch während der Beobachtung noch in den letzten Minuten Änderungen des Resultates, so wurde noch länger zugewartet.

Bei strenger Einhaltung dieses Vorgehens erhielten wir beim Kaninchen Ausschläge an der Skala, die zwischen 20,6—20,75 schwankten und nur in den seltensten Fällen 20,5 betrugen, entsprechend einem Brechungsindex:

$$n_{20,5} = 1{,}335320 \text{ und } n_{20,75} = 1{,}335418.$$

Es ist schwer, die Resultate mit denen anderer Autoren zu vergleichen, da diese vielfach bei anderen Temperaturen untersucht haben. Speciale Cirincione[1]) gibt den Brechungsindex des Kammerwassers des Kaninchens bei 37° mit 1,33334 an.

Wir haben uns selbst davon überzeugt, in wie hohem Masse die Bestimmung des Brechungsindexes bei verschiedenen Temperaturen die erhaltenen Werte beeinflusst.

(Da mit n der Brechungsindex bezeichnet wird, soll im folgenden das Ablesungsresultat in Skalenteilen des Pulfrichschen Refraktometers, wie schon einmal erwähnt, als „*refr*" angeführt sein):

ein Kammerwasser, das bei 17,5° *refr* = 21,1 (n = 1,33555) zeigt,
ergibt bei 14,8° *refr* = 21,6 (n = 1,33574),
bei 20,2° *refr* = 20,6 (n = 1,33536).

Das destillierte H_2O hatte, mit unseren Instrumenten gemessen, ein *refr* von 15,0.

Wir haben zu unsern Bestimmungen zwei Refraktometer heran-

[1]) Speciale Cirincione, Sull indice di rifrazione dei mezzi oculari dell' uomo e degli animali alla temperatura normale. Palermo 1912.

gezogen und die mit beiden Instrumenten erhaltenen Resultate desselben Kammerwassers des öfteren verglichen, ohne dass wir je eine grössere Fehlerkonstante als 0,1 der Noniusablesung feststellen konnten, eine Differenz, die wir als unvermeidbaren Ablesungsfehler ansahen; somit erheben wir nur Anspruch auf eine Genauigkeit bis auf 0,2 der Skalenteilung.

Da wir bei unsern Versuchen vor allem Vergleichswerte schaffen wollten, geben wir die erhaltenen Resultate in Skalenteilen *(refr)* an; um die Umrechnung in den entsprechenden Brechungsindex zu ermöglichen, schicken wir die zugehörige Tabelle voraus.

refr 17	= *n* 1,33397	*refr* 24	= *n* 1,33667
18	1,33435	25	1,33705
19	1,33476	26	1,33743
20	1,335130	27	1,33781
20,1	1,335168	28	1,33820
20,2	1,335206	29	1,33858
20,3	1,335244	30	1,33896
20,4	1,335282	31	1,33934
20,5	1,335320	32	1,33972
20,6	1,335358	33	1,34010
20,7	1,335396	34	1,34048
20,8	1,335434	35	1,34086
20,9	1,335472	36	1,34124
21,0	1,335510	37	1,34142
21,2	1,335588	38	1,34198
21,4	1,335666	39	1,34237
21,6	1,335744	40	1,34278
21,8	1,335822	41	1,34313
22	1,335900	42	1,34350
23	1,33628	43	1,34388

Wir wollen die gesamte ältere Literatur der refraktometrischen Untersuchungen der brechenden Medien des Auges nicht weiter berücksichtigen; besonders deshalb nicht, weil sich in der Bearbeitung der Zirkulations- und Ernährungsverhältnisse des Auges von Th. Leber[1]) eine ausführliche Zusammenstellung findet.

Von den Mitteilungen der jüngsten Zeit sei die von Schiötz[2]) erwähnt, der das Kammerwasser von 14 Augen mit dem Zeissschen Refraktometer untersuchte und als Mittelwert $n = 1{,}33495$ (*refr* 19,6) bei 17,5° fand. Wir können aber die Schiötzschen Werte nicht als vollkommen sicher

[1]) Th. Leber, Die Cirkulationsernährungsverhältnisse des Auges. Graefe-Saemisch, Handb. d. ges. Augenheilk. Bd. II. 2. Abt. S. 222.

[2]) Schiötz, Optische Mitteilungen. Arch. f. Augenheilk. Bd. LXXV. S 349. 1913.

anerkennen. Schiötz hat seine Untersuchungen in der Weise ausgeführt, dass er das bei Kataraktextraktionen in den Bindehautsack abgelassene Kammerwasser zur Indexbestimmung verwendete, somit Verunreinigungen des Kammerwassers durch Bindehautsekret, Tränenflüssigkeit, eventuell zur Ausspülung des Bindehautsackes verwendete Spülflüssigkeiten und Cocainlösungen nicht mit Sicherheit vermied.

Ein Kontrollversuch wurde derart angestellt, dass nach Cocainisierung (2 %) des Kaninchenauges das Kammerwasser in den Bindehautsack abgelassen und von dort mit der Mikrospritze aufgesogen wurde. Es ergab sich ein vom normalen sehr stark abweichender Wert für *refr* (21,5).

Bajardi[1]) hat den Brechungsindex des Kammerwassers bei Iritis mit dem Abbeschen Refraktometer untersucht und eine Erhöhung um 0,003—0,005 gefunden. Derselbe Autor beschrieb auch schon die Erhöhung des Brechungsindexes des Kammerwassers nach wiederholten Paracentesen (Zunahme um 0,0085).

Tornabene[2]) hat Versuche angestellt, in denen er den Brechungsindex als Indikator für eine Reizübertragung von einem Auge zum andern zu verwenden suchte. Es gelang ihm nicht, auf diese Art eine Reizübertragung nachzuweisen. Seine Untersuchungen erscheinen jedoch wenig beweisend, da er den Brechungsindex des Kammerwassers nur bis zur dritten Dezimale anführt (z. B. $n = 1{,}335$; $n = 1{,}3350—1{,}3359$ entspricht einer Exkursionsbreite des Versuchsausschlages von *refr* = 19,7—22,2 am Pulfrichschen Refraktometer).

Bevor wir auf unsere Untersuchungen übergehen, sei noch in Kürze die Arbeit Hallauers[3]) erwähnt, der an der Leiche vergleichende refraktometrische Untersuchungen zwischen Kammerwasser, Glaskörper- und Cerebrospinalflüssigkeit vornahm. Die Schwankungen betrugen in den mittleren Werten beim Glaskörper: zwischen 1,3345—1,3355 (*refr* 18,5—21,0) daher 0,001, beim Kammerwasser 1,3350—1,3360 (*refr* 19,7—22,3), überschreiten aber diese Werte in 15 % der untersuchten Fälle. Bei der Cerebrospinalflüssigkeit bewegen sich diese Grenzwerte zwischen 1,3355—1,3365 (*refr* 21,0—23,6), die obere Grenze wird aber von 31 % der Fälle überschritten. Hallauer weist auch auf die abnorme Erhöhung des Brechungsindexes aller drei untersuchter Flüssigkeiten bei einem jugendlichen Diabetiker hin. Er

---

[1]) Bajardi, Variazione che subisce l'indice di rifrazione dell' umore acqueo in varii stati patologici dell' occhio e per sustamenti ripetuti della camera anteriore. XV. Congresso dell' assoc. ottalm. ital. Annali di ottalmol. p. 120 (cit. nach Michels Jahresber.).

[2]) Tornabene, L'indice di rifrazione dell' umore acqueo nell occhio irritato e in quello oposto. Arch. di Ottalm. IX. p. 439.

[3]) Hallauer, Über refraktometrische Beziehungen zwischen Kammerwasser, Glaskörper und Cerebrospinalflüssigkeit. Ber. über d. 39. Vers. d. ophth. Ges. Heidelberg. 1913.

führt die Vergrösserung des Index bei mehr als $^1/_3$ der Fälle auf „hyperämisch venöse Zustände“ zurück und ihre Rückwirkungsmöglichkeit auf die allgemeine Cirkulation. Die physikalisch-chemischen Änderungen des Blutes sollen bei den anämischen Prozessen zur Steigerung des Brechungsindexes Anlass geben.

Schliesslich erklärt der Autor die Steigerung der Liquorrefraktion bei Nephritis, Anämie, Arteriosklerose, Tuberkulose, durch die Vorstellung, dass die Änderung der Liquorrefraktion durch die Änderung der Cirkulationsverhältnisse bedingt sein kann.

Doch dürfen diese Untersuchungen Hallauers nur mit grösster Vorsicht verwertet werden; das Kammerwasser ändert ja bekanntlich nach dem Tode ganz erheblich seine Zusammensetzung. Bereits die über von Jägers Ersuchen unternommenen Untersuchungen von Kletzinsky[1]) haben ergeben, dass „die wässerige Feuchtigkeit rücksichtlich ihrer Dichtigkeit und Menge in der Leiche, vor allem infolge von Diffusionsströmungen, wesentliche Veränderungen erleidet, und dieselben nach erfolgtem Tode einen erheblichen Grad erreichen.“

Auch wir haben uns von der postmortalen Erhöhung des Brechungsindexes überzeugen können, worauf später noch eingegangen wird. Uns scheint die grosse Veränderlichkeit in den Hallauerschen Zahlenangaben, worauf bereits Elschnig[2]) in der Diskussion zu Hallauers Vortrag hingewiesen hat, ein hinreichender Grund, seinen Angaben nur bedingten Wert zuzusprechen.

Ehe wir unsere speziellen Resultate bringen, sei noch erwähnt, dass wir im ersten Drittel unserer Versuche immer das zweite unberührte Auge zur Kontrolle punktiert haben. Wir haben später aus Sparsamkeitsrücksichten die Kontrollpunktion unterlassen; nachdem wir uns ferner davon überzeugt hatten, dass die Kammerpunktion des einen Auges auf den Brechungsindex des Kammerwassers des zweiten Auges keinerlei Einfluss habe, auch das zweite Auge zum Versuche verwendet.

Fast immer wurde auch der Anfangswert sofort am Beginn der Ablesung notiert; doch soll dieser als völlig belanglos nicht weiter berücksichtigt werden.

Sämtliche Versuche wurden unter Cocainanästhesie vorgenommen, da der vorausgeschickte Kontrollversuch gezeigt hatte, dass längere Cocaineinträufelung den Brechungsindex des Kammerwassers nicht beeinflusst, auch dann nicht, wenn das Auge offen bleibt.

Im 1. Teil unserer Arbeit wollen wir über eine Reihe von Ver-

---

[1]) v. Jäger, Über die Einstellung des dioptrischen Apparates im menschlichen Auge. Wien 1861. S. 148.

[2]) Elschnig, Diskussionsbemerkungen Hallauers. Vortrag Heidelberg 1913.

suchen berichten, in denen wir uns bemüht haben, mit Hilfe der Bestimmung des Brechungsindexes ziffernmässige Belege für die Tiefenwirkung der angewendeten Massnahmen zu gewinnen.

Dioninversuche.

Über die Wirkung des Alkaloides Dionin (salzsaures Äthylmorphin) als Lymphagogon liegt eine Reihe von Berichten vor; eine direkte Tiefenwirkung des Mittels wird von von Arlt[1]) auf Grund der Beobachtung eines Falles angenommen, im Experiment ist sie durch Luniewski[2]), Balatow[3]) und Axenfeld[4]) erschlossen.

Axenfeld hatte an Hunden und Katzen zeigen können, dass das Dionin die resorbierende Kraft des Auges erhöht. Er injizierte eine sterile Tuscheemulsion in beide Vorderkammern und behandelte ein Auge täglich zweimal mit einem Tropfen einer 10%ig. Dioninlösung. Es zeigte sich, dass in dem so behandelten Auge die Resorption der Tusche erheblich schnellere Fortschritte machte als in dem nicht behandelten. Luniewski wie Balatow sind der Meinung, dass das Mittel keinen Einfluss auf den intraokularen Druck ausübe. Dem gegenüber hat sich Schiötz[5]) nicht bindend ausgesprochen und eine geringe druckherabsetzende Wirkung in das Bereich der Möglichkeit gezogen. Tuczyski[6]) fand bei Dionineinwirkung eine länger oder kürzer dauernde Pupillenverengerung, die gewöhnlich in eine Erweiterung der Pupille übergeht, ausserdem eine mit dem Schiötzschen Tonometer nachgewiesene deutliche, wenn auch relativ mässige Druckerhöhung.

Die Versuche an Kaninchen von Angelucci[7]) sind uns leider nicht im Originale zugänglich. Er fand eine Erhöhung des Eiweissgehaltes im Kammerwasser nach Dioninapplikation.

In unsern Versuchen haben wir fein pulverisiertes Dionin mit dem Pulverbläser in den Bindehautsack der Versuchstiere gestäubt und in verschieden langen Intervallen den Brechungsindex des Kammer-

---

[1]) F. R. v. Arlt, Nachweis der Tiefenwirkung des Dionins. Wochenschr. f. Ther. u. Hyg. d. Auges. 11. Jahrg. Nr. 25. 1908.

[2]) Luniewski, cit. nach Toczyski, Therapeutische Bedeutung des Dionins in der okul. Prax., poln.

[3]) Balatow. Mitteilung über die Wirkung des Dionins auf das Auge, cit. nach Toczyski, poln. 1902.

[4]) Axenfeld, Experimentelle und klinische Erfahrungen über Dionin als lokales Resorbens und Analgeticum in der Augenheilkunde. Deutsche med. Wochenschr. 1905. S. 1886.

[5]) Schiötz, Tonometrie. Arch. f. Augenheilk. Bd. LXII. S. 317. 1909.

[6]) Tuczyski, Über den Einfluss des Dionins auf das Verhalten der Pupille und die Tension normaler Augen. Zeitschr. f. Augenheilk. Bd. XXVIII. S. 33.

[7]) Angelucci, A., Gli effetti dei topici piu communi nella terapia oculare zepra la composizione chimica delle umore acqueo. Arch. di Ottalm. XIII. p. 309. Cit. nach Michels Jahresber. 1906 S. 91.

wassers bestimmt. Diese Applikationsart garantiert natürlich keine quantitativ genauen Verhältnisse. Es wurde immer das linke Auge verwendet.

Wir erhielten folgende Versuchsreihe:

1. Versuch:	Punkt.	d.	Vorderkammer	25 Min.	n. d.	Dioninapplikat.	*refr* =	22,6,
2. „	„	„	„	1 Std.	„ „	„	*refr* =	23,55,
3. „	„	„	„	2 Std.	„ „	„	*refr* =	21,9,
4. „	„	„	„	$3^1/_2$ Std.	„ „	„	*refr* =	22,45,
5. „	„	„	„	6 Std.	„ „	„	*refr* =	21,1,
6. „	„	„	„	24 Std.	„ „	„	*refr* =	20,9.

Die mitgeteilten Versuche zeigen, dass nach Dioninein wirkung eine mit Hilfe der refraktometrischen Untersuchung deutlich wahrnehmbare Veränderung des Kammerwassers vorhanden ist, die lange anhält und nach $3^1/_2$ Stunden noch als sehr beträchtlich nachweisbar ist, nach 6 Stunden kleiner wird; nach 24 Stunden weicht sie dem normalen Werte.

Um festzustellen, ob eventuell eine mechanische Läsion durch das eingebrachte Pulver und eine dadurch bedingte Reizwirkung in Betracht käme, haben wir zur Kontrolle Kalomel (vapore par.) eingestäubt und damit 45 Minuten nach der Applikation eine nur geringe Erhöhung auf 20,95 erzielt.

Nicht allzu feiner Sand in den Bindehautsack des Kaninchens gebracht, führte bei der 30 Minuten dauernden Reizwirkung zu keiner Veränderung des Brechungsindex (*refr* = 20,65).

Subconjunctivale Injektionen.

Die nächsten Versuchsserien beschäftigten sich mit der Frage der subconjunctivalen Salzinjektionen. Wir wissen aus einer Reihe von Versuchen Wesselys[1]), dass sowohl hyper — wie hypo — isotonische Lösungen subconjunctival injiziert in relativ kurzer Zeit dem Blutserum isotonisch werden, während isotonische es durch die ganze Resorptionsdauer bleiben. Was die Resorption der letzteren veranlasst, bleibt uns völlig dunkel, da Osmose und Diffusion dabei nicht in Betracht kommen. Wessely konnte den Nachweis liefern, dass die von ihm gefundene Eiweissvermehrung im Kammerwasser nicht die Folge des Eindringens der reizenden Substanz ins Augeninnere ist. Es kommt vielmehr infolge des lokalen Reizes zu einer Hyperämie

[1]) Wessely, C., Über die Resorption aus dem subconjunctivalen Gewebe nebst einem Anhang: Über die Beziehung zwischen der Reizwirkung gewisser Lösungen und ihren osmotischen Eigenschaften. Arch. f. experim. Pathol. u. Pharm. Bd. XLIX. S. 417.

im Ciliarkörper, dessen Gefässe dann für Eiweiss durchgängig werden. Isosmotische Lösungen von Harnstoff, Jodnatrium, Kochsalz wirkten in bezug auf den erzielten Eiweissgehalt des Kammerwassers verschieden, wenn auch ein gewisser Parallelismus entsprechend dem osmotischen Verhalten vorhanden zu sein schien.

Hertel[1]) zeigte im Versuch, dass die bestehende osmotische Druckdifferenz zwischen subconjunctival injizierter Flüssigkeit und dem Bulbusinneren allmählich ausgeglichen wird und dass sich an diesem Ausgleich auch das Kammerwasser beteiligt. Auf Grund seiner Versuche wissen wir, dass nach subconjunctivaler Einspritzung von $2\frac{1}{2}$—5% *NaCl*-Lösung eine Steigerung der Elektrolytenkonzentration des Kammerwassers eintritt.

Der eine von uns[2]) konnte auf viskosimetrischem Wege zeigen, dass die Steigerung der Viskosität des Kammerwassers nach subconjunctivaler Applikation von *NaCl*-Lösung (4%) eine geringgradige und erst nach 30 Minuten messbar ist und nach 2 Stunden wieder abklingt.

Die Reizwirkung subconjunctival applizierter Lösungen wird ziemlich allgemein auf die osmotische Druckdifferenz bezogen.

Wenn diese Voraussetzung richtig ist, dann müssen äquimolekulare Lösungen verschiedener Metallsalze, die bekanntlich isosmotisch sind, die gleiche Reizwirkung besitzen. Wir haben äquimolekulare Lösungen von *NaCl* (4%) und KNO_3 (ungefähr 7%) verwendet. Der Brechungsindex dieser Lösungen beträgt, gemessen am Ausschlag der Pulfrichschen Skala bei 4% *NaCl*: *refr* = 32,7, bei der dieser Lösung äquimolekularen KNO_3-Lösung *refr* = 31,4.

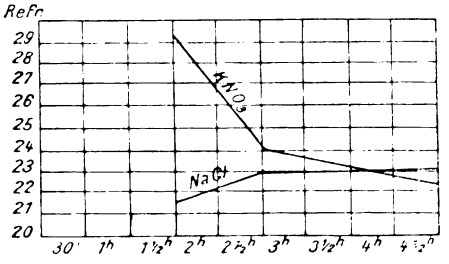

Fig. 1.

Je 1 ccm der genannten Lösungen wird recht weit vom Limbus subconjunctival appliziert; die injizierte Flüssigkeit verteilt sich langsam

[1]) Hertel, Über die Wirkungen und Leistungen subconjunctivaler *NaCl*-Injektionen. Klin. Monatsbl. f. Augenheilk. Bd. XLVIII. Beilageheft. S. 46. 1910.

[2]) Löwenstein, A., Die Viskosität der Augenflüssigkeiten unter normalen und pathologischen Verhältnissen. Arch. f. Augenheilk. Bd. LXX, 1. 1911.

unter der ganzen Bulbusbindehaut, und nach verschieden langem Intervall wird die Vorderkammerpunktion angeschlossen.

Wir erhielten nach 90 Minuten lang dauernder Einwirkung bei *NaCl refr* = 21,6, bei KNO_3 *refr* = 29,1. Vorderkammerpunktionen nach $2^1/_2{}^h$: bei *NaCl refr* = 22,95, bei KNO_3 *refr* = 24,0. Vorderkammerpunktionen nach $4^1/_2{}^h$: bei *NaCl refr* = 23,0, bei KNO_3 *refr* = 22,3.

Die Versuche zeigen, dass der Ablauf der Reizung ebenso wie ihre Intensität gemessen am Brechungsindex bei den angewandten isosmotischen Lösungen ein grundverschiedener ist.

Wenn die Reizwirkung der applizierten *NaCl*-Lösung auf der osmotischen Druckdifferenz beruht, dann muss subconjunctival gegebene physiologische *NaCl*-Lösung ohne Wirkung auf den Brechungsindex des Kammerwassers sein. Es wurde immer 1 ccm 0,85% aus frisch destilliertem H_2O bereitete *NaCl*-Lösung verwendet. Dabei wurde getrachtet, die ungefähr körperwarme Flüssigkeit immer wirklich nur subconjunctival zu injizieren, doch kann nicht immer mit Sicherheit angegeben werden, ob der Spritzeninhalt nicht manchmal auch etwas tiefer gelangte.

Punktion der Vorderkammer:

nach 35′	*refr* = 21,0,	nach 2^h	*refr* = 21,2,
„ 40′	„ = 21,4,	„ 3^h	„ = 21,8[1]).
„ 90′	„ = 21,6,		

Die Ausschläge sind geringgradig, aber völlig einwandfrei, merkwürdigerweise in relativ späterer Zeit deutlicher und ausgiebiger als kurze Zeit nach der Injektion, bei der wir die höchste Wirkung subconjunctivaler Injektionen zu sehen gewöhnt sind.

Eine völlig analoge Versuchsreihe wurde nun mit frisch destilliertem Wasser vorgenommen.

Wir fanden:

35′	nach	der	Injektion	*refr*	= 20,5,
90′	„	„	„	„	= 20,9,
2^h	„	„	„	„	= 22,8,
3^h	„	„	„	„	= 21,5,
$4^1/_2{}^h$	„	„	„	„	= 20,95.

Die von den beiden Terson[2]) in die Therapie eingeführten

[1]) Es ist selbstverständlich, dass zu den einzelnen Versuchen immer frische, noch nicht verwendete Tiere herangezogen wurden.

[2]) Terson, Père et J. Terson, Ann. d'ocul. Fevrier 1907. Cit. nach Mijaschita.

subconjunctivalen Injektionen von Luft wurden besonders gegen Hornhautgeschwüre aller Art und Skleritis empfohlen. Während manche Autoren über eine günstige Wirkung berichteten, haben andere [Wessely[1])] hervorgehoben, dass die subconjunctivalen Injektionen von Luft keinen erheblichen Einfluss auf den Stoffwechsel des Auges haben. Die Versuche an unserer Klinik haben keinen Vorteil gegenüber den gebräuchlichen *NaCl*-Injektionen ergeben, weswegen sie nicht dauernd eingeführt wurden. Mijaschita[2]) verwendete an der Klinik von Axenfeld die Bestimmung des Hämolysingehaltes im Kammerwasser als Indikator der Wirkung dieses Verfahrens und fand, dass die Zuführung von Schutzkörpern des Blutserums in den Inhalt der Vorderkammer durch subconjunctivale Luftinjektion erhöht wurde. Mit Hilfe unserer Methode konnte eine Vermehrung des Brechungsindexes des Kammerwassers nachgewiesen werden.

2 ccm sterile Luft subconjunctival injiziert; beim Herausziehen des Spritzenansatzes collabieren die Luftkissen etwas.

Vorderkammerpunktion nach 30′ *refr* = 22,2.

Versuch wie oben, Vorderkammerpunktion nach 60′ *refr* = 20,8.

Daraus geht hervor, dass die Erhöhung des Kammerwasserindexes nach subconjunctivaler Luftinjektion deutlich ausgesprochen, aber bereits nach einer Stunde verschwunden ist. Quantitativ ist der Ausschlag mit dem durch höher konzentrierte Salzlösungen erzielten nicht zu vergleichen, allerdings sind auch die Schmerzäusserungen der Versuchstiere viel geringer als bei den genannten Lösungen.

Wessely[3]) hat bei seiner Erklärung der Resorption aus dem subconjunctivalen Gewebe die Vermutung ausgesprochen, dass der Resorptionsvorgang ausser durch die osmotischen Ausgleichprozesse noch durch eine Reizwirkung der Lösung kompliziert wird, die zwar im wesentlichen in ihrem osmotischen Verhalten gegenüber Körperzellen begründet sei, aber doch nicht mit ihm völlig parallel verlaufe.

Da von der injizierten Flüssigkeit nur minimale Mengen ins Augeninnere übergehen, erscheint es höchst wahrscheinlich, dass es sich um eine lokale Reizwirkung handelt. Ausserdem konnte Wessely zeigen, dass geringe Mengen der Flüssigkeit der betreffenden Konzentration in die Vorderkammer gebracht, nicht die genannte Reizwirkung

---

[1]) Wessely, Vers. deutscher Naturforscher in Köln 1908. Ref. Klin. Monatsbl. f. Augenheilk. Bd. XLVI. S. 456.

[2]) Mijaschita, Experimentelle Untersuchung über die Wirkung der subconjunctivalen Luftinjektionen. Klin. Monatsbl. f. Augenheilk. Bd. XLVII. S. 498.

[3]) Wessely, loc. cit. S. 437.

entfalten, wie sie durch die Eiweissvermehrung des Kammerwassers zum Ausdruck komme. Ihm gegenüber haben Kochmann und Römer[1]) bezüglich des Mechanismus des *NaCl*-Reizes festgestellt, dass das *NaCl* in das Innere des Auges eindringt und eine Schädigung der Gefässe verursacht, so dass aus ihnen eiweisshaltige Flüssigkeit austritt.

Von den „homotonischen" Lösungen Wesselys entfaltet Harnstoff die geringsten Reizwirkungen, dann folgt Trauben- und Rohrzucker, dann *NaCl*, die stärkste Wirkung fand Wessely bei Jodnatrium und Jodkalium. Unsere Versuche bei isosmotischen, ungefähr gleich dissoziierten Lösungen haben nun ergeben, dass nicht nur der Grad der Reizwirkung — gemessen an der Veränderung des Brechungsindexes des Kammerwassers — ein verschiedener ist, sondern dass der Reiz auch in völlig verschiedener Weise abläuft.

Es ist wohl mit Sicherheit anzunehmen, dass es sich hier neben der osmotischen um eine Ionenwirkung der subconjunctival applizierten Salze handelt. Andererseits galt es festzustellen, ob der Reiz nicht auch ein z. T. bloss mechanischer sein konnte, gesetzt durch Dehnung und Abhebung der Bulbusbindehaut und des subconjunctivalen Gewebes. Dass es sich auch um einen derartigen Reiz handeln muss, geht aus der allerdings recht spät einsetzenden Vermehrung des Brechungsindexes nach subconjunctivaler Injektion physiologischer *NaCl*-Lösung (*refr* = 19,4) hervor, die nach der herrschenden Ansicht dem Blutserum isotonisch ist, ebenso aus der besprochenen Wirkung der subconjunctivalen Luftinjektionen.

Massagewirkung.

Die Massage gehört zu den täglich angewendeten therapeutischen Hilfsmitteln, wenn es gilt, die Resorption von Hornhauttrübungen zu beschleunigen. Über die druckherabsetzende Wirkung der Massage liegt eine Reihe von Mitteilungen in der einschlägigen Literatur vor.

Bereits im Jahre 1901 berichtet Elschnig[2]), dass der gesteigerte intraokulare Druck bei Glaukom durch Massage in vielen — nicht allen — Fällen herabgesetzt werden kann. Der Autor erwähnt einen Fall, bei dem die erzielte Druckherabsetzung durch fast 3 Wochen andauerte.

---

[1]) Kochmann u. Römer, Vortrag im Greifswalder med. Ver. 7. II. 1914. Zentralbl. f. d. ges. Ophth. u. ihre Grenzgebiete. Bd. I. S. 120.

[2]) Elschnig, Die Massage in der Augenheilkunde. Wien. med. Presse. Nr. 18 u. 19. 1901.

Nach ihm brachte Paul Knapp[1]) ausführliche Mitteilungen über die Druckherabsetzung durch Massage. Schon früher hatte Maklakoff[2]) die Herabsetzung der Tension durch Massage tonometrisch festgestellt.

Wir haben uns oft davon überzeugen können, dass durch energische Massage die Tension des Kaninchenauges, gemessen mit dem Schiötzschen Tonometer, bis auf 5 mm *Hg* herabsinkt.

Erst in letzter Zeit hat Th. Musy[3]) den Nachweis geliefert, dass die Massage die Resorption von im Bulbus befindlichen fremden Substanzen durch gesteigerte Flüssigkeitsströmung befördert, und zwar durch ein intensiveres Vorströmen der Augenflüssigkeit aus den hinteren Bulbusabschnitten in die Vorderkammer. Wir dachten nun, mit Hilfe des Refraktometers die Reaktion auf den Massagereiz am exaktesten messen zu können.

1. 10 Minuten dauernde, kräftige Massage führte zu einer angesprochenen Hypotonie; (intraokulärer Druck vor der Massage 18 mm *Hg*, gleich nach der Massage 8 mm) sofortige Punktion ergab: *refr* = 22,8.

2. 15 Minuten lange Massage, wobei sich die Pupille verengert und die Vorderkammer deutlich seichter wird als im Kontrollauge; der intraokulare Druck mit Schiötz gemessen ergab 5 mm *Hg*. 30 Minuten nach der Massage Vorderkammerpunktion *refr* = 37,7.

3. 15 Minuten lange Massage ergab hochgradige Hypotonie und enge Pupille. 4 Stunden nach der Massage findet sich noch eine deutliche Erhöhung des Brechungsindexes auf *refr* = 24,0.

Daraus geht hervor, dass wir in der Massage ein überaus wirksames Mittel besitzen, wenn wir einen intensiven Reiz auf das Augeninnere auszuüben beabsichtigen. Die Veränderungen des Stoffwechsels beim normalen Kaninchenauge sind derart hochgradige, dass selbst nach 4 Stunden diese Reizzustände noch nachzuweisen sind.

Knapp (log. cit.) konnte mit Hilfe der Wesselyschen Methode (modifizierter Esbach) nie eine Vermehrung des Eiweissgehaltes des Kammerwassers im massierten Auge nachweisen, desgleichen war die intravenöse Fluoresceinprobe immer negativ. Er schliesst daraus, dass im Gegensatz zur Punktion bei der Massage die Ergänzung des verdrängten Kammerwassers auf normalem, physiologischem Wege erfolgt. Doch ist die Eiweissvermehrung nach Massage mit Hilfe der refraktometrischen Methode ziemlich wahrscheinlich gemacht, ja sogar,

---

[1]) Knapp, P., Über den Einfluss der Massage auf die Tension normaler und glaukomatöser Augen. Klin. Monatsbl. f. Augenheilk. Bd. L. S. 691. 1912.

[2]) Maklakoff, cit. nach Knapp.

[3]) Musy, Th., vgl. Untersuchungen über den Einfluss der Massage auf das Verhalten von Tusche im Auge. Zeitschr. f. Augenheilk. Bd. XXXI. S. 124. 1914.

da eine plötzliche Salzvermehrung wohl ausgeschlossen ist, als recht hochgradig erwiesen.

Während der genannte Eingriff derartig schwere Veränderungen des Kammerwassers setzt, ist es überraschend zu sehen, dass beim Kaninchen Abrasio fast des gesamten Hornhautepithels im Kammerwasser keinerlei Veränderungen hervorruft.

2 Stunden 8 Minuten nach der mit dem Graefemesser vorgenommenen Operation war die Hornhaut wie hauchig getrübt, Pupille deutlich enger. *refr* = 20,75.

Aber auch der schwerere Eingriff der Kauterisation des Hornhautepithels mit weissglühender Platinöse wird nur durch eine minimale Vermehrung des Brechungsindexes des Kammerwassers beantwortet.

1. Cocainisiertes Auge 20 Minuten nach der Kauterisation *refr* = 21,0.
2. Nichtcocainisiertes Auge 20 Minuten nach der Kauterisation *refr* = 21,0.

Die Kauterisation der Limbusgegend (nicht cocainisiert) ergab:

20 Minuten nach der Kauterisation *refr* = 21,2,
45 „ „ „ „ *refr* = 20,75.

Die ausserordentliche Torpidität des Kaninchenauges geht nicht nur aus einer überaus geringen Reaktion der tieferen Teile hervor, sondern auch daraus, dass das Tier auf den schweren Eingriff kaum die Lider schliesst. Die Pupille bleibt unverändert. In dieser Richtung bestehen sicher weitgehende Unterschiede gegenüber dem menschlichen Auge.

Hyperämie des Auges.

Das gebräuchlichste Mittel, eine Hyperämie des Auges zu erzielen, ist die Applikation von Wärme. Vor nicht langer Zeit hat Juselius[1]) gezeigt, dass feuchtwarme Umschläge die Regeneration des Epithels der Cornea in erheblichem Grade erleichtern.

Wenn wir einem Kaninchen über die geschlossenen Lider ein in einen Gazeschleier gehülltes japanisches Glühkästchen auflegen (Temperatur innerhalb des umgebenden Schleiers 98°), so finden wir bei einer Einwirkung von 30 Minuten: *refr* = 25,7. Dabei wurde nach der Abnahme der Patrone durch 5 Minuten cocainisiert.

Derselbe Versuch mit Einwirkung des Glühkörpers durch 55 Minuten zeigte *refr* = 34,4.

Das Resultat überraschte durch die überaus intensive Tiefenwirkung oberflächlich applizierter Wärme, die auch in einer ausge-

[1]) Juselius, Experimentelle Untersuchungen über die Regeneration des Epithels der Cornea unter normalen Verhältnissen und unter therapeutischen Massnahmen. v. Graefe's Arch. f. Ophth. Bd. LXXV. S. 350. 1910.

sprochenen Hyperämie des ganzen Bulbus und einer Verengerung der Pupille im beeinflussten Auge zum Ausdruck kommt.

Diathermie.

Im Laufe der letzten drei Jahre wird in der Augenheilkunde die Wärme therapeutisch nicht nur in Form von Umschlägen appliziert, sondern auch durch Umsetzung der Energie des Hochfrequenzstromes in die kalorische Form als Diathermie angewendet. Krückmann[1]), Zahn[2]), C. H. Sattler[3]), Clausnitzer[4]), Qurin[5]) u. a. haben sich bemüht, diesem Verfahren der Wärmeapplikation Eingang in die Klinik zu verschaffen. Sattler fand nach 15 Minuten dauernder Diathermie mit schwächsten Strömen vom Auge nach dem Rücken bei der $^1/_2$ Stunde später erfolgenden Vorderkammerpunktion gerinnendes Kammerwasser mit durchschnittlich 1% Eiweiss und bei Immuntieren einen Antikörpergehalt, der dem des Serums nahe kommt.

Von Versuchen interessieren uns noch die Resultate Clausnitzers aus der Tübinger Klinik, der wegen der entstehenden Drucksteigerung vor der Anwendung der Diathermie bei Glaukom warnt.

Uns ist es hauptsächlich darum zu tun, Vergleichswerte zu schaffen gegenüber der Wirkung gewöhnlicher Wärmeapplikation in Form von warmen Umschlägen oder der Reizwirkung von Dionin.

Wir verwendeten den kleinen Apparat von Fischer und Rittner-Dresden mit einer Stromstärke von 0,1 Ampère, dem zwei verschiedene Vakuumelektroden beigegeben sind: eine schmale, in eine Spitze ausgezogene, die in einer Ausdehnung von 15—18 mm in dem Bindehautsack gebracht wurde; über ihr wurden die Lider geschlossen. Ferner schalenförmige Ansätze, die auf die cocainisierte Cornea direkt angelegt wurden. Selbstverständlich müssen Kontrollversuche in Form des blossen mechanischen Reizes ohne elektrischen Strom angesetzt werden.

Es hat sich gezeigt, dass 15 Minuten langes Ansetzen der Schalenelektroden allein ohne elektrischen Strom bereits eine Erhöhung des Brechungsindexes im Kammerwasser auf 22,0 nach sich zieht, während die blosse Einführung des schmalen Glasansatzes in den Bindehautsack keinerlei Veränderungen im Kammerwasserindex veranlasst.

---

[1]) Krückmann, 37. Vers. d. ophth. Ges. Heidelberg 1911.

[2]) Zahn, Über die Anwendung der Diathermie am Auge. Klin. Monatsbl. f. Augenheilk. 1912. Aprilh.

[3]) Sattler, C. H., Experimentelles zur Diathermie am Auge. 38. Vers. d. ophth. Ges. Heidelberg 1912.

[4]) Clausnitzer, Einfluss der Diathermie auf den intraokularen Druck. Klin. Monatsbl. f. Augenheilk. Junih. 1912.

[5]) Qurin, Über Diathermie am Auge. Zeitschr. f. Augenheilk. Februarh. 1914.

1. 5 Minuten Einwirkung, schmale, in den Bindehautsack eingeführte Vakuumelektrode bei einer Funkenlänge von 5—6 mm ergibt bei Punktion 10 Minuten nach Einwirkungsschluss: *refr* = 20,5.

2. 15 Minuten Einwirkung, Funkenlänge 6 mm. Schalenförmiger, direkt auf die Hornhaut angelegter Ansatz. Punktion nach 25 Minuten *refr* = 25,1.

3. 15 Minuten Einwirkung. Funkenlänge 6—8 mm wechselnd. Schmaler, in den Bindehautsack eingeführter Ansatz. Punktion nach 30 Minuten *refr* = 21,7.

4. 15 Minuten Einwirkung. Schalenförmiger die Hornhaut teilweise berührender Ansatz. Funkenlänge 6—8 mm wechselnd, Punktion nach 30 Minuten *refr* = 23,8.

Die Versuche haben ergeben, dass in der von uns angewandten Form die Diathermie lange nicht die hochgradige Veränderung des Kammerwassers — gemessen am Brechungsindex — erzielen kann, die wir bei der einfachen Applikation von warmen Umschlägen erreichen. Dabei müssen wir darauf hinweisen, dass wir im Laufe des Versuches wohl keine Schmerzäusserungen des Kaninchens erzielten, dass wir aber sicher mit der Stärke des Stromes an die Grenze des Erlaubten gingen, denn die Lidhaut des Versuchstieres fühlte sich schmerzhaft heiss an. Wir wollen aus unsern Versuchen nicht unbedingt eine Ablehnung der Diathermie als therapeutischen Behelf folgern — denn es ist möglich, dass vielleicht die Chorioidea, deren eventuelle Beeinflussung wir ja mit unserer Methode nicht berücksichtigen, an der diathermischen Erwärmung stärker teilnimmt, als an der gewöhnlichen Wärmeapplikation —, der vordere Bulbusabschnitt aber wird sicher bei dem einfachen Verfahren der warmen Umschläge stärker beeinflusst als durch die Hochfrequenzströme in unserer Versuchsanordnung.

Ebenfalls ziemlich allgemein als Hyperämie erzeugender Eingriff wird neben der Wärmeapplikation die Stauungshyperämie angewendet. Sie kommt in unsern Experimenten als unwillkommener Versuchsfehler vor, wenn wir bei bestimmten, an anderer Stelle besprochenen Tierversuchen gezwungen waren, die Tiere aufzuspannen und zu narkotisieren. Dies ist die Ursache, warum wir bei refraktometrischen Untersuchungen an andern Tieren, die eine Narkose bei dem Eingriffe notwendig machen, durchweg auch im Kontrollauge höhere Werte erzielten.

Ein Kaninchen, das in ein nur den Kopf freilassendes Gestell (wie wir es zu Spiegelübungen für Anfänger verwenden) gebracht und mit dem Kopf nach abwärts fixiert wurde, zeigte nach 30′ dieser Lage im Kammerwasser *refr* = 21,6. Wenn diese Lage aber durch

65′ behalten wurde, scheinen sich Regulationen einzustellen, denn in einem solchen Versuche war dann *refr* = 21,0.

Die Berichte in der ophthalmologischen Literatur über die Wirkung der Stauungshyperämie als Heilfaktor sind ziemlich gering, Hoppe[1]) berichtet über einzelne günstige Wirkungen auf den Resorptionsvorgang im Auge und ist der Meinung, dass sich eine mehrstündige massvolle Stauung bis in die Hüllen des Augapfels und wenn auch wohl nur im abgeschwächten Grade, bis in das Augeninnere fortpflanzt. Wessely[2]) betont, dass nach starker 24stündiger Kopfstauung wohl ausserordentlich heftige Veränderungen an den Lidern und der Bindehaut beim Kaninchen zu beobachten sind, während weder das Kammerwasser noch der Glaskörper eine nachweisbare Eiweissvermehrung aufweisen. Auch der Fluoresceinaustritt aus Iris und Ciliarkörper ist weder zu Beginn, noch in einem späteren Stadium gegen ein normales Auge vermehrt. Der Augendruck weist beim Kaninchen bei diesem Eingriff nur ganz geringe, auf den Exophthalmus zurückzuführende Änderungen auf. Bei Anwendung einer Saugglocke erzielte Wessely eine Drucksteigerung bis auf 80 mm *Hg*, solange die Glocke nicht geöffnet wurde; nach Abnahme der Glocke sank der intraokulare Druck bis unter den Anfangswert. Die Eiweissvermehrung, die auf diese Weise zu erzielen ist, schien relativ gering und war nur bei Anwendung der stärksten Grade von Stauung zu erreichen.

Der eine von uns [Löwenstein[3])] konnte bei mässigem Grade der angewendeten Stauung einen bemerkenswerten Unterschied in der Regeneration des Hornhautepithels an der gestauten und unbehandelten Seite nicht nachweisen. Bei intensiver Stauung jedoch, bei der intrabulbär ganz hochgradige Veränderungen vor sich gingen, zeigte sich eine ganz ausserordentliche Beschleunigung der Deckung von Hornhautepitheldefekten.

Unsere Versuche ergaben: bei 10 Minuten dauernder Stauung mit der Saugglocke zeigte sich ein mässiges Ödem der Bulbusbindehaut, der intraokulare Druck war nach Abnahme der Saugglocke für den tastenden

---

[1]) Hoppe, Einwirkung der Stauungshyperämie als sog. Kopfstauung (nach Bier) auf das normale Auge und den Verlauf gewisser Augenerkrankungen. Klin. Monatsbl. f. Augenheilk. Bd. XLIV. S. 389. 1906.

[2]) Wessely, Über die Wirkung der Bierschen Kopfstauung auf das Auge im Tierexperiment. Heidelberger Ber. d. ophth. Ges. 1906. S. 143.

[3]) Löwenstein, Experimentelle Untersuchungen über die Regeneration des Hornhautepithels. v. Graefe's Arch. f. Ophth. Bd. LXXXV. S. 246. 1913.

Finger deutlich herabgesetzt. (Die Untersuchung mit dem Tonometer wurde vermieden, weil wir die Stauungswirkung des Aufspannens sowie die Massagewirkung des Instrumentes vermieden wissen wollten.) Die sofort vorgenommene Vorderkammerpunktion ergab *refr* = 21,4.

Nach 20 Minuten dauernder Saugglockenstauung kam es zu einer sehr stark blutigen Chemose, das Auge wurde ganz weich und druckschmerzhaft, die Pupille eng.

Die Vorderkammerpunktion förderte ein Kammerwasser von *refr* = 25,9.

Starke Stauung von 20 Minuten Dauer, Veränderungen wie beschrieben. Kammerwasser nach 24 Stunden: *refr* = 21,4, nach 48 Stunden: *refr* = 20,8. Wir finden demnach bei ziemlich kräftiger Stauung mit der Saugglocke eine refraktometrisch deutlich nachweisbare Veränderung des Kammerwassers, die nach 24 Stunden noch nicht verschwunden, nach 48 Stunden annähernd der Norm gewichen ist.

Beeinflussung des Kammerwassers von der Blutbahn aus[1]).

Die nächsten Versuchsserien beschäftigen sich mit der Beeinflussung des Kammerwassers von der Blutbahn aus. Aus den hochinteressanten Versuchen von Hertel[2]) geht hervor, dass durch Zucker, Kochsalz, Natrium aceticum, ebenso wie durch schwefel-, phosphor- oder buttersaure Salze und durch Harnstoff oder Gelatine, per os oder besser intravenös einverleibt, der intraokulare Druck hochgradig herabgesetzt wird. Hertel erklärt den Vorgang durch Erhöhung „der Konzentration des Blutes“ und Wasserentziehung aus dem Gewebe, also auch aus dem Auge. Diese Druckherabsetzung erfolgt ohne Änderung des Blutdruckes und gelingt auch beim Menschen sowohl bei Einverleibung per os (ungefähr 20—30 g *NaCl* innerhalb von 10 bis 20 Minuten), als auch bei intravenöser Applikation. Hertel konnte bei Glaukomfällen mit tonometrisch bestimmter Spannung von 74 und 52 mm *Hg* durch intravenöse *NaCl*-Infusion von 250, bzw. 180 ccm der 10%igen Lösung den intraokularen Druck auf 15 und 12 mm *Hg* in ungefähr 20 Minuten herabsetzen.

I. Intravenöse Applikation von 10 ccm 4%iges *NaCl*, die immer glatt vertragen wird. Injektion auch bei allen folgenden Versuchen von der Ohrvene aus. Die Injektionsdauer schwankt zwischen 1—3 Minuten.

[1]) Anmerk. bei der Korr.: Die ausführliche Mitteilung der wichtigen Versuchsreihen Hertels in diesem Archive konnte leider nicht mehr berücksichtigt werden.

[2]) Hertel, Über Veränderung des Augendruckes durch osmotische Vorgänge. Klin. Monatsbl. f. Augenheilk. Bd. LI. S. 351. 1913.

Vorderkammer Punktion 15 Min. nach Beendigung der Injektion *refr* = 21,0,
" " 30 " " " " " *refr* = 21,45,
" " 45 " " " " " *refr* = 21,55,
" " 50 " " " " " *refr* = 21,1,
" " 65 " " " " " *refr* = 20,6,
" " 95 " " " " " *refr* = 20,7.

II. Intravenöse Infusion von 4 ccm 10%iger *NaCl*-Lösung. Nur bei einem Tier hatten wir einen ganz leichten, rasch vorübergehenden Krampfzustand zu verzeichnen, sonst wurde die Injektion immer glatt vertragen. Injektionsdauer 1—3 Minuten.

Vorderkammer Punktion 30 Min. nach Beendigung der Injektion *refr* = 20,8,
" " 40 " " " " " *refr* = 21,5,
" " 50 " " " " " *refr* = 23,4,
" " 60 " " " " " *refr* = 21,75,
" " 90 " " " " " *refr* = 20,85.

Aus diesen Versuchen geht hervor, dass bei Kaninchen vom Gewicht 1300—2300 g bei intravenöser Injektion von 0,4 g *NaCl* in verschiedenen Mengen H_2O gelöst, sich der Brechungsindex des Kammerwassers in recht weitgehender Weise ändert. Der Ablauf dieser Reaktion ist von der Konzentration des applizierten Salzes abhängig. Der Reaktionsausschlag ist bei Verabreichung der höheren Konzentration bei entsprechend verringertem Lösungsmittel grösser, als bei intravenöser Injektion einer geringer konzentrierten Lösung in entsprechend vermehrtem Volumen. Der Ablauf ist durch die beiden beigegebenen Kurven am besten bezeichnet.

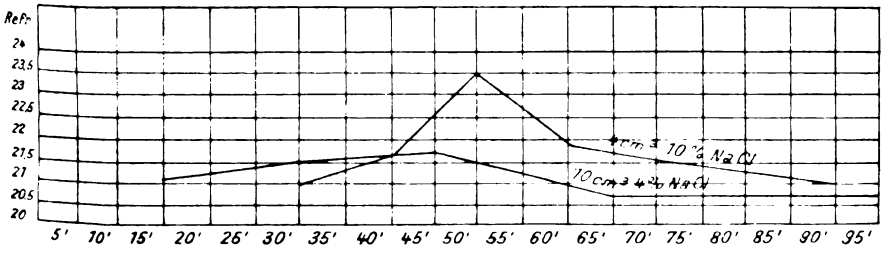

Fig. 2.

Es sei nur noch kurz die Frage berührt, ob diese Erhöhung des Brechungsindex durch einen Salzübergang ins Kammerwasser oder durch eine Eiweissvermehrung im Kammerwasser zu erklären ist.

Nehmen wir die Blutmenge des Kaninchens mit rund 200 ccm an. Diese enthalten, wenn wir den Elektrolytengehalt des Serums — 0,8% *NaCl* entsprechend rechnen, 1,6 g *NaCl*. Zu dieser Menge

addieren sich 0,4 g intravenös applizierten *NaCl* zu 2,0 g, was bei gleichmässiger Verteilung der Salzlösung im Blut, einer Salzkonzentration des Blutes von 1 % entspricht.

Der Brechungsindex einer solchen *NaCl*-Lösung beträgt *refr* = 20,0. Wenn der Eiweissgehalt des normalen Kammerwassers nach Wessely mit 0,02—0,025 % angenommen wird, so würde bei einem einfachen Übergang von Salzlösung in das Kammerwasser eine Lösung von 0,02—0,025 Eiweiss in 1 % *NaCl*-Lösung vorliegen. Wir prüfen diese Mischung[1]) am Refraktometer nach und finden, dass sie einen Brechungsindex von 20,1 hat. Da dieser Wert aber vom Kammerwasser im Verlauf dieser Versuche weit übertroffen wurde, kann durch einfachen Salzübergang die Veränderung des Kammerwassers, auch wenn wir einen höheren Wert für den Eiweissgehalt des normalen Kammerwassers annehmen, nicht erklärt werden. Eine grössere Wahrscheinlichkeit hat die Annahme einer Gefässalteration des Ciliarkörpers unter dem Einfluss der höheren Salzkonzentration des Blutes, die zu einer abnormen Durchlässigkeit für Eiweiss führt.

Intravenöse Injektion von 10 %iger Dextrose.

Es wurden nun Versuche unternommen, die zeigen sollten, ob der osmotische Druck der injizierten Lösung für die Steigerung des Brechungsindex verantwortlich gemacht werden kann. Bei Injektion von 20 ccm 10 %iger Dextrose fand sich:

Vorderkammerpunktion	10	Minuten	nach	der	Injektion	*refr* = 21,1,
„	25	„	„	„	„	*refr* = 21,1,
„	45	„	„	„	„	*refr* = 21,0,
„	70	„	„	„	„	*refr* = 21,5.

Also im ganzen nur ziemlich geringe Veränderungen des Brechungsindex.

Wir wissen aus den Versuchen der Physiologen, dass intravenöse Einführung von konzentrierten Salzlösungen Reizung des zentralen

---

[1]) Wir stellten uns diese Mischung in folgender Weise her:

Ascitesflüssigkeit vom Brechungsindex *refr* = 55,9, also annähernd gleich dem Brechungsindex des Menschenserums *refr* = 57,8 (in einem von uns untersuchten Fall), verdünnten wir mit 200 Teilen einer 1 %igen *NaCl*-Lösung. Wenn wir den Eiweissgehalt des Menschenserums nach Abderhalden[2]) mit rund 4—5 % annehmen, so dürfen wir in der angewendeten Ascitesflüssigkeit bei der geringen Differenz im Brechungsindex annähernd denselben Eiweissgehalt annehmen. Wir erhalten also eine Lösung von 0,02 bis 0,025 % Eiweiss in 1 %iger *NaCl*-Lösung, unter der allgemein angenommenen Voraussetzung, dass die Verdünnung nicht durch Ausfällungserscheinungen von Eiweiss kompliziert wird.

[2]) Cit. nach Hammersten, Lehrb. d. physiol. Chemie. 1904.

Nervensystems hervorruft, sowie eine Veränderung der Durchlässigkeit der Niere für Zucker. Der Nervenreiz ist Wirkung des Kations. Wilenko[1]). Die Einführung konzentrierter Glukoselösung auf dem Blutwege ruft nach demselben Autor nur etwas schwächere Veränderungen der Nierendurchlässigkeit für Zucker hervor. Dass der Traubenzucker so wenig im Sinne einer Veränderung der Kammerwasserrefraktion wirksam erscheint, beruht wohl darauf, dass er überaus schnell verbrannt oder deponiert wird. Dafür spricht auch die prompte kräftigende Wirkung der intravenösen Traubenzuckerinjektion in sehr grossen Dosen (bis zu fast 300 g) bei schweren Schwächezuständen des Menschen. Kausch[2]). Die schnelle Verbrennung oder Deponierung (z. B. in der Leber) der eingeführten Lösung verhindert die Einwirkung auf den Ciliarkörper. Anderseits dürfte es sich bei unsern Kochsalzversuchen — in Analogie zu den genannten Versuchen Wilenkos — um eine Wirkung des Metalles, des Kations, handeln.

Wenn diese Voraussetzung richtig ist, so wird die intravenöse Applikation von destilliertem H_2O keine Veränderung des Brechungsindex hervorrufen.

Wir erhielten 8 ccm frisch destilliertes H_2O intravenös

nach 1 Stunde Vorderkammerpunktion $refr = 20{,}65$,
„ 2 „ „ $refr = 20{,}65$,

während Scalinci[3]) nach intravenöser Injektion hypotonischer Lösungen eine Änderung des osmotischen Druckes und der elektrischen Leitfähigkeit fand.

Desgleichen ergab intravenöse Injektion eines homologen Serums (durch Venaepunktion gewonnenes Kaninchenserum) keinerlei Veränderungen des Kammerwassers. 4 ccm Kaninchenserum 24 Stunden alt intravenös:

Vorderkammerpunktion 20 Minuten nach der Injektion $refr = 20{,}65$,
„ 45 „ „ „ „ $refr = 20{,}7$.

Die in letzter Zeit in Diskussion stehende Wirkung des Comaserums konnten wir einmal in seiner Wirkung auf den Brechungsindex des Kammerwassers prüfen.

---

[1]) Wilenko, Zur Wirkung intravenöser Einspritzungen von konzentrierten Salz- und Zuckerlösungen. Arch. f. experim. Pathol. und Pharm. Bd. LXVI. S. 143. 1911.

[2]) Kausch, Über intravenöse u. subcutane Ernährung mit Traubenzucker. Deutsche med. Wochenschr. 1911. S. 8.

[3]) Scalinci N.: Untersuchungen über die physikalisch-chemischen Eigenschaften des Humor aqueus. Arch. f. Augenheilk. Bd. LVII. S. 214. 1907.

4 ccm eines leicht hämolytischen Comaserums, das zwei Tage im Eisschrank gehalten wurde (herrührend von einem Falle mit schwerem Coma diabeticum) wurden einem sehr kräftigen Kaninchen in die linke Ohrvene infundiert. Wir konnten bei diesem Versuche merkwürdige Veränderungen am Auge beobachten. Nach 30 Minuten traten an beiden Augen an Lid- und Bulbusbindehäuten reichlich punktförmige Blutungen auf. Die vorhandene Hypotonie wird zwecks Vermeidung der Massagewirkung nur getastet, nicht tonometrisch bestimmt. Sofort nach Punktion mit der Mikrospritze füllt sich die Kammer mit flüssigem, lackfarbenem Blute.

Das Kammerwasser ergab

45 Minuten nach der Seruminjektion *refr* = 20,8,
80 „ „ „ „ *refr* = 20,7.

5 ccm Serum eines 16jährigen Knaben, in dessen Harn neben 6 % Zucker reichlich Aceton und Acetessigsäure nachgewiesen wurden, und dessen intraokularer Druck vor der Venaepunktion beiderseits 16 mm *Hg* (Schiötz) betrug, wurde einem Kaninchen intravenös gegeben.

Die Vorderkammerpunktion 20 Min. nach d. Injekt. ergab *refr* = 20,55,
„ „ 45 „ „ „ „ „ *refr* = 20,75.

Beide Versuche haben demnach keine in Betracht kommende Abweichung von der Norm ergeben.

Die besprochenen Untersuchungen stellen die Einleitung einer Versuchsreihe dar, mit der wir zurzeit beschäftigt sind.

Seit längerer Zeit nimmt man an, dass der Blutdruck in einem engen Zusammenhang mit dem intraokularen Druck stünde. Eine Reihe von Arbeiten hat sich mit dieser Frage beschäftigt. Durch den Nachweis, dass ein Ablassen von ungefähr 3 g Blut pro kg Körpergewicht (Dyesscher Aderlass) sowohl den Blutdruck wie den Augendruck ganz erheblich herabsetzt [Gilbert[1])], und dass beide Grössen in gemeinsamer Kurve wieder ansteigen, wird die Tatsache wohl ausser Frage gestellt.

Wir haben uns nun die Aufgabe gestellt, durch Beeinflussung des Blutdruckes etwaige Veränderungen im Kammerwasser nachzuweisen. Hier kommen die schon früher genannten Fehlerquellen, langandauernde Narkose mit Aufspannen des Tieres und unvermeid-

[1]) Gilbert, Über die Wirkung des Dyesschen Aderlasses bei Glaukom. v. Graefe's Arch. f. Ophth. Bd. LXXX. S. 238. 1911.

bare Kopfstauung in Betracht. Deswegen sind die erhaltenen Resultate, besonders was die absoluten Werte anbelangt, nur mit grösster Vorsicht zu verwerten.

Versuch 1. 21. II. 1914. Physiol. Institut (Hofrat v. Tschermack) unter freundlicher Beihilfe des Herrn Prof. R. Kahn.

$4^h10'$ sehr grosses Kaninchen aufgespannt, Trachealkanüle eingelegt, Freipräparieren der Aorta. $4^h30'$: Punktion der rechten Vorderkammer *refr* = 21,2.

Blutdruck 90 mm manometrisch an der Carotis gemessen.

$4^h36'$ Abklemmen der Aorta am absteigenden Teil.

Blutdruck	$4^h40'$	150 mm	*Hg*
	$4^h48'$	133 „	„
	$5^h02'$	123 „	„

$5^h04'$: Vorderkammerpunktion des linken Auges *refr* = 21,4.

Der Versuch ergab bereits eine deutliche Vermehrung des Brechungsindexes am Kontrollauge als Folge der Aufspannung und der damit verbundenen Kopfstauung. Ungefähr 30 Minuten währende beträchtliche Blutdruckerhöhung hat den Brechungsindex nicht wesentlich verändert.

2. 17. II. 1914 sehr grosse Katze. Uretanschlaf kombiniert mit Äthernarkose.

$7^h30'$ Vorderkammerpunktion, linkes Auge *refr* = 21,4. Blutdruck 140 mm *Hg* (manometrisch gemessen Dr. Lehndorff) Amylnitrit in die Trachealkanüle eingetropft. $8^h40'$ Blutdruck sinkt bis 38 mm *Hg*.

$8^h45'$ Vorderkammerpunktion des rechten Auges *refr* = 22,7.

3. 18. II. sehr grosses Kaninchen. Uretanschlaf 7^h rechtes Auge *refr* = 20,8.

Nach Eröffnung des Thorax sinkt der Carotisblutdruck (an einem nicht geaichten Manometer gemessen) auf ungefähr $^1/_4$.

$7^h25'$ linkes Auge *refr* = 21,3.

Den beiden letzten Versuchen mit ihrer Erhöhung des Brechungsindexes des Kammerwassers am Schluss des Versuchs möchten wir wegen der Fehlerquelle der Stauung keine weitere Bedeutung beimessen, da diese Veränderung möglicherweise auf die lange Stauung zurückgeführt werden kann. Der negative Ausfall des Versuches mit der Blutdruckerhöhung scheint uns wohl eher verwertbar. Auf jeden Fall lässt sich aus dem Versuch das eine schliessen, dass eine hochgradige Steigerung des Blutdruckes keine grösseren Veränderungen des Brechungsindexes im Kammerwasser bedingt.

Die Erneuerung des Kammerwassers erfolgt bekanntlich in kürzester Zeit. Wessely (loc. cit.) nimmt eine Zeit von 2 Stunden an,

die genügt, um das Kammerwasser nach Abfluss der Vorderkammer bis zur Herstellung des normalen Druckes zu ersetzen. Interessant ist nun die Frage, wann das Kammerwasser wieder normal würde.

Aus Untersuchungen H. Bauers[1]) wissen wir, dass das 2. Kammerwasser, wenn es 4 Stunden nach der ersten Punktion entnommen wird, seine spontane Gerinnungsfähigkeit bereits verloren hat, der Eiweissgehalt dagegen nach $3^1/_2$ Stunden noch deutlich vermehrt ist.

Nach 8 Stunden findet Bauer den Eiweissgehalt wieder normal. Aus früheren Untersuchungen des einen von uns geht hervor [Löwenstein[2])], dass die Viskosität des II. Kammerwassers nach 4 Stunden bereits wieder den normalen Wert erreicht hat.

Leber[3]) empfiehlt für alle Versuche, die sich mit der Regenerationsgeschwindigkeit des Kammerwassers befassen, die Absaugung mit der Spritze, da die feine Stichöffnung sich rasch wieder schliesst, während bei Schnittwunden zum Verschluss doch mehrere Stunden erforderlich sind.

Wir haben beide Methoden verwendet, sowohl das Ablassen mit der Spritze, als auch die Eröffnung der Vorderkammer mit der Lanze. Die erste Methode hat die Fehlerquelle, dass wir nur einen Teil des Kammerinhaltes entleeren.

1. Ablassen des Kammerwassers mit der Mikrospritze:

$$2.\ \text{Kammerwasser nach} \begin{cases} 16^h\ \textit{refr} = 21{,}0, \\ 20^h\ \ \text{„} = 21{,}0, \\ 26^h\ \ \text{„} = 25{,}8, \\ 43^h\ \ \text{„} = 22{,}75, \\ 72^h\ \ \text{„} = 22{,}0. \end{cases}$$

Die Versuche lassen demnach einen regelmässigen Ablauf der Kammerwasserrestitution vermissen. Die feinere Methodik der Refraktometrie zeigt uns hier einen völlig irregulären Ablauf der Wiederkehr zur Norm bei den verschiedenen Kaninchen, der von kleinen technischen Verschiedenheiten des Eingriffes oder auch von individuellen Eigenheiten der Tiere abhängen kann.

2. Versuchsserie, bei der die Kammer durch Lanzenstich eröffnet wurde, ergab ein analog unregelmässiges Verhalten.

---

[1]) Bauer, H., Über die Ursachen der veränderten Zusammensetzung des Humor aqueus nach Entleerung der vorderen Augenkammer. v. Graefe's Arch. f. Ophth. Bd. XLII, 3. S. 193.

[2]) Löwenstein, A., Die Viskosität der Augenflüssigkeiten unter normalen und pathologischen Verhältnissen. Arch. f. Augenheilk. Bd. LXX. S. 30. 1911.

[3]) Leber, Die Cirkulations- und Ernährungsverhältnisse des Auges. Graefe-Saemisch. Bd. II. 2. Abt. S. 223.

2. Kammerwasser nach
$$\begin{cases} 1^h \; refr = 35{,}0, \\ 19^h \; \text{„} = 21{,}1, \\ 48^h \; \text{„} = 21{,}1, \\ 48^h \; \text{„} = 21{,}6, \\ 72^h \; \text{„} = 20{,}6, \\ 72^h \; \text{„} = 21{,}2. \end{cases}$$

Glaskörperverlust und Kammerwasser.

In der mehrfach erwähnten Arbeit konnte Löwenstein zeigen, dass der Betrag für η des Glaskörpers durch eine Vorderkammerpunktion nicht verändert wird, dass hingegen eine Ansaugung von 0,4 cm Glaskörper die Viskosität des Kammerwassers beträchtlich erhöht. Da die refraktometrischen Werte, die man bei Aspiration von Glaskörpergewebe erhält, beträchtlich schwanken, je nachdem wir mehr oder weniger von dem Glaskörpergerüst mit aspirieren, haben wir nur die mit der Aspiration des Glaskörpers einhergehende Kammerwasserveränderung zur Beurteilung der Frage herangezogen, zu welchem Zeitpunkte das durch den Glaskörperverlust in seiner Ernährung gestörte Auge wieder zur Norm zurückkehrt.

1. Ansaugen von 0,7 ccm etwas blutigem Glaskörper. Punktion nach 1 Minute *refr* = 20,7.

2. Ansaugen von 0,3 ccm klarem Glaskörper. Punktion nach 3 Minuten *refr* = 21,3.

3. Ansaugen von 0,7 ccm blutigem Glaskörper. Punktion nach 15 Minuten *refr* = 33,0.

4. Ansaugen von 0,6 ccm klarem Glaskörper. Punktion nach 12 Stunden *refr* = 45,5.

5. Ansaugen von 0,8 ccm blutigem Glaskörper. Punktion nach 72 Stunden *refr* = 25,3.

6. Ansaugen von 1,2 ccm klarem Glaskörper. Punktion nach 8 Tagen *refr* = 20,7.

Bei allen Versuchen zeigte sich nach Glaskörperaspiration die von Löwenstein[1]) beschriebene Irisfaltung als Zeichen des gestörten hydrostatischen Gleichgewichtes in der Bulbuskapsel.

Aus den erwähnten Versuchen geht hervor, dass bereits sehr kleine Glaskörperverluste (0,3 ccm) von Veränderungen des Kammerwassers gefolgt sind, dass der Brechungsindex ausserordentlich zunimmt, wenn mehr wie 0,6 ccm in Verlust gerät, dass diese Veränderungen noch nach 3 Tagen sehr deutlich messbar sind, dass aber selbst bei

[1]) Löwenstein, A., Über Veränderungen der Irisform bei Glaskörperansaugung. Arch f. vergl. Ophth. Bd. III, 2. 1912.

Verlust fast des Gesamtglaskörpers nach 8 Tagen im Auge des Kaninchens anscheinend normale Ernährungsverhältnisse eingetreten sind.

In einer Reihe von Versuchen haben wir den aspirierten Glaskörper durch physiologische *NaCl*-Lösung ersetzt, doch unterscheiden sich die Resultate der refraktometrischen Untersuchung des Kammerwassers nicht deutlich von denen im Kontrollauge ohne Glaskörperersatz, weswegen wir auf diesen Abschnitt unserer Untersuchungen nicht weiter eingehen.

Deutschmann[1]) hat den Nachweis geliefert, dass auch beim toten Auge nach Abfluss des Kammerwassers sich die Vorderkammer wieder herstellt, und man hat angenommen, dass in Ermanglung anderer Quellen die Glaskörperflüssigkeit infolge der eingetretenen Druckdifferenz hinüberfiltriert.

Wir konnten nun den Nachweis liefern, dass dieses „2. Kammerwasser" durchaus anderer Qualität und demnach anderer Herkunft ist, als das, welches sich intra vitam nach Punktion der Vorderkammer ansammelt.

Ein Kaninchen wird durch Nackenschlag getötet. Die sofort nach dem Tode vorgenommene Vorderkammerpunktion am rechten Auge ergab *refr* = 20,6, nach 65 Minuten wird das linke Auge punktiert *refr* = 21,0. Es zeigt sich wohl eine allerdings sehr geringe postmortale Vermehrung des Brechungsindexes. 75 Minuten nach Ablassen des Kammerwassers am rechten Auge hat sich die Vorderkammer wieder hergestellt, und die neuerliche Punktion ergab den Kammerwasserbrechungsindex von *refr* = 20,8.

Der Versuch ergibt, dass dieses „2. Kammerwasser" durchaus verschieden ist von dem dem lebenden Auge entstammenden Ersatzkammerwasser.

Wir haben nun die Quelle, aus der diese Flüssigkeit allein herkommen kann, etwas näher untersucht.

Ein Kaninchenbulbus wurde enucleiert, sauber mit physiologischer *NaCl*-Lösung abgespült und mit Filtrierpapier abgetrocknet. Darauf wird die Sklera ungefähr 5 mm breit eröffnet und der Glaskörper angeschnitten. Die heraustropfende Flüssigkeit wird auf dem Hilfsprisma aufgefangen und ergibt einen Brechungsindex von *refr* = 20,15, d. h. noch geringer als den des Kammerwassers; (der Brechungsindex des dem Glaskörper des lebenden Tieres durch eine Pravazspritze entnommenen Gewebes betrug *refr* = 20,4 respektiv *refr* = 22,9, je nachdem wir eben mehr oder weniger von dem Gerüst mit aufgezogen hatten).

---

[1]) Deutschmann, Zur Regeneration des Humor aqueus nach Entleerung desselben aus der vorderen Augenkammer. v. Graefe's Arch. f. Ophth. Bd. XXV, 1. S. 99.

Die Flüssigkeit des Glaskörpers kommt demnach wohl als Quelle des 2. Kammerwassers des Leichenauges in Betracht.

Die verwendete Untersuchungsmethode, die bei genauester Einhaltung aller von uns eingangs erwähnten Vorsichtsmassregeln sehr exakte Resultate garantiert, hat uns bei unseren Tierversuchen eine Fülle von Ergebnissen gebracht.

Über ihre klinische Verwertbarkeit soll bald aus unserer Klinik berichtet werden.

Aus unsern Versuchen geht hervor:

1. Der Brechungsindex des Kammerwassers beim normalen Kaninchen wird bei 17,5° bei Einhaltung besonderer Vorsichtsmassregeln konstant gefunden, und zwar mit $n = 1{,}335385$ bis $1{,}335418$.

2. Längere Cocaineinträuflung hat keinen Einfluss auf den Brechungsindex.

3. Kurz dauernde Luxation des Bulbus verändert den Brechungsindex des Kammerwassers nicht.

4. Dionineinstäubung hat eine noch nach 6 Stunden deutliche Vermehrung des Brechungsindex am behandelten Auge zur Folge, während Kalomel oder Sandeinstäubung nicht wirksam ist.

5. Subconjunctivale Injektion äquimolekularer und ungefähr gleichdissociierter Salzlösungen ($NaCl$ und KNO_3) verändern den Brechungsindex des Kammerwassers in verschiedenem Ausmasse. Der zeitliche Ablauf der bewirkten Reaktion ist verschieden.

6. Subconjunctivale Injektion von physiologischer $NaCl$-Lösung und

7. von destilliertem Wasser führt ebenfalls zu einer mässigen Steigerung von n. Diese Erhöhung geht ebenso wie die bei

8. Subconjunctivaler Luftinjektion auf eine rein mechanische Reizung zurück.

9. Massage des Bulbus führt nicht nur zu einer Hypotonie, sondern auch zu hochgradiger Brechungsindexerhöhung.

10. Oberflächliche Traumen, wie Abrasio corneae, Kauterisation im Zentrum und am Limbus sind in bezug auf Refraktionsänderungen kaum wirksam.

11. Warme Umschläge von 30—55 Minuten Dauer zeigen sich ausserordentlich intensiv wirkend, gegen welche die

12. mit Hilfe der Diathermie erzielten Resultate erheblich zurückbleiben.

13. Stauungshyperämie in jeder Form wirkt n-steigernd.

14. Intravenöse *NaCl*-Injektion (0,4 g) erhöht den Betrag für *n* deutlich.

15. Dextrose 10% 20 ccm intravenös führt zu keiner wesentlichen Vermehrung von *n*, ebenso wenig wie

16. destilliertes Wasser und

17. normales Kaninchenserum, Diabetikerserum, Comaserum.

18. Weder durch Blutdrucksteigerung, noch durch Blutdrucksenkung sind einwandfreie Veränderungen des *n* im Kammerwasser erzielt worden.

19. Bezüglich der Regeneration des Kammerwassers ist weder bei Punktion mit der Spritze, noch mit der Lanze ein regelmässiger Ablauf nachzuweisen.

20. Glaskörperverlust führt zu einer Erhöhung des *n*, der aber selbst bei Verlust von 1,2 ccm nach 8 Tagen wieder ausgeglichen ist.

21. Das 2. Kammerwasser des toten Kaninchens hat einen vom 1. sich kaum unterscheidenden Brechungsindex.

Unserem verehrten Chef sind wir für das grosse Interesse, das er unserer Arbeit entgegengebracht hat, zu herzlichem Dank verpflichtet.

[Aus dem Laboratorium der Kgl. Univ.-Augenklinik zu Greifswald.
(Direktor: Prof. Dr. P. Römer.)]

Über intraokulare Anaphylaxie bei Anwendung des Rinder- und Hammelglaskörpers als Antigen.

Von

Dr. med. Anatol Trubin,
Warschau.

Mit Taf. II—IV, Fig. 1—6.

Die Frage der Spezifität einiger Gewebe des Auges wurde durch eine Reihe von Autoren: Golowin, Uhlenhut, Römer, Weichardt und Kümmell, Römer und Gebb und andere wissenschaftlich bearbeitet und gilt heute als feststehende Tatsache. Es sei an dieser Stelle besonders auf die Arbeiten von Römer und Gebb hingewiesen, welche die Organspezifität des Linseneiweisses durch zahlreiche Tierversuche mit der Anaphylaxie nachgewiesen haben. In meiner Arbeit: „Zur Frage der Glaskörpereiweissanaphylaxie" habe ich durch analoge Experimente die Spezifität des Glaskörpers von Rind und Hammel bestätigt.

Ich bin in dieser Arbeit auf Einzelheiten im klinischen Verlauf des lokalanaphylaktischen Symptomkomplexes nicht näher eingegangen und möchte deshalb heute über die verschiedenen Phasen dieses Prozesses, sowie über die Ergebnisse der pathalogisch-anatomischen Untersuchung etwas ausführlicher berichten.

Die Frage der lokalen Anaphylaxie am Auge ist bis jetzt in der Literatur mehrfach bearbeitet worden und interessiert besonders im Hinblick auf die Versuche Elschnigs, die sympathische Ophthalmie und Igersheimers, die Keratitis parenchymatosa als Folge einer lokalen Anaphylaxie zu erklären. Auch v. Szily, Kümmel und Zade haben sich mit dem Zusammenhang zwischen der lokalen Anaphylaxie des Auges und verschiedenen Erkrankungen dieses Organs beschäftigt.

Bei meinen Untersuchungen habe ich als Antigen den Glaskörper von Rindern oder Hammeln verwandt.

Als Versuchstiere dienten zu diesen Experimenten Kaninchen, die mit 18—70 ccm des Glaskörpers intravenös (Ohrvene) vorbehandelt wurden. Mehr als 25 ccm des Glaskörpers injizierte ich nicht auf einmal, sondern stieg allmählich mit fünf Tage dauernden Unterbrechungen. Es ist zu bemerken, dass die Kaninchen den Rinder-, sowie auch den Hammelglaskörper gut vertragen haben, und dass das Gewicht der meisten Tiere sich dabei nicht vermindert hat. Nach Ablauf von 20 bis 55 Tagen erfolgte dann in einzelne Abschnitte des Auges der vorbehandelten Tiere die Reinjektion.

In die Hornhaut wurde intralamellär 0,2 ccm des Antigens injiziert, in die vordere Augenkammer in den Glaskörperraum je 0,25 ccm.

Was die technische Seite der Injektionen anbetrifft, so müssen wir darauf aufmerksam machen, dass bei den Injektionen in die Hornhaut die Nadel ungefähr in die Mitte des Parenchyms eingestochen werden soll. Bei den Experimenten an der vorderen Kammer wird zunächst 0,25 ccm des Kammerwassers mit der Spritze abgezogen, die Nadel bleibt in der Wunde stecken, die Spritze dagegen wird entfernt und von der Flüssigkeit entleert; nachher wird die Spritze mit Antigen bis zu 0,25 ccm gefüllt und diese Menge injiziert. Bei den Experimenten am Glaskörper findet am zweckmässigsten vor der Injektion die Punktion der Vorderkammer statt.

I. Reinjektion in die Hornhaut.

Es wird in der Medizin heute als fest begründete Tatsache erachtet, dass bei der Immunisierung des Organismus die Immunkörper auch in ein gefässloses Gewebe, wie es z. B. die Hornhaut und der Glaskörper ist, eindringen, was besonders durch die Tatsache der Wirkung der intraperitoneal injizierten, spezifischen Sera auf die verschiedenen Infektionen der Cornea (Römer, Gebb) illustriert wird. Im besonderen aber ist die uns interessierende Frage des Auftretens der Anaphylaxie in der Hornhaut schon genügend durch die Arbeiten von Wessely, Szily jun. und Zade klargestellt. Die beiden ersten Autoren beschreiben die anaphylaktische Keratitis in der Form der Keratitis parenchymatosa, während Zade die anaphylaktische Keratitis unter das Krankheitsbild der ulcerierenden Keratitis einreiht.

Bei unseren Versuchen konnten wir das Erscheinen der anaphylaktischen Keratitis in einer der eben genannten Hornhautentzün-

dungen nicht feststellen; die Reaktionen auf die Reinjektion in die Cornea waren im Vergleich zu den Reinjektionen in die vordere Kammer und in den Glaskörper ziemlich schwach. Infolgedessen haben wir uns nur auf eine kleinere Anzahl von Versuchen beschränkt; von denen einige hier mitgeteilt werden sollen.

Versuch I.

Kaninchen 258. Vorbehandlung mit 20 ccm Hammelglaskörper, intravenös. Reinjektion von 0,2 Hammelglaskörper nach 37 Tagen in die rechte Hornhaut. Unmittelbar nach der Injektion: milchweisse Trübung der Hornhaut.

Nach 24 Stunden. Geringe Reizung. Klar hervortretende Trübung der Hornhaut.

Nach 4 Tagen. Deutliche Trübung der Hornhaut in Form herdförmiger und einzelner Knoten.

Nach 5 Tagen. Dasselbe Bild. Enucleation.

Die pathologisch-anatomische Untersuchung ergab, dass die Hornhaut in den oberflächlichen Schichten, hauptsächlich an ihrer Peripherie, infiltriert ist. Die Regenbogenhaut ist etwas verdickt, und ihre Gefässe sind erweitert. In anderen Augenteilen werden keine Abweichungen von der Norm festgestellt.

Kaninchen 74. Vorbehandelt mit 25 ccm Hammelglaskörper. Reinjektion von 0,2 Glaskörper nach 37 Tagen.

Unmittelbar nach Injektion milchigweisse Trübung der Hornhaut.

Nach 24 Stunden. Deutliche Trübung der Hornhaut und starke Röte des Bulbus.

Nach 4 Tagen. Geringe Trübung der Hornhaut.

Nach 5 Tagen. Dasselbe Bild. Enucleation.

Die pathologisch-anatomische Untersuchung ergab, dass ausser einer Anhäufung von Leukocyten in dem Handschlingennetz keine Abweichungen von der Norm vorhanden sind. Die Regenbogenhaut und alle anderen Teile des Auges sind normal.

Kontroll-Kaninchen 66. Injiziert 0,2 Hammelglaskörper in die rechte Hornhaut. Unmittelbar nach der Injektion milchigweisse Trübung der Hornhaut.

Nach 24 Stunden. Starke Trübung der Hornhaut. Geringe Röte.

Nach 4 Tagen. Kaum bemerkbare Trübung der Hornhaut.

Nach 5 Tagen. Dasselbe Bild. Enucleation.

Die pathologisch-anatomische Untersuchung ergab in den untersuchten Schnitten keine Abweichungen von der Norm.

In demselben schwachen Grade kamen die Entzündungserscheinungen auch bei Tieren, welche mit Rinderglaskörper vorbehandelt waren, zum Vorschein, wie aus der klinischen Beobachtung folgender Untersuchung klar hervorgeht.

Versuch II.

Kaninchen 213. Vorbehandelt mit 22 ccm Rinderglaskörper. Reinjektion nach 29 Tagen in die rechte und linke Hornhaut. Unmittelbar nach der

Einspritzung auf beiden Hornhäuten sehr gesättigte, milchweisse Trübung. Nach sieben Stunden wird die Trübung auf der rechten Hornhaut ziemlich blass (halbdurchsichtig); geringe Reizung der linken Hornhaut, sehr zarte Trübung.

Nach 24 Stunden. Rechte Hornhaut: zarte Trübung, linke Hornhaut, ebenfalls zarte Trübung.

Nach 2 Tagen. Geringe Trübung der Hornhaut und Spur; Injektion beider Augen.

Nach wenigen Tagen sind keine Spuren des pathologischen Prozesses mehr zu sehen.

Kontroll-Kaninchen 260. Injiziert je 0,2 ccm in beide Hornhäute. Unmittelbar nach der Injektion intensive Trübung beider Hornhäute.

Nach 7 Stunden. Zarte Trübung der Hornhäute.

Nach 24 Stunden. Deutliche, aber sehr zarte Trübung beider Hornhäute.

Nach 2 Tagen. Die Trübung beider Hornhäute ist geringer geworden.

Nach einigen Tagen sind die Spuren des pathologischen Prozesses nicht mehr festzustellen.

Alle andern Versuche ergaben dieselben Resultate.

Wenn wir die Ergebnisse dieser experimentellen Versuche mit denen anderer Autoren vergleichen, so müssen wir sagen, dass bei Benutzung des Glaskörpers das Bild der anaphylaktischen Keratitis kaum in Erscheinung tritt.

II. Reinjektion in die Vorderkammer.

In dieser Gruppe der Versuche kamen die Erscheinungen der Anaphylaxie viel deutlicher zum Vorschein, waren aber nur von kurzer Dauer und hinterliessen keine bleibenden Veränderungen am Auge.

Versuch III.

Kaninchen 236. Vorbehandelt 57 ccm Rinderglaskörper. Reinjektion nach 41 Tagen in die linke Vorderkammer.

Nach $^1/_4$ Stunde. Sehr enge Pupille, deutliche pericorneale Injektion.

Nach $^1/_2$ Stunde. Dasselbe Bild.

Nach 2 Stunden. Starke Reizung des Auges. Taf. II, Fig. 1 *A*. Enucleation.

Die pathologisch-anatomische Untersuchung ergab Infiltration der Hornhaut in der Nähe des Limbus. Die Conj. bulbi ist aufgelockert und stark infiltriert. Die Regenbogenhaut ist verdickt, ihre Gefässe sind erweitert, und ihre vordere Fläche ist mit fibrinösem Exsudat und einer grossen Anzahl polynucleärer Leukocyten bedeckt. Infiltration der Fortsätze des Corpus ciliare und der äusseren Muskulatur sind sichtbar.

Kaninchen 261. Vorbehandelt mit 25 ccm Rinderglaskörper. Reinjektion nach 37 Tagen in die Vorderkammer des linken Auges.

Nach $6^1/_2$ Stunde. Exsudat auf der Pupille. Geringe Reizung.

Nach 24 Stunden. Unregelmässige Pupille. Geringes Exsudat im Pupillargebiet.

Nach 2 Tagen. Geringes Exsudat am Pupillenrand und etwas Reizung.
Nach 3 Tagen. Idem. Enucleation.

Die pathologisch-anatomischen Veränderungen bestehen in Verdickung der Regenbogenhaut und Erweiterung der Gefässe. Auf dem Pupillenrand sind Bruchteile des Exsudats zu sehen. Die Kammerbucht ist frei. An der vorderen Linsenkapsel ist Verklebung mit der Regenbogenhaut sichtbar. Die Hornhaut ist in der Peripherie in ihren oberflächlichen Schichten infiltriert.

Kontroll-Kaninchen 1000. Injiziert wie oben.
Nach 4 Stunden. Schmale Pupille. Konjunctivale Injektion fehlt.
Nach 24 Stunden. Dasselbe Bild.
Nach 2 Tagen. Sehr geringe Reizung. Pupillarexsudat (Taf. II, Fig. 1 *B*).
Nach 3 Tagen. Enucleation.

Die pathologisch-anatomische Untersuchung ergab: Infiltration ist nur am Limbus zum Vorschein gekommen. Es besteht schwache Infiltration der Regenbogenhaut und sehr schwache Infiltration der äusseren Muskulatur.

Versuch IV.

Kaninchen 304. Vorbehandelt mit 76 ccm Rinderglaskörper. Reinjektion 41 Tage nach der letzten Injektion in die Vorderkammer des linken Auges.

Nach 2 Stunden. Sehr schmale Pupille.
Nach 4 Stunden. Conjunctivale Injektion um die Hornhaut.
Nach 24 Stunden. Conjunctivitis. Chemosis.
Nach 3 Tagen. Enucleation.

Die pathologisch-anatomische Untersuchung: Veränderungen der Hornhaut finden wir nur im Limbus in Form einer zarten Infiltration. In der vorderen Kammer befindet sich ein eiweissreicher Inhalt mit geringer Anzahl von Zellen. Auf der vorderen Linsenkapsel herdförmige Anhäufungen von Fibrin, Reste eines Pupillenexsudates und Infiltration der Regenbogenhaut in der Nähe des Lig. pectin. Im Glaskörper stellenweise geringe Anhäufungen von Fibrin. Besonders ist die ziemlich starke Infiltration des Zellgewebes der Orbita mit polynucleären Zellen bemerkenswert.

Nach 2 Stunden. Pupille mittelmässig weit, geringe Reizung.
Nach 4 Stunden. Pupille weit geworden.
Nach 6 Stunden. Fast keine Reizung mehr. Pupille weit. Augenhintergrund sichtbar.
Nach 2 Tagen. Keine Reizung. Enucleation.

Bei der pathologisch-anatomischen Untersuchung werden keine Abweichungen von der Norm festgestellt.

Durch die mitgeteilten Versuche ist festgestellt, dass die entzündlichen Erscheinungen an den vorbehandelten Augen sich zweifellos intensiver gestalten als am Auge des Kontrolltieres. Aber diese entzündlichen Erscheinungen bei den vorbehandelten Tieren verschwinden schnell, ohne bleibende Veränderungen zu hinterlassen.

Ich habe noch eine Reihe der oben beschriebenen Versuche ausgeführt und gebe im folgenden einige diesbezügliche Protokolle mit länger dauernder Beobachtungszeit wieder.

Versuch V.

Kaninchen 59. Vorbehandelt mit 20 ccm Rinderglaskörper. Reinjektion nach 29 Tagen in die Vorderkammer des linken Auges.

Nach 1 Stunde. Beinahe keine nennenswerten Erscheinungen.

Nach 6 Stunden. Geringe Reizung ohne Exsudation.

Nach 24 Stunden Beinahe keine Reizung.

Nach 2 Tagen. Injektion vollständig verschwunden.

Nach 7 Tagen. Enucleation.

Bei der pathologisch-anatomischen Untersuchung werden keine Abweichungen von der Norm festgestellt.

Versuch VI.

Kaninchen 84. (Albinos.) Vorbehandelt mit 20 ccm Rinderglaskörper. Reinjektion am 29. Tage in die Vorderkammer.

Nach 4 Stunden. Conjunctivale Röte. Schmale Pupille. Regenbogenhaut verfärbt. Hornhaut trüb.

Nach 24 Stunden. Trübung der Hornhaut in der Mitte. Pupillenexsudat und Iritis.

Nach 2 Tagen. Exsudat verdeckt die ganze Pupille.

Nach 3 Tagen. Exsudat in ziemlich starkem Grade verdeckt die Pupille. Fundus nicht sichtbar.

Nach 4 Tagen. Bedeutendes Exsudat im Pupillargebiet.

Nach 5 Tagen. Exsudat in der Pupille.

Nach 7 Tagen. Reste des Pupillenexsudates.

Nach 10 Tagen. Dasselbe Bild.

Nach 12. Tagen. Dasselbe Bild. Enucleation.

Die pathologisch-anatomische Untersuchung ergab, dass ausser dem geringen Exsudate auf dem Pupillenrand der Regenbogenhaut keine Abweichungen von der Norm vorhanden sind.

Die weiteren Versuche, deren Protokolle wir hier nicht aufführen wollen, ergaben identische Resultate. Es sollen an dieser Stelle nur einige Protokolle über Versuche mit Hammelglaskörper mitgeteilt werden.

Versuch VII.

Kaninchen 205. Vorbehandelt mit 72 ccm Hammelglaskörper. Reinjektion nach 41 Tagen in die Vorderkammer des linken Auges.

Nach 6 Stunden. Ziemlich bedeutende Röte des Bulbus.

Nach 24 Stunden. Faltenbildung der Iris. Enucleation.

Die pathologisch-anatomische Untersuchung ergab eine Infiltration des Limbus und des Conj. bulbi mit ein- und mehrkernigen Leukocyten. In der vorderen Kammer finden wir einen eiweissreichen Inhalt. Die Regenbogenhaut ist verdickt und stellenweise infiltriert. Im Glaskörper befinden sich Anhäufungen von Fibrin; geformte Elemente finden sich dagegen nur in sehr geringer Anzahl. Leichte Infiltration der äusseren Muskulatur ist zu sehen.

Kontroll-Kaninchen 500. Injiziert in die Vorderkammer des linken Auges.

Nach 6 Stunden. Beinahe keine Röte des Augapfels.
Nach 24 Stunden. Sehr geringe Injektion.

Die pathologisch-anatomische Untersuchung ergab unbedeutende Infiltration des Limbus und der Conj. bulbi. In den übrigen Teilen des Auges finden wir keine Abweichungen von der Norm.

Alle übrigen Versuche, bei welchen die Beobachtungsdauer sich von einigen Tagen bis zu einem Monat erstreckte, sind durch dieselben Erscheinungen gekennzeichnet, und zwar durch rasches Verschwinden der Krankheitssymptome, welche nur selten länger als 24 Stunden andauern. Nur in dieser Zeit konnten pathologisch-anatomische Veränderungen festgestellt werden. Aus dem Vergleich mit den Versuchsergebnissen bei Kontrolltieren geht klar hervor, dass diese Veränderungen nicht durch das Trauma und auch nicht durch die Injektion des fremdartigen Eiweisses entstanden sind, sondern dass es sich um lokal-anaphylaktische Symptome von unbedeutender Stärke handelt.

III. Reinjektion in den Glaskörper.

Bei der Einführung des Antigens in den Glaskörper habe ich den stärksten Grad der lokalen Anaphylaxie bei meinen Versuchstieren beobachtet und Veränderungen feststellen können, welche den Verlust der Funktion des betreffenden Auges nach sich zogen.

Die bedeutend intensiveren und langdauernden Krankheitserscheinungen bei Reinjektion in den Glaskörper können wir aller Wahrscheinlichkeit nach durch die dem Glaskörper eigentümlichen, ungünstigen Cirkulationsbedingungen erklären, infolgedessen das Antigen einen länger dauernden Einfluss ausüben kann. Das in den Glaskörperraum injizierte Antigen zieht wärend längerer Zeit die Antikörper von dem ganzen Organismus heran und bindet sich langsamer mit denselben. In die vordere Kammer eingeführtes Antigen neutralisiert sich teilweise rascher infolge des raschen Stoffwechsels, teilweise wird es in den allgemeinen Kreislauf eingeführt, wo es sich ebenfalls rasch mit den vorhandenen Antikörpern bindet. Diesen Unterschied zwischen den Intensitätsstärken der Vorgänge in der vorderen Kammer und derjenigen in dem Glaskörperraum hat auch Filatow bei Injektionen des normalen und hämolytischen Serums festgestellt und in folgenden Worten zum Ausdruck gebracht: „Das in die vordere Kammer injizierte hämolytische Serum verbindet sich mit der sich rasch ansammelnden wässerigen Flüssigkeit und wird durch die Abflusswege leicht aus der Kammer abgeführt; die Produkte der schon beginnen-

den Entzündung verschwinden ebenfalls leichter. Anders verhält es sich mit den Injektionen in den Glaskörperraum: hier halten sich die Hämolysine länger auf und diffundieren verhältnismässig langsam."

Aus Experimenten mit bakterieller Infektion ist der Unterschied zwischen der Entzündungsstärke in der vorderen Kammer und derjenigen im Glaskörperraum ebenfalls bekannt.

Ich muss hier die bekannte Tatsache noch erwähnen, dass das heterogene Eiweiss, welches schon allein giftig für den Organismus ist, ganz besonders bei den Injektionen in den Glaskörperraum pathologische Veränderungen hervorruft. Dies wurde durch die Versuche von Sata, Filatow, Golowin und Elschnig bestätigt. Ich habe solche scharf ausgeprägte Erscheinungen, wie dieselben Kümmell in seiner Arbeit beschreibt, nicht erhalten. Entsprechend dem eiweissarmen Glaskörper waren auch die Entzündungserscheinungen bei meinen Versuchen bedeutend schwächer. Kümmel hat seine Versuche mit Serum und Blutkuchen vom Menschen ausgeführt; andere Autoren haben ebenfalls Menschen- oder Tierserum injiziert.

Wie verläuft nun die Injektion von Rinder- und Hammelglaskörper in den Glaskörperraum des normalen Kaninchens?

Im vorderen Abschnitt des Augapfels treten dabei sehr geringe Erscheinungen einer Entzündung auf, welche gewöhnlich im Laufe von weniger als drei Tagen verschwinden und sich niemals wiederholen. Die Veränderungen in dem Glaskörper selbst bestehen in nebelähnlichen Trübungen oder in Form ausgestreckter, silberweisser Streifen. Diffuse Trübungen fehlen. Nebelähnliche Trübungen sind meistens im unteren Teil des Augenhintergrundes zu sehen. Die fast gleichen Erscheinungen beschreibt Filatow nach stattgefundener Einspritzung verschiedener Serumarten in den Glaskörperraum des Kaninchens, und auch Kümmell hat diese Beobachtung gemacht.

Das Fehlen der diffusen Trübung im Glaskörper, sowie der schwächeren, schnell vorübergehenden und sich niemals wiederholenden äusseren Entzündungserscheinungen dient als sicherer Unterschied von dem sich in den Augen der vorbehandelten Tiere abspielenden Symptomkomplex anaphylaktischer Natur.

Einen Unterschied zwischen den Erscheinungen bei Einspritzung des Rinderglaskörpers und des Hammelglaskörpers konnte ich nicht feststellen.

Die Veränderungen in den Augen der vorbehandelten Tiere sind aus den hier folgenden Protokollen zu ersehen.

Versuche mit Rinderglaskörper.

Versuch VIII.

Kaninchen 236. Vorbehandelt mit 57 ccm Rinderglaskörper. Reinjektion am 41. Tage nach der letzten Injektion. Rechtes Auge.

Nach $^1/_4$ Stunde. Pupille mittelweit. Geringe Injektion.
Nach $^1/_2$ Stunde. Dasselbe Bild.
Nach 2 Stunden. Glaskörper etwas getrübt. Enucleation.

Bei der pathologisch-anatomischen Untersuchung macht sich eine starke Infiltration des Limbus, ferner Schwellung der Conjunctiva bulbi bemerkbar. Die Iris ist unregelmässig verdickt und herdweise infiltriert. Im Glaskörper ist Exsudat nicht festzustellen. Ausserdem besteht starke Infiltration der äusseren Muskulatur und in dem den Augapfel umgebenden Fettgewebe.

Es ist von grossem Interesse, dass alle Leukocyten am Limbus, in der Muskulatur und im Fettgewebe polynucleäre sind, in der Regenbogenhaut dagegen mononucleäre.

Kontroll-Kaninchen 324. Injektion ins rechte Auge.

Nach $^1/_4$ Stunde. Pupille mittelweit, geringe Röte.
Nach $^1/_2$ Stunde. Dasselbe Bild.
Nach 2 Stunden. Beinahe keine Injektion mehr. Enucleation.

Die pathologisch-anatomischen Veränderungen bestehen nur in Schwellung der Conjunctiva bulbi mit geringer Infiltration derselben von polynucleären Zellen.

Versuch IX.

Kaninchen 12. Vorbehandelt mit 82 ccm Rinderglaskörper. Reinjektion 43 Tage nach der letzten Injektion. Rechtes Auge.

Nach 10 Stunden. Heftige Injektion besonders pericorneal. Exsudat in der Pupille. Enucleation.

Die pathologisch-anatomische Untersuchung ergab: die Entzündungserscheinungen kommen besonders scharf zum Ausdruck im vorderen Teile des Bulbus. In der vorderen Kammer ziemlich dichtes Fibrinnetz mit polynucleären Zellen. In der hinteren Kammer finden wir ebenfalls bedeutende Anhäufungen dieser Zellart, welche teilweise mit Pigment gefüllt sind. Im hinteren Abschnitt ist Auflockerung des Pigmentepithels, sowie subretinale Anhäufungen roter Blutkörperchen festzustellen.

In dem Glaskörper, besonders um die Papille finden wir bedeutende Anhäufungen der Leukocyten, hauptsächlich mononucleärer Art. Im Bindegewebe der Orbita zwischen den Muskeln und in der Gegend des Sehnerven deutliche Infiltration von polynucleären Leukocyten.

Kontroll-Kaninchen 142. Einspritzung ins rechte Auge.

Nach 10 Stunden. Geringe Reizung. Exsudation in der Pupille. Enucleation.

Bei der pathologisch-anatomischen Untersuchung stellen wir eine geringe Anhäufung von polynucleären Zellen in der vorderen Kammer fest, ebenso im Glaskörper, besonders um die Papille.

Versuch X.

Kaninchen 283. Vorbehandelt mit 25 ccm Rinderglaskörper. Reinjektion am 37. Tage. Rechtes Auge.

Nach 2 Stunden. Chemosis. Zartes Pupillenexsudat.

Nach 6 Stunden. Pupillenexsudat mit blutgefärbten Inselchen im Fibrinexsudat, welches die ganze Pupille verdeckt.

Nach 24 Stunden. Etwas geringeres Exsudat und geringere Injektion.

Nach 2 Tagen. Beinahe keine Infektion mehr. Pupille verdeckt durch fibrinöses Exsudat.

Nach 3 Tagen. Gleiches Bild. Enucleation.

Bei der pathologisch-anatomischen Untersuchung wurden folgende Erscheinungen festgestellt: Die Regenbogenhaut ist unregelmässig verdickt und besonders in den hinteren Schichten infiltriert. Die vordere Kapsel der Linse ist im Pupillargebiet infolge eines Operationsversehens zerrissen; die defekte Stelle ist mit Granulationsgewebe, welches von der Regenbogenhaut ausgeht, bedeckt. Änderungen in der Linse kommen nur in den an die Defektstelle grenzenden oberflächlichen Schichten zum Vorschein.

Die Reaktionserscheinungen finden wir hauptsächlich in der äusseren Muskulatur, am Sehnerven und in einigen Abschnitten der Netzhaut, und zwar sind Blutungen zwischen Netzhaut und Pigmentepithel festzustellen, sowie Auflockerung der Zellen des Pigmentepithels mit Einwanderung derselben in die äusseren Schichten der Netzhaut. Begrenzten Herden roter Blutkörperchen begegnen wir auch in dem Glaskörperraum, hauptsächlich in der Nähe der Netzhaut mit einigen Leukocyten vermischt.

Die Aderhaut nimmt ebenfalls an den Veränderungen teil. Sie ist stellenweise in der Nähe der Gefässe verdickt und infiltriert. (Taf. III, Fig. 3 *A*).

Am Nervus opticus sieht man dichte Infiltration der Papille, ferner herdweise im Perineurium und im Verlauf der Centralgefässe. Von der Papille aus ziehen in den Glaskörper radiär zarte, aus Fibroblasten bestehende Fasern. (Taf. IV, Fig. 5 *A*).

In der äusseren Muskulatur, um die Gefässe herum finden wir eine hauptsächlich in dem intermuskulären Gewebe konzentrierte Infiltration.

Kontroll-Kaninchen 36. Einspritzung ins rechte Auge wie bei Nr. 283.

Nach $6^1/_2$ Stunde. Beinahe keine Erscheinungen von Injektion.

Nach 24 Stunden. Geringe Erscheinungen von Röte.

Nach 2 Tagen. Gleiches Bild.

Nach 3 Tagen. Enucleation.

Die pathologisch-anatomische Untersuchung ergab: gesättigte Infiltration des Hornhautrandes. Gewisse Verdickung der Iris. Geringe Anzahl der mononucleären Leukocyten in den Ciliarfortsätzen und zwischen den Fasern der Zonula Zinnii. Eine grössere Anzahl von Leukocyten in dem hinteren Abschnitte des Glaskörperraums. (Taf. III, Fig. 3 *B*).

Die Papille n. opt. ist in schwachem Grade infiltriert (Taf. IV, Fig. 5 *B*), und von derselben gehen zarte Sprossen von Gewebe, dass hauptsächlich aus Fibroblasten besteht, aus.

Die soeben beschriebenen Versuche geben den Charakter von Erscheinungen wieder, welche wir als Anaphylaxia intraocularis bezeichnen können.

Aus den mitgeteilten Protokollen ergibt sich, dass die ersten Erscheinungen schon in den ersten Stunden nach der Reinjektion auftreten. Der Unterschied zwischen den Augen der vorbehandelten Tiere und derjenigen der Kontrollen besteht zuerst nur in der stärkeren Intensität der Symptome bei den vorbehandelten Kaninchen.

Im weiteren Verlauf des Versuches beobachtet man dann bei den vorbehandelten Tieren Erscheinungen, welche wir bei den Kontrolltieren nicht mehr feststellen können. Hierzu gehört: die degenerative Veränderung der Aderhaut und Netzhaut, sowie die zahlreichen Exsudate, welche entweder aus Fibrin oder aus mononucleären Zellen bestehen, und welche zwischen der Ader- und Netzhaut liegen, wodurch die Netzhaut nicht selten wellenförmig aussieht.

Die Infiltration der äusseren Muskulatur sowie des Sehnerven kommen bei den Kontrolltieren nur schwach zum Ausdruck, während bei den vorbehandelten Tieren dieselben grösstenteils einen sehr hohen Grad von Entzündung darstellen.

Es fragt sich nun, welcher Art die bei der Anaphylaxie am Auge auftretenden Entzündungsprozesse sind?

In unsern Versuchen finden wir in dem ganzen Glaskörperraum weder ausgiebige Exsudate, noch Eiterherde, die auf Endophthalmitis septica hindeuten könnten. Dass das verwandte Antigen in bakteriologischer Hinsicht absolut einwandsfrei war, und die Technik der Versuche auf das peinlichste gehandhabt wurde, versteht sich von selbst. Wir stellen in dem Glaskörper nur eine sehr geringe Zahl von mononucleären Zellen fest; in der ersten Zeit nach der Reinjektion finden sich dagegen überwiegend polynucleäre Zellen. Das Gewebe der Iris, sowie der N. opt. sind mit Lymphocyten infiltriert.

Nun fragt es sich weiter, welchen Ausgang nimmt im allgemeinen ein solcher Prozess des Glaskörpers?

Wenn man einen Monat nach der Reinjektion abwartet, sind die äusseren Erscheinungen der Entzündung zurückgegangen, und nur das Anwachsen der pathologischen Veränderungen am Augenhintergrund in Form der Vergrösserung der atrophischen Herde kommt zum Vorschein.

Im folgenden gebe ich die Beschreibung solcher Versuche.

Versuch XI.

Kaninchen 346. Vorbehandelt intravenös mit 35 ccm Rinderglaskörper. Reinjektion am 55. Tage. Rechtes Auge.

Nach 5 Stunden. Geringe Injektion. Augenhintergrund sichtbar.

Nach 24 Stunden. Iritis (Faltenbildung der Regenbogenhaut). Gleichmässige Trübung des Glaskörpers.

Nach 2 Tagen. Iritis. Diffuse Trübung des Glaskörpers mit weissen, scharf begrenzten Flächen.

Nach 4 Tagen. Iritis. Diffuse Trübung des Glaskörpers mit stark glänzenden Reflexen.

Nach 5 Tagen. Starke Injektion. Iritis. Glaskörper ohne Änderung.

Nach 7 Tagen. Iritis. Der Fundus des Auges ist nur mit Mühe zu sehen.

Nach 9 Tagen. Iritis. Noch stärkere Trübung des Glaskörpers mit Reflexen.

Nach 12 Tagen. Geringe Iritis. Das Bild des Pseudoglioms ist ohne Spiegel sichtbar. Mit Spiegel sind diffuse Trübungen des Glaskörpers mit durchscheinenden roten Fundusstellen und weissen Streifen zu sehen.

Nach 14 Tagen. Wieder verstärkte Iritis. Pupille von unregelmässiger Form. Der Fundus ist beinahe nicht zu sehen.

Nach 16 Tagen. Geringe Iritis. Der Fundus zeigt Flecken von verschiedener Grösse, sowie weisse und bläuliche Streifen.

Nach 25 Tagen. Am Fundus sind weisse Flecken mit Pigmentauflagerungen zu sehen. Diffuse Trübung des Glaskörpers.

Nach 33 Tagen. Atrophische Herde der Aderhaut mit Pigmenteinsäumung und weisse Streifen am Fundus. (Taf. III, Fig. 3 *A*). Enucleation.

Bei der pathologisch-anatomischen Untersuchung finden wir beinahe keine Änderungen in dem vorderen Abschnitte des Bulbus. In dem hinteren Abschnitte dagegen treten die Veränderungen am deutlichsten an der Papille und in den der Papille angrenzenden Teilen der Netzhaut hervor. An der Papille finden wir eine Infiltration mit Lymphocyten, sowie ein neugebildetes, in den Glaskörperraum eindringendes Bindegewebe, das von Blutgefässen durchzogen ist. In der Nähe des Eintrittes des Sehnerven bildet die Netzhaut eine Falte und verläuft weiter in Form einer dünnen Schwarte, in welcher nur die Reste der Kernschicht noch zu unterscheiden sind. Noch weiter nach vorn geht die Netzhaut wieder in ihren normalen Zustand über.

Die Aderhaut ist an den eben beschriebenen Veränderungen entsprechenden Stellen verdickt, und ihre Gefässe erreichen eine bedeutende Stärke. Umgekehrt finden wir in Abschnitten, welche den atrophischen Stellen der Netzhaut entsprechen, die Aderhaut verdünnt, wobei auch das Pigmentepithel an diesen Stellen verdünnt ist. (Taf. IV, Fig. 6).

Kontroll-Kaninchen 256. Einspritzung in das rechte Auge.

Nach 5 Stunden. Beinahe keine Reizwirkung.

Nach 2 Tagen. Iritis, Trübung des Glaskörpers mit grossen, weissen, nebelähnlichen Erscheinungen im unteren Teil des Fundus.

Nach 3 Tagen. Geringe Iritis, der Glaskörper ist fast gänzlich durch-

sichtig mit Ausnahme des unteren Segmentes, in welchem ein grosser weisser Flecken zu sehen ist.

Nach 6 Tagen. Der Glaskörper ist durchsichtig; der Flecken unten deutlich sichtbar.

Nach 13 Tagen. Die Fläche des Wolkenfleckens hat sich vermindert, und die Ränder desselben scheinen zerrissen zu sein.

Nach 17 Tagen. Sehr kleine Flecken am Fundus und Streifen an Stelle des verschwundenen Wolkenfleckens.

Nach 23 Tagen. Augenhintergrundflecken von sehr geringer Grösse; dieselben sind nur mit Mühe zu finden.

Nach 27 Tagen. Weiteres Kleinerwerden der Flecken.

Nach 32 Tagen. Sehr kleine Fleckchen am Fundus, welcher im übrigen ein ganz normales Bild darstellt. (Taf. II, Fig. 2 *C*). Enucleation.

Bei der pathologisch-anatomischen Untersuchung finden wir in dem Glaskörper nur eine ganz unbedeutende Anzahl von mononucleären Leukocyten, welche hauptsächlich in der Nähe des Sehnervenkopfes konzentriert sind. Im übrigen aber ist das Auge vollständig normal ausser dem atrophischen Herde in der Netzhaut an der Einstichstelle.

Versuch XII.

Kaninchen 2. Vorbehandelt mit 79 ccm Rinderglaskörper. Reinjektion nach 25 Tagen. Rechtes Auge.

Nach 20 Tagen. Enucleation.

Die pathologisch-anatomische Untersuchung des Auges ergibt keine Änderungen am Auge mit Ausnahme des Sehnervs. In dessen ganzer Länge, in der Richtung von der Papille nach hinten geschnitten, finden wir im Perineurium bedeutende Infiltration, welche im Stamme des Nerves bis zum Zentralgefäss sich erstreckt.

Kaninchen 193. Vorbehandelt mit 24 ccm Rinderglaskörper. Reinjektion nach 53 Tagen. Rechtes Auge.

Nach 32 Tagen. Gleichmässige Trübung des Glaskörpers. Am Fundus sind weisse atrophische Herde, ebenso schwarze und hellrosa Pünktchen, sowie weisse, über das Niveau der Netzhaut hervorstehende Flecken zu sehen. (Taf. II, Fig. 2 *B*). Enucleation.

Die pathologisch-anatomische Untersuchung ergab, dass in dem vorderen Abschnitt des Auges die Veränderungen nur schwach aufgetreten sind. Im Gewebe des Sphincters finden wir Pigmentklümpchen. Die wesentlichsten Veränderungen konzentrieren sich auf den hinteren Teil des Augapfels.

Die Papille dringt in den Glaskörper in Form eines Pilzes vor; die Vergrösserung seines Inhaltes ist durch das Anwachsen der Glia bedingt: eine Verdickung der Glia ist an dem Abschnitte der an die Papille unmittelbar angrenzenden Netzhaut zu beobachten. Weiter finden wir die Netzhaut atrophisch und verdünnt, wobei die innere und die äussere Körnerschicht ineinander übergegangen sind. Dem verdickten Teile der Netzhaut liegt ein neugebildetes Gewebe, bestehend aus Anhäufungen von mit Pigment gefüllten Zellen, sowie Granulationsgewebe mit Gefässen an. In

der Richtung nach vorn zeigt die Netzhaut ein normales Bild. Die Aderhaut ist in dem hinteren Teile angeschwollen.

Aus den eben beschriebenen Versuchsprotokollen sind wir berechtigt, einige Schlüsse über den Charakter des durch die anaphylaktische Reaktion hervorgerufenen Entzündungsprozesses zu ziehen.

Die Hauptmerkmale dieses Prozesses sind:

Exsudate in allen Teilen des Auges, selbst der äusseren Muskulatur. Subrenitale Exsudate mit Atrophie der erkrankten Netzhautpartien.

Die schon in früheren Stadien der Entzündung auftretenden plastischen Prozesse erreichen keine nennenswerte Entwicklung; auf klinischem Wege konnte ich in keinem von den Versuchen die Schrumpfung des Bulbus konstatieren; bei der anatomischen Untersuchung fand ich niemals Schwartenbildung, die von der Papille nervi opt. zu den Ciliarfortsätzen hinzieht und die Linse von hinten umgreift, was man sehr häufig beim Infektionsprozess am Auge als Endresultat beobachten kann.

In den ersten Stunden des anaphylaktischen Entzündungsprozesses finden wir die Gewebe des Auges mit mehrkernigen Leukocyten infiltriert. Die Anteilnahme der polynucleären Zellen macht scheinbar den Prozess mit dem Infektionsprozess ähnlich. Wir müssen aber berücksichtigen, dass die Infiltration mit polynucleären Leukocyten mehr in den den Augapfel umliegenden Teilen, z. B. der äusseren Muskulatur als im Bulbus selbst zum Vorschein kommt. In dem Augapfel treten nur sehr unbedeutende Exsudate in die vordere Kammer und zeitweise auch geringe Exsudate an der Einspritzungsstelle in dem Glaskörper auf.

In den späteren Zeitperioden der Versuche treten auch mononucleäre Leukocyten auf.

Hier muss ich bemerken, dass die polynucleären Zellen als Folge der Injektion in dem Glaskörper auch bei Kontrolltieren, aber in bedeutend schwächerem Grade als bei den vorbehandelten Tieren, zum Vorschein kommen.

Insofern können wir bei diesen Versuchen eine gewisse Ähnlichkeit mit der septischen Endophthalmitis (Meller und Fuchs jun., v. Scily) feststellen. Dies hat seinen Grund wohl in der stärkeren Konzentration des Eiweisses in diesen Flüssigkeiten, als in der durch mich angewandten Glaskörperflüssigkeit.

Von Interesse sind auch die Versuche, die anaphylaktischen Symp-

tome mit der sympathischen Entzündung in Einklang zu bringen. (Elschnig, Kümmel).

Bei der sympathischen Entzündung spielt die Hauptrolle der Uvealtractus, wie dies der grösste Teil der Autoren als bewiesen anerkennt; die pathologischen Veränderungen dabei bestehen in den plastischen Exsudaten in der Aderhaut: Uveitis fibrinosa plastica. In den meisten Fällen werden alle drei Teile des Uvealtractus in Mitleidenschaft gezogen. Die Uvea wird primär in Form der pathologischen Bildung von Granulationsgewebe im Innern des Parenchyms der Aderhaut betroffen (Römer, Fuchs, Gilbert u. a.).

Sehen wir einmal zu, ob der durch mich beobachtete anaphylaktische Prozess mit dem eben beschriebenen Bilde der sympathischen Entzündung eine Ähnlichkeit aufweist.

Bei längerer Beobachtungsdauer der Versuchstiere konnte ich in der Aderhaut die Entwicklung der Granulationsgewebe nicht feststellen. Die Anteilnahme der Aderhaut in dem Krankheitsprozesse in Form herdförmiger Infiltrationen mit Lymphocyten in den früheren Zeitperioden und in Form subretinaler Anhäufungen einkörniger Leukocyten in späteren Zeitperioden des Versuchs wurde durch die Entstehung atrophischer Herde bestätigt. Im übrigen dagegen verbleibt die Aderhaut vollständig normal, so dass von Uveitis plastica nichts zu konstatieren ist.

Der Krankheitszustand aller übrigen Teile des Uvealtractus, wie Infiltration der Regenbogenhaut, hauptsächlich in den hinteren Schichten derselben, sowie auch Verlängerung der Ciliarfortsätze und Infiltration derselben, stellt keine spezifische Erkrankung zur Konstatierung der sympathischen Entzündung dar.

Einen Blick auf die Ergebnisse der Versuchsprotokolle werfend, kommen wir zum Schluss, dass der anaphylaktische Prozess sich auf einen beliebigen Teil des Auges nicht beschränkt, dass er vielmehr alle möglichen Gewebe in Mitleidenschaft zieht.

Ich habe die Anteilnahme an dem Prozesse der äusseren Muskulatur, der Papille, der Conjunctiva, teilweise auch der Hornhaut, des Ciliarkörpers, der Aderhaut, des Pigmentepithels, sowie der Netzhaut festgestellt. Die zwei letztgenannten Gewebe des Auges spielen vielleicht die Hauptrolle in der Reaktion beim anaphylaktischen Prozess, und zwar unterliegen sie einmal der Auflockerung des Pigmentepithels, sowie der Einwanderung desselben in die äussern Schichten der Netzhaut mit der Bestrebung, weiter in die innern Schichten der Netzhaut und endlich in den Glaskörper einzudringen.

Noch bemerkenswerter sind die Veränderungen in der Netzhaut, und zwar die Infiltration ihrer Schichten mit Leukocyten, die Verschmelzung der Körnerschichten und die degenerativen Veränderungen, infolge deren die einzelnen Schichten der Netzhaut nicht mehr zu unterscheiden sind.

In den letzten Zeitperioden des Prozesses entsprechen den atrophischen Abschnitten der Aderhaut noch mehr verbreitete atrophische Herde in der Netzhaut.

Infolge dieser Anteilnahme der Netzhaut an dem Prozess oder wenigstens infolge der Unabhängigkeit der Netzhauterkrankung von der Aderhautaffektion, können wir keine Analogie mit der sympathischen Entzündung konstatieren.

Zu den Versuchen, deren Ergebnisse ich soeben geschildert habe, dienten mit Rinderglaskörper vorbehandelte Tiere. Obgleich die Versuche mit den mit Hammelglaskörper vorbehandelten Kaninchen keine prinzipiellen Unterschiede aufweisen, möchte ich doch einige Protokolle derselben hier kurz erwähnen.

Versuche mit Hammelglaskörper.

Versuch XIII.

Kaninchen 205. Vorbehandelt mit 72 ccm Hammelglaskörper. Reinjektion am 42. Tage nach der letzten Injektion in den Glaskörper des rechten Auges

Nach 6 Stunden. Ziemlich starke Reizung.

Nach 24 Stunden. Starke Reizung Der Augenhintergrund ist nur schwer zu sehen. Faltenbildung auf der Regenbogenhaut. Enucleation.

Die pathologisch-anatomische Untersuchung ergab folgendes: Starke Infiltration des Limbus. Conj. bulbi angeschwollen und infiltriert mit mehrkernigen Leukocyten Die äussere Muskulatur ebenfalls mit polynucleären Zellen durchdrungen.

In der vorderen Kammer geringe Anzahl polynucleäre Zellen und eiweissreiche Flüssigkeit. Im ligamentum pectinatum befindet sich eine grosse Anzahl dicht zusammenliegender, mehrkerniger Leukocyten.

Die Regenbogenhaut ist ungleichmässig verdickt. Es sind Verklebungen mit der vorderen Kapsel der Linse vorhanden. Das Innere der Regenbogenhaut ist stellenweise mit ein- und mehrkernigen Leukocyten infiltriert.

Die Netzhaut ist an einigen Stellen durch zellarmes Exsudat abgehoben.

Das Corpus ciliare ist in mässigem Grade mit denselben Zellen infiltriert. Die Fortsätze desselben sind etwas verlängert und mit polynucleären Zellen durchsetzt.

Im Glaskörper finden wir eine mässige Anzahl polynucleärer Zellen und fibrinöser Fasern.

Die Papille nervi optici ist stark und hauptsächlich mit mononucleären

Zellen infiltriert. Die Infiltration kommt zum Ausdruck ebenfalls im Stamme, besonders in der Umgebung der Zentralgefässe und im Perineurium.

Kontroll-Kaninchen 500. Injektion in rechtes Auge.

Nach 24 Stunden. Der Augenhintergrund etwas verdunkelt. Geringe Röte. Enucleation.

Die pathologisch-anatomische Untersuchung ergibt geringe Infiltration der äusseren Muskulatur, der Conjunctiva bulbi und des Limbus. Dabei überwiegen die polynucleären Leukocyten. Mässige Exsudation in der vorderen Kammer und im Glaskörper.

Wir finden somit nach Ablauf von 24 Stunden nach der Reinjektion in den Glaskörper nur einen Unterschied in der Menge der eingewanderten Leukocyten zwischen dem vorbehandelten und dem Kontrolltiere.

Versuch XIV.

Kaninchen 279. Vorbehandelt mit 20 ccm Hammelglaskörper. Reinjektion am 41. Tage. Rechtes Auge.

Nach 8 Tagen. Wiederholtes Zunehmen der Injektion und Exsudat am Pupillenrande. Glaskörper gleichmässig trüb. Enucleation.

Die mikroskopische Untersuchung ergibt Veränderungen in allen Teilen des Auges. Die Hornhaut ist mit einkernigen Leukocyten infiltriert, und zwar in stärkerem Grade am Limbus und schwächer im Zentrum. Die vordere Kammer ist mit eiweissreicher Flüssigkeit gefüllt.

Die Regenbogenhaut ist verdickt und besonders in den hinteren Schichten infiltriert. Im Corpus ciliare sind die Fortsätze verlängert und stark infiltriert. Die Chorioidea in der Gegend der Ora serrata ist ebenfalls stark infiltriert und verdickt. Weiter nach hinten finden wir schon normale Aderhaut abwechselnd mit Herden starker Infiltration, wobei das Gewebe an diesen Stellen stark verdickt ist; wir stellen ferner subretinale Anhäufungen der Lymphocyten fest, welche stellenweise bedeutende Dimensionen erreichen. Die Aderhaut ist in der Nähe des Eintritts des Sehnerven stark infiltriert, wobei die Infiltration sich unter das Perineurium des Optikus erstreckt. In dem Stamme des Sehnerven finden wir eine Infiltration um die Zentralgefässe herum.

Die Netzhaut ist im oberen Segmente normal, im unteren dagegen mit einer dünnen Schicht ein- und mehrkerniger Leukocyten, mit amorphen Massen und mit Fibrin bedeckt. Das Gewebe der Netzhaut ist an dieser Stelle ebenfalls in gemässigtem Grade infiltriert.

Von der Papille nervi optici bis zu dem hinteren Pol der Linse gehen zarte Züge frischen Granulationsgewebes.

Der plastische Prozess wird auch in dem Abschnittte der Ciliarfortsätze, von welchen sich Züge aus Fibroblasten abzweigen, beobachtet.

Versuch XV.

Kaninchen 265. Vorbehandelt mit 25 ccm Hammelglaskörper. Reinjektion am 41. Tage. Rechtes Auge.

Nach 14 Tagen. Seclusio pupillae. Enucleation.

Die pathologisch-anatomische Untersuchung ergibt, dass die Hornhaut in der Nähe des Limbus infiltriert ist. Die Regenbogenhaut ist stark besonders im oberen Abschnitte verdickt und mit runden Zellen infiltriert. Die Infiltration kommt besonders in den hinteren Schichten derselben zum Vorschein. Verklebung des Pupillenrandes mit der vorderen Kapsel der Linse ist vorhanden. Das Corpus ciliare hat verlängerte (angeschwollene) Fortsätze.

Im hinteren Abschnitt im Glaskörper finden wir Exsudat ausschliesslich aus einkernigen Leukocyten, von welchen viele mit Pigment gefüllt sind. Die Aderhaut ist am Eingange des Sehnervs mit runden Zellen infiltriert. In dem den Sehnerven umgebenden Zellgewebe stellen wir eine Infiltration um die Gefässe herum fest. Ziemlich bedeutende Anhäufung einkerniger Elemente ist in dem Glaskörper in der Nähe der Papille zu sehen; die Papille selbst ist teilweise mit einkernigen Zellen infiltriert.

Wie aus den eben angeführten Protokollen zu ersehen ist, sind die anaphylaktischen Erscheinungen bei den mit Hammelglaskörper vorbehandelten Tieren denjenigen, welche bei den mit Rinderglaskörper vorbehandelten Tieren beobachtet wurden, fast gleich.

Auch hier werden nach einem Monate nach der Reinjektion mit dem Augenspiegel atrophische Herde und Veränderungen in der Anordnung der Pigmentes beobachtet. Die mikroskopische Untersuchung ergibt dann das uns schon bekannte Bild.

Ich habe bis jetzt über die Bedeutung der kleinen und grossen Quantitäten des Antigens, welches ich zur Vorbehandlung der Tiere verwendet habe, noch nicht gesprochen. Ich wandte kleine Quantitäten von 18—25 ccm und grössere bis zu 80 ccm an und konnte keinen wesentlichen Unterschied in der Intensität des Prozesses feststellen.

In bezug auf den Glaskörper als Antigen habe ich die Dosis sensibilisans minima nicht festgestellt; die von mir angewandten kleineren Quantitäten liegen augenscheinlich nicht in der Nähe derselben, da ich bei der Reinjektion solcher kleineren Dosen im grössten Teile der Versuche positive Resultate erhalten habe (Pfeiffer). Von den mit Reinjektion in den Glaskörper durchgeführten Versuchen erhielt ich negative Resultate nur in drei Fällen, wobei die Reaktion gleich oder sogar schwächer ausfiel, als bei den Kontrolltieren.

Die deutlichsten Resultate gaben diejenigen Versuche, bei welchen die Reinjektion etwa 30 Tage nach der letzten Einspritzung erfolgte. Grössere Quantitäten des Antigens verlangen eine längere Zeitdauer bis zur völligen Ausbildung der Antikörper. In dieser Beziehung ist der Versuch XII massgebend; in diesem Versuche wurde mit grossen Dosen vorbehandelt, und vor dem 30. Tage (am 20.) erfolgte die Reinjektion mit dem Ergebnis, dass die Entzündungserscheinungen nur

schwach zum Ausdruck kamen und die mikroskopische Untersuchung des nach dieser Zeit enucleierten Auges nur Infiltration des Perineuriums der Sehnerven ergab.

Bakterielle Glaskörperinfektionen unterscheiden sich von dem Symptomkomplex der Glaskörperanaphylaxie dadurch, dass bei den ersteren gewöhnlich die silberweissen Streifen und das watteähnliche Exsudat in dem unteren Teile des Glaskörpers nicht gefunden werden, welche mikroskopisch eine Anhäufung von Leukocypten und membranähnlicher Gebilde darstellen.

Schlussfolgerungen.

1. Es ist möglich, bei Tieren, welche mit Rinder-, bzw. Hammelglaskörper vorbehandelt werden, durch Injektion des Antigens in das Auge hier solche Krankheitserscheinungen hervorzurufen, welche als anaphylaktische Symptome betrachtet werden müssen, da dieselben bei den Kontrolltieren nicht auftreten.

2. Die am längsten dauernden und intensivsten Symptome werden durch Reinjektion in den Glaskörper erzielt; die Reinjektion in die vordere Kammer gibt zwar auch deutliche, aber schnell vorübergehende Erscheinungen, während die Reinjektion in der Hornhaut nur ganz schwache Veränderungen zur Folge hat.

3. Die Reinjektion in den Glaskörper eines vorbehandelten Tieres bedingt degenerative Veränderungen in der Netzhaut, im Pigmentepithel und in der Aderhaut, wobei diese Veränderungen Atrophie der Gewebe hervorrufen.

4. Das Bild der Anaphylaxia intraocularis unterscheidet sich von der durch Infektion hervorgerufenen Endophthalmitis durch nicht so scharf ausgeprägte Entzündungserscheinungen und durch das Fehlen des eitrigen Exsudates mit folgender Narbenbildung und Schrumpfung des Augapfels. Die Veränderungen in der Netzhaut, im Pigmentepithel und in der Aderhaut sind bei der Anaphylaxia intraocularis das Primäre.

5. Ich habe aus meinen Untersuchungen nicht die Überzeugung gewinnen können, dass die von mir gefundenen pathologisch-anatomischen Veränderungen bei der intraokularen Anaphylaxie mittels Glaskörper als Antigen genügend wären, als Stütze der Elschnigschen Theorie zu dienen.

6. Ein Unterschied zwischen dem uns interessierenden Prozesse und dem typischen Bilde der sympathischen Entzündung besteht unter anderem auch im Fehlen der Uveitis plastica.

Herrn Professor Römer drücke ich meinen herzlichsten Dank für die Überlassung des Themas aus. Ebenfalls danke ich Herrn Prof. Gebb für seine Unterstützung und freundliche Hilfe bei der Bearbeitung dieses Themas.

Gleichzeitig erachte ich es für meine angenehme Pflicht, meinem hochverehrten Chef, Herrn Prof. Dr. Orlow, für seine erfolgreiche Bemühung meiner Kommandierung an das gastfreundliche Laboratorium der Greifswalder Augenklinik und für sein freundliches Interesse an meiner Arbeit zu danken.

Literaturverzeichnis.

1) Golowin, Hypothese der autocytotoxischen Entstehung von Augenerkrankungen. Klin. Monatsbl. f. Augenheilk. Bd. XLVII. 1909.
2) Uhlenhuth, Zur Lehre von der Untersuchung verschiedener Eiweissarten mit Hilfe spezifischer Sera. Jena 1903. (Cit. bei Filatow)
3) Römer, Die Pathogenese der Cataracta senilis vom Standpunkte der Serumforschung. v. Graefe's Arch. f. Ophth. Bd. LX. 1905.
4) Weichard u. Kümmell, Studien über die Organspezifität des Uveaeiweisses. Münch. med. Wochenschr. Bd. LVIII. 1911.
5) Römer u. Gebb, Beiträge zur Frage der Anaphylaxie durch Linseneiweiss und Eiweiss aus andern Geweben des Auges. v. Graefe's Arch. f. Ophth. Bd. LXXXI. 1912.
6) — — Weiterer Beitrag zur Anaphylaxie durch Linseneiweiss. v. Graefe's Arch. f. Ophth. Bd. LXXXII. 1912.
7) Trubin, Zur Frage der Glaskörpereiweissanaphylaxie. Arch. f. Augenheilk. Bd. LXXVII, 1. 1914.
8) Elschnig, Studien zur sympathischen Ophthalmie. v. Graefe's Arch. f. Ophth. Bd. LXXV, LXXVI, LXXVIII, LXXIX. 1910. 1911.
9) Igersheimer. Ber. über d. 39. Vers. d. ophth. Ges. Heidelberg 1913. Diskussion zu dem Vortrag II—III.
10) v. Szily, jun., Intern. med. Kongr. in London. 1913. Ref. Klin. Monatsbl. f. Augenheilk. Sept. 1913.
11) v. Szily u. Arizawa, Über die Bedeutung der Anaphylaxie in der Augenheilkunde. Klin. Monatsbl. f. Augenheilk. Febr. 1913.
12) Kümmell, Über anaphylaktische Erscheinungen am Auge. v. Graefe's Arch. f. Ophth. Bd. LXXVII. 1910.
13) — Experimentelles zur sympathischen Ophthalmie. v. Graefe's Arch. f. Ophth. Bd. LXXIX. 1911.
14) Wessely, Über anaphylaktische Erscheinungen an der Hornhaut. Münch. med. Wochenschr. 1911.
15) Zade, Untersuchungen über Anaphylaxie am Auge. Ber. über d. 39. Vers. d. ophth. Ges. Heidelberg 1913.
16) Römer, Experimentelle Grundlage für klinische Versuche einer Serumtherapie des Ulcus corneae serpens nach Untersuchungen über Pneumokokkenimmunität. v. Graefe's Arch. f. Ophth. 1912.
17) — Diffusion der Antitoxine in die gefässlosen Gewebe. Zentralbl. f. Bakt. Ref. Bd. XLIV. Beiheft.
18) Gebb, Über die Frage der Anteilnahme der Cornea an der aktiven und passiven Immunisierung. Ber. über d. 36. Vers. d. ophth. Ges. Heidelberg 1910.
19) — Serumtherapie des Ulcus corneae serpens. Beiträge zur Klinik der Infektionskrankheiten und zur Immunitätsforschung. Würzburg 1913
20) Grüter, Kritische und experimentelle Studien über die Vaccineimmunität des Auges und ihre Beziehungen zum Gesamtorganismus. Arch. f. Augenheilk. Bd. LXX. 1912.

21) Filatow, Studien über die Zelltoxine in der Ophthalmologie (russisch). Diss. Odessa 1908.
22) Sata, Über die Wirkung und die Spezifität der Cytotoxine im Organismus. Beitrag zur pathologischen Anatomie und allgemeinen Pathologie. 1906.
23) Fuchs, jun., u. Meller, Über die lokale Anaphylaxie. 85. Vers. deutscher Naturforscher und Ärzte. Wien 1913. Ref. Klin. Monatsbl. f. Augenheilk. Okt.-Nov. 1913.
24) Römer, Arbeiten aus dem Gebiet der sympathischen Ophthalmie. v. Graefe's Arch. f. Ophth. Bd. LV u. Bd. LVI. 1913.
25) Fuchs, Über Ophthalmia sympathica. v. Graefe's Arch. f. Ophth. Bd. LXX. 1909.
26) Gilbert, Untersuchungen über die Ätiologie usw. v. Graefe's Arch. f. Ophth. Bd. LXXVII. 1910.
27) Pfeiffer, Das Problem der Eiweissanaphylaxie. Jena 1910.

Erklärung der Abbildungen auf Taf. II—IV, Fig. 1—6.

Fig. 1 *A*. Zwei Stunden nach der Reinjektion in die vordere Kammer. Starke conjunctivale Injektion. Falte auf der Regenbogenhaut.

Fig. 1 *B*. Injektion in die vordere Kammer eines normalen Tieres. Nach Ablauf von zwei Stunden.

Fig. 2 *A*. Fundus eines vorbehandelten Tieres nach einem Monat nach der Reinjektion in den Glaskörper. Es ist ein bedeutender atrophischer Herd, mit welchem ein membranähnliches Exsudat verbunden ist, zu sehen.

Fig. 2 *B*. Gleicher Versuch nach derselben Zeit. Es ist ein atrophischer Flecken sichtbar. Änderungen in Anordnung des Pigments und Reste des mit der Netzhaut verklebten Exsudates.

Fig. 2 *C*. Kontrolltier. Am normalen Fundus sind punktförmige Exsudatreste sichtbar.

Fig. 3 *A*. Veränderungen in der Netzhaut und Aderhaut vier Tage nach der Reinjektion in den Glaskörper eines vorbehandelten Tieres.

Fig. 3 *B*. Kontrolltier.

Fig. 4 *A*. Bedeutende Veränderungen in der Netzhaut, Aderhaut und im Glaskörper bei einem vorbehandelten Tiere sieben Tage nach der Reinjektion in den Glaskörper.

Fig. 4 *B*. Kontrolltier.

Fig. 5 *A*. Veränderungen im Sehnerv vier Tage nach der Reinjektion in Form starker Infiltration im Perineurium und um die Zentralgefässe.

Fig. 5 *B*. Kontrolltier.

Fig. 6. Atrophische Veränderungen in der Netzhaut und Aderhaut und einen Monat nach der Reinjektion in den Glaskörperraum.

[Aus dem histolog. Laboratorium der Augenklinik des Hofrates Prof. E. Fuchs in Wien.]

Über Nekrose bei sympathisierender Entzündung.

Von

Prof. Dr. J. Meller.

Mit Taf. V, Fig. 1—3, und 2 Figuren im Text.

Schon in den ältesten Publikationen, welche die Histologie der sympathisierenden Entzündung betreffen, finden sich Angaben über ganz besonders schwere Entartungszustände der Uvea, die sich in ihren vorderen Teilen in eine tumorartige Masse verwandelt, in ihren hintern Abschnitten, der Chorioidea, eine mehr gleichmässige, bis zu 2 mm und selbst darüber reichende Verdickung erfahren hatte.

Wie erst in der letzten Zeit das Bild dieser Erkrankung systematisch ausgearbeitet wurde, ist hinlänglich bekannt.

Wenn ich heute über zwei neue Fälle von sympathisierender Entzündung berichte, so geschieht dies nicht mit Rücksicht auf die besonders hochgradige Veränderung in der Uvea — denn solche Fälle sind reichlich genug beschrieben —, sondern weil in den Uvealinfiltrationen eine Veränderung eingetreten ist, von der man bisher immer ausdrücklich behauptete, dass sie bei der sympathisierenden Entzündung nicht vorkomme, nämlich eine Nekrose.

Ich werde zunächst über die beiden Fälle Bericht erstatten.

I. Fall.

A. W., 8 jähriges Mädchen.

Anamnese. Vor 3 Wochen Verletzung des linken Auges durch Anschnellen eines Zweiges. Es folgte eine heftige Entzündung, die vor 6 Tagen auch auf das bisher gesunde rechte Auge übergriff. Genauere Auskünfte konnten nicht erhoben werden.

Stat. praes. vom 16. VIII. 1911.

L. A. Starke Injektion. Hornhaut von einer breiten Narbe eingenommen, zu der von oben und unten Gefässe ziehen. Durch die Narbe ist die Hornhaut abgeflacht; ihr liegt hinten die Iris, die nur undeutlich durchzusehen

ist, eng an. Die Gegend der Pupille erscheint als ein dunkler Fleck. Tension herabgesetzt. Lichtempfindung unsicher.

R. A. Starke Injektion. Präcipitate an der hintern Hornhautwand. Kammerwasser getrübt, Irisstruktur undeutlich, Pupille mit einigen hintern Synechien. Tension normal.

26. VIII. 1911. L. A. Enucleation.

Trotz der Enucleation nahm die Iridocyclitis des rechten Auges einen malignen Verlauf, und das Auge erblindete trotz monatelanger Behandlung vollständig.

Interner Befund normal. Im Blute 35 % Lymphocyten. Der Fall ist angeführt in der Publikation von Purtscher und Koller in Graefe's Arch. f. Ophth. Bd. LXXXIII, S. 388.

Histologischer Befund.

Besser als jede Beschreibung gibt die nebenstehende Zeichnung ein Bild der schweren Erkrankung des Auges. (Siehe Textfig. 1.) Iris und Ciliarkörper sind durch eine Geschwulst ersetzt, welche nicht nur die vordere Kammer ausfüllt, sondern auch in die Hornhaut, bzw. in die an Stelle der Hornhaut bestehende Narbe eindringt und fast schon bis zur Oberfläche derselben gelangt ist. Schon mit freiem Auge erkennt man den Aufbau des Tumors aus einzelnen Knoten, deren Zentrum in den mit Hämalaun-Eosin gefärbten Präparaten eine hellrote Färbung annahm, deren Peripherie als dunkler Ring erscheint. Die Gegend der Pupille ist durch eine Schwarte ausgefüllt, an die die total abgelöste Netzhaut angelötet ist. Die Chorioidea ist zwar auch beträchtlich verdickt, aber in geringerem Grade als der vordere Teil der Uvea; in der Peripherie der Chorioidea können die einzelnen Infiltrationsknoten schon mit freiem Auge unterschieden werden; in den hintern Teilen ist durch die Confluenz derselben eine mehr gleichmässige Verdickung zustande gekommen.

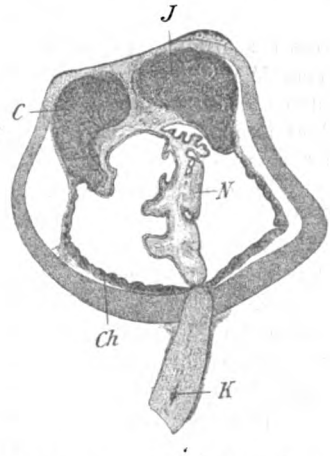

Fig. 1. Vergr. $^2/_1$. Iris (*J*) und Ciliarkörper (*C*) in eine tumorartige Masse verwandelt. Chorioidea (*Ch*) sehr stark verdickt. Netzhaut (*N*) abgehoben. *K* Knoten im Optikus.

Histologisch erweist sich der die Iris und den Ciliarkörper ersetzende Tumor als ein Granulationsgewebe, das aus Knoten von epithelioiden Zellen mit zahlreichen Riesenzellen besteht, welche von einem dickeren oder dünneren Wall von Lymphocyten eingesäumt sind. Von dem ursprünglichen Uvealgewebe ist nichts übrig geblieben. Nur einige wellige Streifen von Pigment sind die letzten Überreste.

Während die Grenze dieses Gewebes gegen die Sklera eine scharfe ist, auf der einen Seite des Auges dieses Gewebe sogar durch einen serösen

Erguss zwischen die Lamellen der Suprachorioidea von der Sklera abgehoben erscheint, dringt es vorn in das die Hornhaut ersetzende Narbengewebe ein und reicht stellenweise ganz nahe bis an den Epithelbelag derselben.

Die Gegend der Pupille ist durch ein teilweise recht rundzellenreiches Schwartengewebe ausgefüllt, welches sich auch an die hintere Seite der Granulationsgeschwulst erstreckt. Die Reste der Linsenkapsel sind in diese Schwarte eingebettet, und rückwärts ist die total abgelöste Netzhaut an sie angelötet. Die Netzhaut ist in einem Zustande mässiger Entzündung; Lymphocyten liegen reichlich perivasculär. In den kleinen an Stelle des Glaskörpers übrig gebliebenen Spalträumen zwischen den Blättern der Netzhaut findet man ein- und mehrkernige Exsudatzellen, und auch auf der äussern Oberfläche der Netzhaut ist es zu einer mässigen zelligen Exsudation in den subretinalen Raum gekommen.

Die mächtige Verdickung der vorderen Uvealteile reicht bis zur Ora serrata. Der Ansatz der Netzhaut wurde sozusagen von der Geschwulst gegen das Augeninnere abgedrängt.

In den vorderen Teilen der Chorioidea liegen in ihr Parenchym eingebettet isolierte Knoten von gleicher Bauart, wie früher beschrieben: ein grosser zentraler, aus epithelioiden Zellen bestehender Herd, umgeben von einem Wall dicht gelagerter Lymphocyten. Weiter rückwärts liegen diese Knoten dicht aneinander, so dass eine mehr gleichmässige Verdickung der Chorioidea zustande kommt. Choriocapillaris und Lamina vitrea bleiben auch hier verschont.

Um den Sehnerveneintritt herum ist die Chorioidea auf 1 mm verdickt, und hier entwickelten sich einige kleine Epithelioidzellenknötchen auf der innern Fläche des Pigmentblattes zwischen demselben und dem geschwollenen Papillenkopf.

Die Papille ist stark geschwollen, ein neuritischer Wulst drängt den Beginn der Netzhaut zur Seite. Nur um die Zentralgefässe herum besteht eine kleinzellige Rundzelleninfiltration, und auf der innern Oberfläche der Papille liegt ein fibrinöses Exsudat.

Spezifische Infiltrationen sind überall um die die Sklera durchsetzenden Gefässe und Nerven bis an die äussere Oberfläche des Auges zu verfolgen, woselbst in zahlreichen Schnitten schon mit freiem Auge sichtbare Epithelioidzellenknötchen aufgeschossen sind. In ganz besonderem Masse ist der Sehnerv an der Erkrankung beteiligt. So finden sich nicht nur im blinden Ende des Intervaginalraumes spezifische Knoten mit epithelioiden und Riesenzellen, sondern auch im Optikusstamme mehr als $^1/_2$ cm hinter dem Auge. Die Sehnervenfasern selbst sind im übrigen normal geblieben.

So ungewöhnlich stark nun auch der Grad der Entzündung in diesem Auge ist, und so selten sich auch im Sehnerven selbst so grosse Erkrankungsherde vorfinden, so liegen doch alle diese Veränderungen noch innerhalb dessen, was der sympathisierenden Entzündung nach unserer bisherigen Erfahrung an histologischen Befunden zukommen kann.

Diese Grenzen werden aber durch ein histologisches Symptom überschritten, das bis jetzt bei der sympathisierenden Entzündung nicht beobachtet wurde, die Nekrose im Bereiche des Granulationsgewebes. Das

Innere zahlreicher Knoten ist nämlich von einem Detritus eingenommen, in welchem meistens Pigment in Form feiner Körnchen oder grösserer Klumpen zerstreut herumliegt. Im Zentrum des nekrotischen Herdes hat der Detritus eine mehr gleichmässige rote Farbe durch Eosin bekommen, während am Rande die letzten Reste der Kerntrümmer durch Hämalaun blau gefärbte Pünktchen darstellen. (Siehe Taf. V, Fig. 1.)

Die Nekrose ist nur in den am schwersten erkrankten vorderen Uvealteilen, und auch hier nur in kleinen Gebieten zustande gekommen. Dagegen ist in der Chorioidealinfiltration nirgends auch nur eine Andeutung einer Nekrose nachzuweisen.

Die Nekrose in dem tumorartig erkrankten Teil der Uvea hängt mit der fast vollständigen Obliteration der Gefässe zusammen, zu der die Erkrankung in diesen Gebieten geführt hat. Auf weite Strecken ist daselbst kein Blutgefäss zu entdecken.

Im Gegensatz dazu ist der Gehalt an Gefässen im Bereiche der kranken Chorioidea noch ein sehr grosser, wenn auch hier schon viele Gefässe zur Obliteration gebracht wurden, indem in der bekannten Weise die Zellen die Gefässwände durchwachsen und das Lumen auszufüllen beginnen.

Die bakteriologische Untersuchung der Schnitte, einschliesslich einer sorgsamen Färbung auf Tuberkelbacillen, ergab ein negatives Resultat.

II. Fall.

E. B., 8 jähriger Knabe.

Anamn. vom 14. II. 1907. Patient hat im Oktober 1906 Scharlach überstanden. In den Weihnachtsfeiertagen hatte er sich mit einer Schere in das linke Auge gestossen. Er wurde anderwärts behandelt. Das rechte Auge ist seit zwei Wochen erkrankt.

Stat. praes. vom 14. II. 1907.

L. A. Heftige ciliare Injektion. In der Hornhaut verläuft aussen unweit vom Limbus eine eingezogene Narbe, die mit ihrem oberen Ende in der Sklera sitzt. Im übrigen ist die Hornhaut durchsichtig und glänzend. Die Kammer ist aufgehoben. Die Pupille zu der Narbe nach aussen verzogen und durch eine Schwarte verlegt. Die Iris, deren Struktur ganz verwaschen ist, hat in ihrem pupillaren Teile eine gelbbraune Farbe, in der Peripherie ist sie mehr dunkel. Auf ihrer Oberfläche verlaufen neugebildete Gefässe. Tiefere Teile nicht sichtbar. Tension erhöht.

R. A. Ciliare Injektion. Oben ist die Sklera in der nächsten Umgebung der Hornhaut ektatisch. Dadurch entstand eine bläulich durchscheinende Prominenz, die ungefähr 3 mm breit nach hinten reicht, und die sich um die ganze obere Peripherie der Hornhaut herum erstreckt. Hornhaut durchsichtig und glänzend. Vordere Kammer aufgehoben. Die Pupille ist so nach oben verlagert, dass ihr oberer Rand hinter dem Limbus verschwindet. Die Zeichnung der Iris ist gänzlich verwischt; in der Umgebung der Pupille hat die Iris eine gelblichbraune Farbe, in der Peripherie ist sie dunkel, fast schwarz. Die Irisoberfläche ist von zahlreichen neugebildeten Gefässen durchzogen. Tiefere Teile und Fundus nicht sichtbar. Tension erhöht.

Beide Augen haben nur unsichere Lichtempfindung.

19. II. 1907. L. A. Enucleation.

Histologischer Befund.

Makroskopisch sieht der Bulbus dem früheren sehr ähnlich. (Siehe Textfigur 2.)

Auch hier hat die Erkrankung einen besonders hohen Grad erreicht. Iris und Ciliarkörper sind durch einen den ganzen vorderen Bulbusabschnitt ausfüllenden, aus Granulationsgewebe bestehenden Tumor eingenommen, der sich nach rückwärts in die über 2 mm verdickte Chorioidea fortsetzt; die in zahlreiche Falten gelegte, nur wenig mit kleinen Rundzellen entzündlich infiltrierte Netzhaut ist an die hintere Seite des Tumor angelötet. Nach vorn reicht die Wucherung bis hart an die hintere Hornhautwand, von welcher sie durch eine dünne Schicht fibrösen Gewebes geschieden bleibt. Histologisch setzt sich das Granulationsgewebe aus epithelioiden Zellen zusammen, in deren Massen regellos ausserordentlich zahlreiche, oft pigmentierte Riesenzellen eingestreut sind, von welchen viele den Langhansschen Typus zeigen. Die Lymphocyten überwiegen nur in einigen Teilen der Wucherung, so z. B. in der Gegend des Ciliarmuskels. Im übrigen ziehen sie in Form schmaler Streifen zwischen den epithelioiden Zellenmassen durch und lassen an manchen Stellen den aus Knötchen erfolgten Aufbau der Geschwulst erkennen. Durch die starke Wucherung wurde die Netzhaut an der Ora serrata von ihrem Ansatz gleichsam abgedrängt, so dass hier die Geschwulst in den subretinalen Raum hineinragt. Der durch Verletzung gesetzte Defekt in der äussern Bulbuskapsel an der Corneoskleragrenze ist durch dasselbe Granulationsgewebe ausgefüllt, das hier bis an das Oberflächenepithel reicht. Die Anlötung der Netzhaut an die hintere Seite der Geschwulst geschieht durch eine derbe, organisierte Bindegewebsmembran, in der auch die Reste der Linsenkapsel eingebettet sind. Während aber im vorderen Bulbusabschnitt die Wucherung, die Iris und den Ciliarkörper vollständig zerstörend und über die Grenze derselben hinauswachsend, die ganze Kammer ausfüllt, hält sich die Erkrankung in der Chorioidea, trotzdem sie auch hier einen besonders hohen Grad erreichte, streng innerhalb der gewöhnlichen Grenzen; es sind also nicht bloss Lamina vitrea und Pigmentepithel unversehrt geblieben, sondern sogar die Choriocapillaris an vielen Stellen trotz der starken Verdickung der Aderhaut noch gut erhalten. In der Chorioidea überwiegen die Lymphocyten, zwischen denen massenhaft kleine Epithelioidzellenknötchen, darunter viele mit Riesenzellen, eingestreut sind. Auch hier ist das ursprüngliche Gewebe der Chorioidea zugrunde gegangen und durch das Granulationsgewebe ersetzt; nur zahlreiche Blutgefässe, stark mit Blut gefüllt, sind die letzten Überreste desselben.

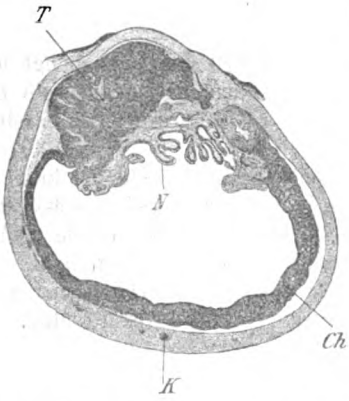

Fig. 2. Vergr. $^2/_1$. Iris und Ciliarkörper in einen Tumor (*T*) verwandelt. Chorioidea (*Ch*) sehr stark verdickt. *N* abgehobene Netzhaut. *K* Knoten in der Sklera.

In dem den vorderen Bulbusabschnitt ausfüllenden Tumor fehlt diese reichliche Versorgung mit Blutgefässen, welche man nur in den äussersten Randteilen erhalten findet, z. B. in den rundzellig infiltrierten Partien des Ciliarmuskels oder in der Schwarte und ihrer nächsten Umgebung. Damit im Zusammenhang stehen die Nekrosen, welche sich daselbst in ausgedehnter Weise eingestellt haben. (Siehe Taf. V, Fig. 2.)

In den Schnitten zeigen sich die nekrotischen Herde in Form von vielfach miteinander zusammenhängenden, ziemlich schmalen Streifen, die in ganz unregelmässiger Weise das Granulationsgewebe durchsetzen. Da ein deutlicher Aufbau aus Knötchen nicht festgestellt werden kann, kann man auch nicht sagen, dass die Nekrose im Zentrum von Knötchen eingetreten sei. Die Nekrose ist mit Vorliebe inmitten der Epithelioidzellenmassen aufgetreten. An dem Rande der nekrotischen Stellen haben sich zahlreiche Riesenzellen, oft in Reihen angelagert. Im Gegensatz zu diesen Nekrosen im Bereiche des tumorartigen Teils der Wucherung im vorderen Bulbusabschnitt ist im Bereiche der Chorioidealerkrankung kein einziger nekrotischer Herd zu finden. Die Zellen sind alle distinkt gefärbt, auch dort, wo die Chorioidea die stärkste Verdickung erfahren hat. Von der Nekrose abgesehen, stimmt das histologische Bild in den übrigen Details ganz mit dem überein, was uns als Typus der sympathisierenden Entzündung bekannt ist Dies gilt ganz besonders für das Verhalten der Sklera gegenüber. Wohl sind die inneren Schichten derselben fast überall reichlich mit Rundzellen infiltriert, und an einigen Stellen auch Knötchen mit epithelioiden Zellen zwischen den innersten Sklerafasern aufgeschossen; im übrigen aber benutzt die Infiltration den vorgezeichneten Weg der die Sklera durchsetzenden Gebilde, um aus dem Auge herauszuwuchern. So ist z. B. eine Vortexvene von einer dicken Lage Infiltrationsgewebes bis an die äussere Oberfläche des Bulbus begleitet, wo sie sich in der Äquatorgegend des Auges zu einer Lage von Infiltrationsknoten ausbreitete. Gleiches findet man entlang den Ciliarnerven. Ferner gelangte die Infiltration entlang den vorderen Ciliargefässen aus dem Auge heraus und führte zu spezifischer Knotenbildung in den oberflächlichen Skleralschichten. Ja sogar in einem äusseren Augenmuskel, von dem man einige Fasern rückwärts am Bulbus hängen liess, sind Knoten mit epithelioiden Zellen eingelagert. (Siehe Taf. V, Fig. 3.)

Im auffallenden Gegensatz zu dieser schwersten Erkrankung der Uvea steht der Zustand der Netzhaut, die ausser einer mässigen perivaskulären Infiltration keine entzündlichen Veränderungen zeigt. Auch die Papille ist ausser einer mässigen ödematösen Schwellung nicht an diesem Prozesse beteiligt. Sie ist von einem Knoten organisierten Exsudats bedeckt, der aus der Gegend der Zentralgefässe hervorsprosst. Durch Fortleitung an dem Canalis opticus kam es zur Entwicklung spezifischer epithelioidzellenhaltiger Knötchen im blinden Ende des Intervaginalraumes, und selbst der Optikusstamm enthält noch 8 mm hinter dem Auge ein kleines Knötchen, das sich durch seinen Gehalt an epithelioiden Zellen als spezifisch erweist. Im übrigen blieb aber der Optikus ausser einer unbedeutenden kleinrundzelligen Infiltration entlang den Zentralgefässen und einer etwas stärkeren im subpialen Raume normal.

Bakteriologische Untersuchung, einschliesslich der Färbung auf Tuberkelbacillen, verlief negativ.

Durch die hier vorgebrachten Befunde von Nekrose in den Infiltraten der sympathisierenden Ophthalmie wird die Frage nach den Beziehungen dieser Erkrankung zur Tuberkulose wieder angeregt. Solange man die sympathische Ophthalmie nur klinisch studierte, dachte niemand an einen solchen Zusammenhang. Denn die Erkrankung betraf meist sonst gesunde Leute, bei denen der Verlust des Sehvermögens umso tragischer wirkte, und auf der andern Seite war auch der klinische Verlauf nicht danach angetan, eine Tuberkulose als auslösende Ursache anzunehmen. Erst als man daran ging, die anatomischen Veränderungen genauer zu erforschen, tauchte die Frage auf, inwieferne die Tuberkulose bei der sympathischen Ophthalmie als ätiologischer Faktor in Betracht kommen könne. Als einer der ersten wies Hirschberg auf die Ähnlichkeit des anatomischen Bildes der sympathischen Ophthalmie mit dem Tuberkulose hin, ohne sich jedoch dadurch in seiner auf klinischer Beobachtung fussenden Überzeugung von der Eigenartigkeit der sympathischen Ophthalmie beirren zu lassen. Es findet sich diese Bemerkung in seinem Zentralblatt 1895, S. 80: „Berücksichtigen wir, dass die anatomische Untersuchung der frischen Erkrankung des verletzten Auges eine gewisse Ähnlichkeit mit der Tuberkulose (Riesenzellen, Granulationsgewebe) darbietet, so werden wir vorläufig gut tun, als Ursache der sympathischen Augenentzündung das Eindringen eines Erregers von Granulationswucherung (Bacillen) zu vermuten, nicht aber Eitererreger (Kokken)". Es sei bemerkt, dass Hirschberg schon im Jahre 1881 aus seiner Klinik durch Krause einen Fall von sympathischer Ophthalmie veröffentlichen liess, in welchem die ganze Uvea, besonders aber die Chorioidea durch ein Granulationsgewebe enorm verdickt war.

Dann kam Axenfeld (Heidelberger Kongress 1897) anlässlich der Demonstration von Präparaten einer sympathischen Ophthalmie nach Staroperation auf diese Frage zu sprechen. Seine Präparate wiesen „vielfach vollkommen tuberkelartige Gebilde auf. Die Riesenzellen zeigen zum Teil Langhansschen Typus, das Zwischengewebe ist retikuliert, Verkäsung ist nicht nachweisbar, ebenso wenig Bacillen." „Es fragt sich, ob hier echte Tuberkulose vorliegt? Da es sich um einen nicht seltenen Befund handelt, so müsste, falls diese Frage bejaht würde, der Tuberkulose eine erhebliche Rolle in der Genese der sympathischen Ophthalmie zufallen". Aber auch Axenfeld weist die ätiologische Bedeutung der Tuberkulose zurück, da bei

der Tiefe der Infektion die Patienten voraussichtlich auch sonst tuberkulös werden oder sein müssten. Er empfieht, Uvealteile, die in typischer Weise infiltriert sind, in das Peritoneum von Meerschweinchen zu bringen, um darüber sichere Auskunft zu bekommen.

Erst Peters bekundet eine grosse Neigung (Zeitschr. f. Augenheilk. 1900), der Tuberkulose eine wesentliche Bedeutung in der Genese, wenigstens vieler Fälle, die bis dahin als sympathische Ophthalmien betrachtet wurden, zuzuschreiben, obwohl es ihm fern liege, „nun auf einmal Tuberkulose und sympathische Ophthalmie identifizieren zu wollen". Er erinnert an eine von den Chirurgen gemachte Erfahrung, dass sich nach Verletzungen nicht selten an Ort und Stelle der Verletzung eine lokale Tuberkulose anschliesse. Mit Rücksicht darauf nun, dass tuberkulöse Erkrankungen im Auge überhaupt sehr häufig seien, sei es daher nicht von der Hand zu weisen, dass auch im Auge, wenn durch Traumen, bzw. operative Eingriffe Störungen in der Zirkulation und Funktion geschaffen werden, der Tuberkelbacillus sich ansiedeln könne. Deshalb erscheine ihm der Gedanke, dass ein sympathisierendes Auge, welches die anatomischen Merkmale der Tuberkulose darbietet, als tuberkulös anzusehen sei, gar nicht so ungeheuerlich. Die grosse Verbreitung der posttraumatischen Lokaltuberkulose ist nach seiner Anschauung geeignet, dem Gedanken Raum zu geben, dass mancher Fall von chronischer schleichender Iridocyclitis mit späterer Erblindung und Tensionsverminderung, die sich an eine Verletzung oder einen operativen Eingriff anschliesst, auf Tuberkulose beruhe.

Gegenüber Axenfeld betont Peters, dass ebensowenig, wie bei den vielen andern chronisch entzündlichen Erkrankungen der Augen, die wir heute als durch Tuberkulose ausgelöst erkennen, auch hier keine anderweitige Tuberkulose vorzuliegen brauche, dass die Leute auch später keine andern Erscheinungen von Tuberkulose zu zeigen brauchen. Die chronische Tuberkulose des Uvealtraktes komme eben sehr häufig selbständig vor.

Der Veröffentlichung Peters folgte eine längere, sehr lesenswerte Erwiderung von Axenfeld (Klin. Monatsbl. f. Augenheilk. Bd. II. 1900. S. 107 ff.), in der dieser Autor alle bis dahin bekannten Gründe gegen den tuberkulösen Ursprung der sympathischen Ophthalmie zusammenträgt und sehr richtig hervorhebt, dass früheren Arbeiten, in denen über Tuberkulose als histologischer Befund bei sympathischer Ophthalmie berichtet wurde, ein solcher zugrunde lag, den wir heute als charakteristisch für die sympathisierende Ophthalmie kennen.

Im selben Jahre befasste sich auch Schirmer (Heidelberg 1900), da er Präparate beider Augen eines Patienten mit sympathischer Ophthalmie demonstrieren konnte, mit der Frage, ob nicht vielleicht doppelseitige Tuberkulose vorliege. Er lehnte aber diese Ansicht ab, indem er betonte, 1. dass die typische, knötchenförmige Anordnung in der ganzen Uvea fehle, und dass sich nirgends Verkäsungen finden, 2. dass keine Bacillen gefunden wurden, 3. dass das Tierexperiment (Überimpfung ins Kaninchenauge) keine Tuberkulose ergab, und 4. dass im verletzten Auge eine grosse Perforation nachweisbar war, dass es sich also um eine ektogene Infektion gehandelt habe. Eine solche Entstehung tuberkulöser Uveitis sei aber, wenn sie vorkommt, eine ausserordentliche Seltenheit.

In noch ausgesprochener Weise drückt sich Schirmer in seinem Werke über die sympathische Ophthalmie in der 2. Auflage des Handbuches gelegentlich der Besprechung der anatomischen Befunde gegen die Annahme einer Tuberkulose aus (S. 107): „Sicher ist, dass es sich nicht um Tuberkulose handelt. Schon nach dem mikroskopischen Befund würde ich dies nicht annehmen, da die typische knötenförmige Anordnung und das charakteristische Verhalten zu den Rundzellen fehlt. Ferner fehlt die Verkäsung völlig, und der Bacillenbefund ist stets negativ".

Noch einmal wandte sich Axenfeld (Münch. med. Wochenschr. 1906. S. 2417) anlässlich eines Falles von schwerer sympathischer Ophthalmie, bei welchem in der Iris Knötchen aufgetreten waren, die Tuberkeln ähnlich sahen, gegen die Annahme einer Tuberkulose. Der Umstand, dass der Patient auf Tuberkulininjektionen (bis 5 mg) nicht reagierte, unterstütze diese Auffassung ganz wesentlich.

Dann trat eine Stille in der Erörterung dieser Frage ein; sie tauchte erst wieder in der Literatur auf, als Bernheimer (Arch. f. Augenheilk. Bd. LXX) über den günstigen Einfluss einer Tuberkulinbehandlung in einem Falle von sympathischer Ophthalmie berichtete.

Die genaueste Untersuchung des enucleierten ersten Auges, das das Bild der sympathisierenden Infiltration mit Riesenzellen bot, liess zwar keine Tuberkelbacillen auffinden, aber so ganz ohne Einfluss scheint sich Bernheimer die Tuberkulose auf das Entstehen der sympathischen Ophthalmie doch nicht vorzustellen, wie aus folgenden Sätzen hervorgeht: „Der Umstand, dass öfters schwächliche, schlecht genährte Patienten oder lympathische Kinder von sympathischer Ophthalmie befallen werden, veranlasste mich, in geeigneten Fällen

die Tuberkulinreaktion vorzunehmen, um bei positivem Ausfall derselben eine Tuberkulinkur anzuschliessen. Ich habe mir dabei nicht vorgestellt, dass es sich um eine tuberkulöse Erkrankung des sympathisierten Auges handelt, wohl aber, dass es unter Umständen auf tuberkulöser Grundlage bei vorhandener latenter Tuberkulose, leichter zu dieser Erkrankung kommen könnte" (S. 5).

Kurze Zeit darauf (ibid. Bd. LXXI) berichtete Zirm — ohne aber an eine tuberkulöse Natur der sympathischen Ophthalmie zu glauben — gleichfalls über einen günstigen Einfluss von Tuberkulinbehandlung mit Bacillenemulsion in einem Fall von sympathischer Ophthalmie, wo übrigens die zweimalige Probeinjektion mit Alttuberkulin negativ geblieben war, während die Cutanprobe nach Pirquet positiv gewesen war, und auch eine alte Dämpfung über der einen Lungenspitze nachgewiesen werden konnte. Allerdings wurden gleichzeitig auch Einreibungen mit grauer Salbe und nachher auch noch mässige Schwitzkuren durchgeführt.

Zuletzt versuchte erst wieder Wolfrum, die Aufmerksamkeit auf die Tuberkulose als ätiologisches Moment in der sympathischen Ophthalmie zu lenken, indem er in den Ergebnissen der allgemeinen Pathologie 1914 gelegentlich der Besprechung meines Falles von intraokularem Sarkom und sympathisierender Ophthalmie und meiner daran geknüpften Betrachtungen (v. Graefe's Arch. f. Ophth. Bd. LXXII, S. 167, 1909) und ebenso der Fälle von Reis, sagt, man hätte in keiner der Abhandlungen die Möglichkeit erwogen, dass als Krankheitsmomente ausser der sympathischen Ophthalmie die Tuberkulose in Erwägung zu ziehen sei. „Die auffallende Ähnlichkeit, welche beide Krankheitsbilder unter Umständen haben können, ist ja bekannt, und als ein Locus minoris resistentiae muss das Auge ebenfalls für Tuberkulose betrachtet werden, wenn ein zerfallender Tumor den Boden für die Ansiedelungsmöglichkeit der Tuberkelbacillen ebnet. Die Ansiedelung der Erreger in dem zweiten Auge hätte dann nichts Befremdliches".

Während Wolfrum diese Meinung im Anschluss an unsere Arbeit über Sarkom und sympathisierende Ophthalmie aussprach, existiert tatsächlich eine Mitteilung von Offret (Archives d' Ophth. 1909) über einen Fall von „intraokulärer Tuberkulose und Sarkom der Iris", wo zwar keine Bacillen in den Knötchen gefunden wurden, aber die Veränderungen als typisch tuberkulös, speziell mit Verkäsung beschrieben werden.

Von jenen Autoren, welche gegen die Identität der sympathi-

sierenden Ophthalmie mit der Tuberkulose Stellung nehmen, wird als einer der Hauptgründe der Mangel an Verkäsung in den Produkten dieser Entzündung angeführt. Tatsächlich wurde von niemand über Nekrose in den Infiltraten der sympathisierenden Ophthalmie berichtet. Auch Fuchs hat sie bis zu seiner im Jahre 1905 erschienenen Arbeit nie vorgefunden, aber aus seinen Untersuchungen war ihm klar, dass „a priori die Möglichkeiten zugegeben werden müsse, dass Gewebsmassen irgend welcher Herkunft nekrotisch werden können, wenn die Blutversorgung nicht Schritt hält mit dem Wachstum".

Indem nun durch meine Befunde diese wichtige Grenzscheide zwischen sympathisierender Ophthalmie und Tuberkulose der Uvea durchbrochen worden zu sein scheint, müssen wir auf die übrigen histologischen und klinischen Details eingehen, um darüber klar zu werden, ob unsere Befunde von Nekrose von ausschlaggebender Bedeutung sind oder nicht.

Was zunächst die Ausbreitung des Prozesses in der Uvea anbetrifft, so fehlt der Tuberkulose der Uvea die gleichmässige Verbreitung über die gesamte Uvea, die wir so regelmässig bei der sympathisierenden Ophthalmie — wenn auch gewiss nicht in allen Fällen — finden. Bei der Tuberkulose ist gewöhnlich nicht eine gleichmässige Aussaat über die ganze Uvea vorhanden, so dass die Knoten nun an allen Stellen gleichzeitig zu wachsen beginnen könnten; wir sehen vielmehr in den meisten Fällen die Erkrankung von einem Hauptherd per continuitatem weiter schreiten und in verschiedenen Richtungen, auch gegen die andern umliegenden Gewebsarten (Sklera und Retina) vordringen, sowie es auch Parsons für die chronische Tuberkulose der Chorioidea beschreibt, indem er sagt, dass die Chorioidea ungleichmässig verdickt ist, der Prozess von einem Punkt ausgehe und sich von hier in der Aderhaut weiter verbreite, gewöhnlich von hinten nach vorn. So werden wir also in einem tuberkulösem Auge z. B. die Iris und den Ciliarkörper, so wie in den vorliegenden Präparaten von sympathisierender Ophthalmie, in einen den ganzen vorderen Bulbusabschnitt einnehmenden Tumor verwandelt sehen, in dem man noch deutlich erkennt, wie er gegen den hinteren noch gesunden Teil des Ciliarkörpers vordringt, in denselben einbricht, während weiter rückwärts die Chorioidea vollständig normal ist.

In jenen sympathisierenden Augen aber, in welchen die Erkrankung eine so schwere ist, dass die Wucherungen tumorartig werden, und das Aussehen einer konglobierten Tuberkulose annehmen, ist immer eine Totalerkrankung der Uvea vorhanden, wenn auch in

der Aderhaut nicht so hochgradig vorgeschritten, als in den vorderen Teilen der Uvea, und auch darin wieder zeigt sich ein Verhalten, das wir aus den typischen Fällen der sympathisierenden Ophthalmie seit den Ausführungen von Fuchs schon längst kennen. Während nämlich im Bereiche der Iris, und zwar schon bei den kleinsten Herden die Tendenz besteht, durch das Pigmentblatt durchzubrechen, und im Bereiche des Ciliarkörpers durch einen ähnlichen Vorgang schon bei mässigem Grade der Entzündung der Ciliarkörper dicker und plumper wird, hält an der Oberfläche der Aderhaut die Glasmembran und das Pigmentepithel noch immer Stand, ja häufig auch die Choriocapillaris, so dass trotz der Verdickung der Aderhaut ihre Grenzen sehr deutlich bleiben. So kommt es, dass in den schwersten Formen der Erkrankung, wie es die heute vorgestellten sind, Iris und Ciliarkörper einen den vorderen Bulbusabschnitt ausfüllenden Tumor bilden, während die Aderhaut, wenn auch mehrfach verdickt, noch deutlich die Grenzen der ursprünglichen Membran erkennen lässt.

Dazu kommen noch die feineren histologischen Details:

Tuberkelknoten können bekanntlich in allen Schichten der Chorioidea sich niederlassen, gewiss ist die Choriocapillaris nicht nur nicht davon verschont, sondern sie wird von manchen Autoren sogar als ein Lieblingssitz der Tuberkelknoten bezeichnet. Bei ihrem Wachstum wird die Lamina vitrea gewöhnlich bald durchbrochen, und das Pigmentepithel entweder zur Seite gedrängt oder zerstört. Auch die Retina bleibt nicht verschont.

In unseren Fällen ist trotz der schweren Erkrankung nicht nur Pigmentepithel und Lamina vitrea überall intakt, sondern auch fast überall sogar die Choriocapillaris respektiert.

Zwar wurde auch bei der chronischen Tuberkulose der Aderhaut eine sogenannte diffuse Form beschrieben, der alle die eben besprochenen Details (gleichmässige Verdickung der Aderhaut, nur undeutlich abgrenzbare Knötchen, Erhaltensein der Glashaut und des retinalen Pigmentepithels) zukommen sollen. Ich kann nicht umhin, dagegen Bedenken zu hegen und die Vermutung auszusprechen, dass dieser Typus der „diffusen Aderhauttuberkulose“ aus Präparaten von sympathisierender Ophthalmie aufgestellt wurde.

Aber auch das Verhalten gegen die Sklera ist bei der sympathisierenden Entzündung so ganz verschieden von dem der Tuberkulose.

Die Sklera wird durch die Tuberkulose, wie Wagenmann ganz richtig ausführt, von innen her auf grosse Strecken erweicht, ulce-

riert und schliesslich von den tuberkulösen Granulationen durchwuchert. Wagenmann erwähnt dabei sogar den Gegensatz zu der extrabulbären Propagation der Neoplasmen, „die an den präformierten Wegen — Gefässen und Nerven — entlang nach aussen wuchern und die Bindegewebsbalken lange Zeit intakt lassen. Die Tuberkulose hält sich zwar auch an diese Wege, sie braucht sie aber nicht, sondern kann die Sklera an jeder Stelle durchbrechen".

Bei der sympathisierenden Ophthalmie verhält es sich gerade umgekehrt, und unsere Fälle bieten dafür schöne Beispiele. Wohl ist an vielen Stellen der Beginn einer Arrosion der innersten Lamellen der Sklera zu finden, wie wir es auch von den leichten Fällen her kennen. Nirgends erreicht aber diese Arrosion einen höheren Grad; aber nur entlang den präformierten Wegen sind mächtige Infiltrate innerhalb der Sklera zustande gekommen, ein Ausdruck der Erkrankung des diese Gebilde begleitenden Uvealgewebes. Aber selbst durch die Entwicklung dieser Infiltrate inmitten der Sklera sind die angrenzenden Skleralbalken nur zur Seite gedrängt, nirgends aber in wesentlichem Grade zerstört worden. So finden wir auch in unsern Fällen im Äquator und auch im vorderen Bulbusabschnitt Knoten an der Aussenfläche des Auges, während die Sklera selbst dabei intakt geblieben ist.

Dazu möchten wir auch noch die Anordnung der Zellen in den Infiltraten selbst zur Differentialdiagnose herbeiziehen. Knoten von typischem Bau der tuberkulösen Granulationen sind zwar in unseren Fällen von sympathisierender Ophthalmie genügend zu finden. Aber dann gibt es wieder grosse Strecken, wo Tumormassen von epithelioiden Zellen ohne Beimengung anderer Zellen dem Bau der Geschwulstmassen ein von der Tuberkulose abweichendes histologisches Gepräge verleihen. Auch die Anordnung der Zellen in der Aderhaut weicht wesentlich von der echten Tuberkulose ab. Da liegen nicht Knoten aneinandergereiht oder aber durch ihr Wachstum bereits miteinander verschmolzen, sondern in der durch kleine Rundzellen mächtig verdickten Chorioidea sind regellos Nester von epithelioiden Zellen eingestreut.

Dass man aus dem Befunde typischer Langhansscher Riesenzellen keinen Schluss auf einen spezifischen tuberkulösen Charakter der Erkrankung machen darf, braucht wohl heute nicht mehr hervorgehoben zu werden. Viele der in unseren Augen vorhandenen Riesenzellen scheinen Fremdkörperriesenzellen zu sein, da sie sich oft reihenweise an die nekrotischen Stellen angelagert haben.

Aber selbst die Nekrose, die histologisch ganz der Verkäsung in echten tuberkulösen Granulationsgeschwülsten gleicht, weicht in Verbreitung und Anordnung von der tuberkulösen Verkäsung erheblich ab. Wir haben schon eingangs erwähnt, dass erfahrene Forscher sie theoretisch erwartet haben. Da bekanntlich die sympathisierende Infiltration die Blutgefässe angreift und zur Obliteration bringt, ist es nicht zu verwundern, dass bei schweren Formen der Erkrankung durch mangelhafte Ernährung das Infiltrat einer Nekrose anheimfallen kann. Bei Tuberkulose ist dies ganz regelmässig schon bei kleinen Knötchen der Fall, da hier die Gefässe vielmehr leiden, und die Gefässlosigkeit und die daraus resultierende Nekrose geradezu ein charakteristisches Merkmal der tuberkulösen Wucherung ist. So weit geht aber die Gefässveränderung bei der sympathisierenden Entzündung nicht, und daher kann sich Nekrose auch nur in den allerschwersten Fällen, wie die vorliegenden sind, einstellen. Tatsächlich findet sie sich daher auch nur in dem tumorartig degenerierten Teil des vordern Bulbusabschnittes, während in der Chorioidea auch nicht eine mangelhaft gefärbte Stelle nachgewiesen werden kann.

Dort aber, wo die Nekrose eingetreten ist, nimmt sie nicht das Zentrum von Knoten ein, sondern durchzieht in ganz regellos angeordneten Streifen das Gewebe.

Als Ergebnis des kritischen Vergleiches der histologischen Bilder beider Erkrankungen kann der Unterschied zwischen beiden keinem Zweifel unterliegen.

Unser Befund der Nekrose, der anfänglich die Grenzen zwischen beiden Krankheitsbildern zu überbrücken schien, ist daher nicht geeignet, unsere Auffassung von der Spezifizität des sympathisierenden Krankheitsprozesses und seiner essentiellen Verschiedenheit von der Tuberkulose in irgendeiner Weise zu beeinflussen.

So wenig man aus einer umschriebenen Stelle allein die Differentialdiagnose histologisch wird machen können, und so sehr es begreiflich ist, dass pathologische Anatomen — wie in verschiedenen okulistischen Arbeiten besonders hervorgehoben — die Präparate auf den ersten Blick rundweg als Tuberkulose diagnostizieren, so unzweifelhaft ist für uns der grundlegende Unterschied zwischen beiden Erkrankungen. Es ist auch Tatsache, dass es noch niemand gelang, auch in den üppigsten Uvealwucherungen von sympathisierender Ophthalmie Tuberkelbacillen nachzuweisen, obwohl dies bei echter Tuberkulose oft genug geschah, und dass namentlich trotz der zahl-

reichen Implantationsversuche auf Tuberkulose empfängliche Tiere noch nie der Ausbruch von Tuberkulose beobachtet werden konnte.

An diese massgebenden anatomischen Befunde mögen sich nun noch einige klinische Bemerkungen anschliessen.

Die Krankheit der sympathischen Ophthalmie hat ihren Namen von der Anteilnahme des zweiten Auges an dem Prozesse. Ist denn dies nun bei der Tuberkulose des Auges so regelmässig der Fall?

Ich spreche hier nicht von der tuberkulösen Entzündung der Augen, sondern von jener Form, welche entsprechend dem hier anatomisch zur Untersuchung gelangten Fall von sympathisierender Ophthalmie zum Vergleich herangezogen werden musste, der konglobierten Tuberkulose. Nach unseren persönlichen Erfahrungen kommt gerade letztere fast ausnahmslos einseitig vor, und damit stimmen auch die Erfahrungen anderer überein. Ich will nur Groenouw erwähnen (Handbuch 2. Auflage), der von der tuberkulösen Granulationsgeschwulst sagt, dass „sie wohl nur einseitig vorkommt".

Die lokale Tuberkulose im Auge geht also tatsächlich nicht auf das andere über. Auf diese Tatsache sind die Versuche von F. Schieck über experimentelle Iris- und Chorioidealtuberkulose der Kaninchenaugen (Deutsche med. Wochenschr. Nr. 16, 1911) geeignet, ein Licht zu werfen, der fand, dass die Entwicklung der Tuberkulose auf einem Auge einen deutlichen schützenden oder wenigstens mildernden Einfluss auf den Ausbruch und den Verlauf der Tuberkulose im zweiten Auge ausübe.

Wenn ferner, wie Peters anzunehmen geneigt ist, eine posttraumatische lokale Tuberkulose im Auge so häufig ist, so müssten wir doch öfters bei der histologischen Untersuchung enucleierter Bulbi, und zwar ganz besonders nach stumpfen Traumen „Tuberkulose" finden, ohne eine Erkrankung des zweiten Auges. Dieses ist aber nicht der Fall.

Während also einerseits tatsächlich posttraumatisch keine tuberkulösen Veränderungen zur Entwicklung kommen, zeigt auf der andern Seite echte konglobierte Tuberkulose gar keine Tendenz, das andere Auge zu ergreifen. Wo bleibt dann noch ein Anhaltspunkt, die sympathische Ophthalmie als Tuberkulose abzutun? Geben Augentraumen bei Leuten, die an aktiver oder latenter Tuberkulose leiden, eine schlechtere Prognose, namentlich quoad sympathischer Ophthalmie als bei andern? Haben wir bei operativen Eingriffen an tuberkulösen Leuten in dieser Hinsicht irgend etwas zu befürchten? Und ist überhaupt eine klinische Ähnlichkeit der sympathisierenden mit der tu-

berkulösen Iritis vorhanden, insbesondere, wenn wir uns auf die schweren Fälle beziehen, von denen man makroskopisch charakteristische Veränderungen erwarten kann? Die Tuberkulose setzt in schweren Graden unverkennbare Wucherungen, Knötchen von so charakteristischem Aussehen, dass die Diagnose durch den blossen Anblick gestellt werden kann. Und was hören wir von der sympathisierenden Entzündung? Selbst ein so erfahrener Kliniker wie Fuchs, muss sich ausser Stand gestehen, klinisch eine sympathisierende Entzündung in der Iris diagnostizieren zu können. Man lese doch auch den Status praesens der beiden hier vorgestellten Fälle, und man wird staunen, wie wenig Vorstellung von den anatomisch schwersten Veränderungen das klinische Aussehen einer solchen Iris gestattet. Es sind eben nicht wohl umschriebene Knoten, wie bei echter Tuberkulose vorhanden, sondern eine mehr diffuse Infiltration, welche noch immer durch ihren Pigmentgehalt und besonders durch die relativ intakte vordere Grenzschicht das Irisstroma klinisch vorzutäuschen imstande ist.

Die Umstände, die klinisch den beiden Erkrankungen gemeinsam zukommen, sind folgende:

Die sympathische Ophthalmie befällt mit besonderer Vorliebe Kinder, ebenso wie wir auch bei der Iristuberkulose am zahlreichsten Kinder bis zum 6. Jahre vertreten sehen; und es sei auch zugegeben, dass bei ausgesprochener Tuberkulose im Auge die Patienten sonst anscheinend vollkommen gesund sein können. Es ist ferner Tatsache, dass sich die Iristuberkulose in einer Anzahl von Fällen an eine Verletzung des Auges anschliesst. „Meist handelt es sich nur um ein leichtes Trauma, einen Schlag gegen das Auge oder eine kleine Abschürfung“ (Groenouw, ibid.).

Aus letzterer Zeit datiert eine Publikation von Dodd und Lane (Journ. of Americ. Med. Assoc.), die eine tuberkulöse, durch Bacillenbefund sicher gestellte Cyclitis beobachteten, welche einem nicht perforierendem Trauma des Auges gefolgt war.

Aber alle diese Punkte reichen nicht aus, um einen Zusammenhang zwischen beiden Erkrankungen wahrscheinlich zu machen.

In dem einen meiner beiden Fälle wurde bei genauester interner Untersuchung keine Anomalie gefunden. (Siehe Purtscher und Koller, S. 388, Angela Wenzel.) Allerdings stehen die verschiedenen Tuberkulinproben aus. Aber wir können nicht umhin, zu bemerken, dass man auch bei einem positiven Ausfall derselben nicht einen Beweis für den spezifischen Charakter der Erkrankung erblicken darf, wie

es heute bei einer grossen Anzahl von Autoren gang und gäbe zu sein scheint. Bei dem hohen Prozentsatz der Menschen, bei welchen die Pirquetsche Probe positiv ist, wäre es zu verwundern, wenn dieselben gerade bei Patienten, die an sympathisierender Ophthalmie leiden, stets negativ sein sollte.

Es wäre verfehlt, aus der Ähnlichkeit der histologischen Bilder der beiden Erkrankungen, die aber, wie wir gesehen haben, nie so weit geht, dass eine histologische Unterscheidung nicht möglich wäre, auf eine Identität der Krankheitsprozesse schliessen zu wollen. Eher hat es eine Berechtigung, diese Tatsachen für einen bakteriellen Ursprung der sympathisierenden Ophthalmie geltend zu machen.

Erklärung der Abbildungen auf Taf. V, Fig. 1—3.

Fig. 1. Vergr. $^{85}/_{1}$. Ein nekrotischer Herd (*N*) inmitten eines aus epithelioiden Zellen (*Ep*) bestehenden Knotens. Auch Riesenzellen (*R*) sind vorhanden. *L* Züge von Lymphocyten.

Fig. 2. Vergr. $^{85}/_{1}$. Ausgedehnte Nekrose (*N*), umgeben von zahlreichen Riesenzellen (*R*), die in einem aus epitheloiden Zellen (*Ep*) und Lymphocyten (*L*) gebildeten Infiltrate eingebettet sind.

Fig. 3. Vergr. $^{75}/_{1}$. Ein aus epithelioiden Zellen (*Ep*) und Lymphocyten (*L*) bestehender Knoten, der auch Riesenzellen (*R*) enthält, in einem Augenmuskel *M* gelegen.

[Aus der Universitäts-Augenklinik in Kiel. (Direktor: Prof. Dr. L. Heine.)]

Über die parenchymatöse Saftströmung im Sehnerven und in der Netzhaut[1]).

Von

Privatdozent Dr. Carl Behr,

Oberarzt der Klinik.

Mit Taf. VI, Fig. 1—8.

Entsprechend seinem entwicklungsgeschichtlichen und anatomischen Verhalten steht der Sehnerv auch in bezug auf seinen Stoffwechsel in weit innigeren Beziehungen zu den Blut- und Lymphgefässystemen des Gehirns als zu denen seiner unmittelbaren Umgebung ebenso wie die Retina. Über den Verlauf der zu- und ableitenden Blutgefässe bestehen keine wesentlichen Meinungsverschiedenheiten mehr. Dagegen ist die Frage nach der Strömung und der Ableitung der parenchymatösen Gewebslymphe der Netzhaut sowohl wie des Sehnerven noch keineswegs unter allgemeiner Anerkennung gelöst, was zum Teil wohl dadurch begründet sein dürfte, dass wir auch über die Saftströmung im Gehirn selbst noch keine klaren Vorstellungen besitzen. Wissen wir doch nicht einmal sicher, woher die Ventrikelflüssigkeit, bzw. der Liquor cerebro-spinalis überhaupt stammt. Der älteren durch Obersteiner u. a. vertretenen Anschauung, dass ihn die Plexus chorioidei secernieren, steht neuerdings die Auffassung Reichardts gegenüber, dass er direkt aus der Gehirnsubstanz als Folge „des Lebens des Ge-

[1]) Diese Arbeit war schon vor mehr als zwei Jahren abgeschlossen. In einem Vortrag auf der Heidelberger Gesellschaft habe ich bereits einen kurzen Überblick über die wesentlichen Ergebnisse gegeben. Die Verzögerung der Veröffentlichung lag einmal darin begründet, dass ich besonders auf die von Prof. Krückmann gemachten Einwände noch einmal eine genaue Durchprüfung der Untersuchungen vornehmen wollte, dann aber, dass ich die inzwischen in meiner Arbeit: „Zur Anatomie und Physiologie des gliösen Gewebes im Sehnerven", veröffentlichten Befunde wegen ihrer nahen Beziehung zu der Frage der Ernährung der nervösen Substanz als Beweis für die in dieser Arbeit vertretenen Anschauungen benutzen wollte.

hirns“ abgeschieden wird. Nach der letzteren sind also die grossen Hohlräume des Gehirns nur die Sammelbecken der parenchymatösen Gewebsflüssigkeit. Für diese Auffassung dürfte sprechen, dass der Lumbaldruck (wenn wir ihn wenigstens im allgemeinen proportional setzen dürfen der Menge der Cerebrospinalflüssigkeit) weniger durch einfache Stauung in den Blutgefässen als durch Veränderungen und Erkrankungen der Gehirnsubstanz beeinflusst wird.

Eine umschriebene Störung der parenchymatösen Saftströmung dürfte nun für das Gehirn kaum eine wesentliche Bedeutung haben, da die Ausgleichungsmöglichkeiten mit der unmittelbaren und der weiteren Umgebung unendlich viele sind. Besteht in einer Richtung ein Hindernis, so kann die Gewebsflüssigkeit nach den andern Seiten frei abfliessen. Wesentlich anders muss sich aber in einem solchen Fall der Sehnerv verhalten. In dem ungleich strafferen und dickeren pialen Überzug, als ihn die Hirnrinde besitzt, und in dem festen, die einzelnen Nervenfasern eng umschliessenden pial-fibrösen Maschennetz stehen einer Vergrösserung des Querschnittes unüberwindliche Hindernisse entgegen. Eine durch eine Stauung der parenchymatösen Flüssigkeit hervorgerufene umschriebene Gewebsquellung, die naturgemäss mit einer Volumzunahme Hand in Hand gehen muss, kann ihren Ausgleich nur in der Längsrichtung der Nerven finden. Es ist daher schon von vornherein wahrscheinlich, dass derartige circumscripte Störungen sich auf weitere Strecken bemerkbar machen und daher andern auch zu ophthalmoskopisch wahrnehmbaren Veränderungen führen können.

Dass wir berechtigt sind, für den Sehnerven den parenchymatösen innerhalb der Nervenfaserbündel verlaufenden Saftstrom als den wesentlichsten Faktor der Ernährung der einzelnen Nervenfasern anzusprechen, geht einmal daraus hervor, dass die Blutgefässe nur in der Peripherie der Nervenfaserbündel gelegen sind, dann aber vor allem daraus, dass das ganze nervöse Gewebe von dem die Blutgefässe führenden pialen durch eine gliöse Grenzmembran abgeschlossen ist (Held, Krückmann). Die für das Leben und die Funktion jeder einzelnen Nervenfaser notwendigen Stoffe müssen daher auf besonderen Wegen in das Innere der Faserbündel eintreten, ebenso wie auch die Abbauprodukte auf solchen aus der nervösen Substanz nach aussen abgeleitet werden müssen.

Wenn wir nun über den Ursprung der Ernährungssäfte des Sehnerven in dem septalen Blutgefässystem nicht im unklaren sind, so konnte die Frage nach den Wegen, auf welchen die Zuführung zu den einzelnen Nervenfasern erfolgt, bislang als nicht beantwortet

gelten. In meiner Arbeit: „Zur Anatomie und Physiologie des gliösen Gewebes im Sehnerven", glaube ich, den Nachweis erbracht zu haben, dass jede einzelne Nervenfaser in direkter Verbindung mit einer Gliafaser steht. Dieser Befund im Verein mit den Held-Krückmannschen Feststellungen, dass die Gliafasern mit einem breiten, pyramidenähnlichen Fussende den gliösen Grenzmembranen, die die Gefässe, Septen usw. umschliessen, aufsitzen, machen es an sich schon sehr wahrscheinlich, dass die Gliafasern die nächsten Beziehungen zu dem parenchymatösen Saftstrom, d. h. der Zuleitung der Nährflüssigkeit zu den Nervenfasern besitzen. Durch Injektionen konnte ich dieses direkt nachweisen, insofern als die injizierte Flüssigkeit entlang den Gliafasern in die Nervenbündel eintritt und durch sie in direkte Berührung mit den Achsencylindern gebracht wird.

Im folgenden gebe ich zunächst einen kurzen Überblick über die bis jetzt vorliegenden Veröffentlichungen, welche sich mit Lymphbahnen und Flüssigkeitsströmung im Sehnerven und in seinen Scheiden befassen.

Fast alle Autoren gehen von den grundlegenden Arbeiten aus, in welchen Schwalbe vor mehr als 40 Jahren den Nachweis erbracht hat, dass die Zwischenscheidenräume des Sehnervenstammes in direktem Zusammenhang mit dem Subarachnoideal-, bzw. Subduralraum des Gehirns stehen. Diese Feststellung hatte nun für die Ophthalmologie insofern etwas Verhängnisvolles, als man sofort versuchte, das umfassende Problem der Stauungspapille bei intrakranieller Drucksteigerung durch direkte Fortleitung derselben auf diesen neugefundenen Verbindungswegen (die aber zu dem affizierten Nerven und insbesondere zu seiner supralaminär gelegenen Papille eigentlich doch nur indirekte Beziehungen haben), zu erklären.

Diese Auffassung galt für die überwiegende Mehrzahl der Forscher, welche sich mit der Entstehung der Stauungspapille beschäftigt haben, als eine unumstössliche Tatsache, auf der sie ihre weiteren Untersuchungen aufbauten. Dadurch wurde die Aufmerksamkeit von den andern Verbindungsmöglichkeiten, die zwischen Gehirn und Sehnervenstamm, bzw. Papille bestehen, vollkommen abgelenkt. Dieses mag auch wohl der Grund dafür gewesen sein, dass in ophthalmologischen Kreisen die hoch bedeutsamen und durch zahlreiche schöne Abbildungen instruktiven Arbeiten von Key und Retzius über Lymphbahnen der Netzhaut und des Sehnerven nicht die Beachtung gefunden haben, die sie beanspruchen dürfen. Ich komme auf ihre Befunde gleich zurück.

Vor Schwalbe hatte bereits His durch forcierte intravenöse Injektion eine Füllung konzentrisch um die Venen angeordneter Hohlräume nachweisen können, die er als Lymphräume ansprach. Bemerkenswert erscheint mir an seinen Versuchen, dass die Füllung dieser perivaskulären Räume erst nach dem Zerreissen der Gefässwand eintrat, und dass von diesen Räumen aus keine Injektion des umgebenden Gewebes möglich war, ebenso

wenig wie umgekehrt durch die unverletzte Wand eine Injektion des Gefässlumens eintrat, wenn die perivaskulären Räume über eine weitere Strecke isoliert injiziert waren. Ich kann diese Befunde durch eigene Präparate bestätigen.

Nach His hatten dann Henle und Merkel auf demselben Wege einen zwischen der Membrana limitans hyaloideae und der Nervenfaserschicht der Netzhaut gelegenen Raum injizieren können und diesen in Analogie mit den epicerebralen Räumen, als Lymphraum angesehen! Schwalbe konnte ebenfalls durch Injektionsversuche dann weiter nachweisen, dass der Zwischenscheidenraum des Optikus nicht mit den Lymphräumen des Augeninnern, insbesondere nicht mit denen der Chorioidea, mit dem perichorioidealen Raume und den perivaskulären Räumen der Retina ebenso wenig wie mit den epiduralen (supravaginalen) intraorbitalen Räumen in Verbindung stand. Bei einer Nachprüfung der Schwalbeschen Untersuchungen fand Schmidt-Rimpler, dass sich bei Injektionen in den Arachnoidealraum des Gehirns auch das ganze Balkenwerk der Lamina cribrosa durch Vermittlung des Zwischenscheidenraums des Sehnerven füllen liess, ein Befund, den jedoch Manz bei der gleichen Versuchsanordnung nicht bestätigen konnte. Letzterer sah dagegen zuerst die ampullenförmige Auftreibung des blinden distalen Endes des Zwischenscheidenraums. Seine Auffassung, dass erst durch die Injektion vom Gehirn aus die Dehnung erfolgt sei, ist durch neuere Beobachtungen von Fränkel und Wilbrand und Sänger widerlegt, die in zahlreichen normalen Fällen eine derartige Ampulle feststellen konnten.

Auf der Basis der Schwalbeschen Befunde bauten dann Schmidt und Manz ihre bekannte im Prinzip übereinstimmende Theorie über die Entstehung der Stauungspapille auf.

In einer weiteren allerdings nur kurzen Mitteilung über die Ergebnisse von Injektionsversuchen unter die Pialscheide (also in den Stamm) der centralwärts abgebundenen Sehnerven konnte Schwalbe die Hisschen Angaben über das Vorhandensein eines perivaskulären Raumes der retinalen Venen und Kapillaren bestätigen. Ausserdem beobachtete er ein Vordringen der Injektionsmasse in die Nervenfaserschicht der Netzhaut der unmittelbaren Umgebung der Papille auf eine Strecke von ungefähr 4 mm strahlenförmig nach allen Seiten. Diese mit Injektionsmasse ausgefüllten Spalträume waren mit platten, Endothelzellen gleichenden Kernen ausgekleidet. Ferner sah er eine Füllung eines Hohlraums zwischen Limitans retinae interna und Glaskörper (im Gegensatz zu Henle und Merkel, welche einen Lymphraum zwischen Limitans interna und Nervenfaserschicht fanden) und nicht selten auch eine solche des Zentralkanals des Glaskörpers. Durch zahlreiche feine Öffnungen des Pialüberzuges des Optikus war die Injektionsmasse auch in den Zwischenscheidenraum übergetreten, so dass Schwalbe eine direkte Verbindung zwischen Retina und Glaskörper einerseits, und dem Zwischenscheidenraum anderseits vornahm. Bei ganz frischen Augen liess sich vom Sehnerven aus auch ein Raum zwischen Pigmentepithel und Stäbchen und Zapfenschicht füllen.

Besonders der Befund der Kommunikation der Gewebsspalten der Netzhaut (bzw. des Glaskörpers) und des Nervenstammes mit dem Zwischenscheidenraum steht mit seinen früheren Untersuchungsbefunden im Widerspruch, der vielleicht dadurch erklärt wird, dass bei den letzten Experi-

menten nur Tieraugen zur Verwendung gelangten. Schon dieser Widerspruch rät zur Vorsicht, die experimentellen Befunde an Tieren ohne weiteres auf den Menschen zu übertragen.

Michel konnte dann bei Injektionen unter die Dura mater des Gehirns durch Vermittlung des Zwischenscheidenraums des Optikus auch eine Füllung des Supravaginal-, des Tenonschen und des Perichorioidealraums nachweisen. Die abweichenden Befunde Manz' und Schmidt-Rimplers führt er auf Fehler in der Versuchsanordnung zurück. Die von ihm zuerst beobachtete Verbindung zwischen dem Supravaginal- und dem Zwischenscheidenraum wird durch feine, mit Endothelzellen ausgekleidete Spalträume der Duralscheide vermittelt. Eine Injektion der Lamina cribrosa trat selten und dann nur in solchen Fällen ein, in welchen eine Injektion der Sklera in grösserer Ausdehnung stattgefunden hatte, also immer erst sekundär.

Entschieden am wertvollsten sind die schon kurz erwähnten Untersuchungen von Key und Retzius vor allem deswegen, weil sie ausschliesslich an menschlichem Material angestellt wurden. Ihnen gelang zuerst der Nachweis, dass der Zwischenscheidenraum des Optikus in zwei voneinander durch eine feste Membran getrennte Räume — den Subdural- und den Subarachnoidealraum — geschieden ist, zwischen denen keine Kommunikation besteht. Ebenso wenig haben nach ihnen diese beiden Hohlräume zu den sie umgebenden Geweben innigere Beziehungen: vom Subarachnoidealraum aus kann der Sehnerv nicht, und vom Subduralraum nicht der von Schwalbe angenommene supravaginale Raum gefüllt werden. Dagegen erfolgte die Füllung des letzteren bei Kontrollversuchen an Tieren ohne Schwierigkeit, wodurch die gegenteilige Beobachtung Michels ihre Erklärung findet. Eine Füllung des Tenonschen Raumes und der Lamina cribrosa vom Zwischenscheidenraum aus gelang ihnen beim Menschen ebenfalls nicht, wohl aber bei Tieren. Wiederum ein Beweis dafür, wie vorsichtig man bei der Übertragung der experimentellen Versuchsergebnisse an Tieren auf menschliche Verhältnisse sein muss. Durch Stichinjektion in den Optikusstamm füllten sich regelmässig Räume, die zwischen der Peripherie der Nervenfaserbündel und den sie umgebenden Septen gelegen waren, analog fand sich auch unterhalb des pialen Überzuges der Nerven konstant eine grössere Ansammlung von Injektionsflüssigkeit, und eine geringere entlang den zarten bindegewebigen Strängen, welche von den Septen in das Innere der einzelnen Nervenfaserbündel eindringen. Bei hohem Druck gelangte die Flüssigkeit auch in die Nervenfaserbündel hinein. Schwalbes Befund bei Tieren von der radiären Ausbreitung der Farblösung zwischen den einzelnen retinalen Nervenfasern in der Umgebung der Papille konnten sie ebenfalls durchaus bestätigen. Die Lamina cribrosa war immer stark injiziert. Nicht selten trat bei stärkerem Druck von hier aus die Flüssigkeit auch in die umgebende Sklera über, hier und da auch einmal in den Suprachorioidealraum. Letzteres wiederum bei Tieren sehr viel häufiger als beim Menschen.

Von grossem Wert sind dann noch die Injektionsversuche Quinckes mit einer Zinnoberaufschwemmung am lebenden Tier. Er konnte sowohl vom Rückenmarkskanal aus eine Füllung der subarachnoidealen Räume des Gehirns, wie umgekehrt vom Gehirn aus eine Füllung der subarachnoidealen Räume des Rückenmarks mit Zinnober nachweisen. In beiden Fällen be-

obachtete er nach längerer oder kürzerer Zeit auch in dem Zwischenscheidenraum des Optikus das Eindringen der Zinnoberpartikelchen, die sich besonders zahlreich an dem blinden bulbären Ende vorfanden, während die intermediäre Verbindungsstrecke oft vollkommen frei war. Zugleich sah er Farbstoffpartikelchen hier und da auch in der Duralscheide des Nerven und im supravaginalen Raume entweder frei oder in Zellen eingeschlossen. Einen Übergang derselben in den Nerven selbst, bzw. in die Lamina cribrosa und in den Tenonschen Raum konnte er jedoch nicht feststellen. Von wesentlicher Bedeutung ist die Beobachtung, dass bei Injektion der Zinnoberaufschwemmung in den Subarachnoidealraum des Gehirns niemals Farbstoffteilchen in den Subduralraum übertreten.

Quincke zieht daraus den Schluss, dass die Flüssigkeitsströmung aus dem Subduralraum in den Subarachnoidealraum und von hier aus auf andern noch unbekannten Wegen aus der Schädelhöhle heraus erfolge. Ebenso nimmt er einen kontinuierlichen Abstrom in den Optikus und von da nach aussen an. Der in diesen beiden Schlussfolgerungen liegende Widerspruch wird nicht aufgeklärt. Ebenso wenig wird erklärt, warum sich die Injektionsmasse gerade am distalen blinden Ende des Zwischenscheidenraums, wo doch nachgewiesenermassen keine Abflusswege nach vorn zu existieren, anhäuft, und warum im supravaginalen Raum nur so geringfügige Mengen derselben nachweisbar waren. Da die Quinckeschen Befunde am Tier anderseits mit den von Key und Retzius beim Menschen festgestellten Tatsachen zum Teil im Widerspruch stehen, dürfte eine glatte Übertragung der ersteren auf menschliche Verhältnisse ebenfalls unzulässig sein.

Schliesslich sind hier noch die Untersuchungen Deutschmanns, Gifforts und Zellwegers zu erwähnen, durch welche ein Abstrom der Flüssigkeit des Zwischenscheidenraums durch Vermittlung perivaskulärer Räume der Zentralgefässe in die Orbita wahrscheinlich gemacht wird. Da sie aber ebenfalls ausschliesslich an Tieren angestellt sind, ist ihre Gültigkeit für den Menschen zunächst noch unbewiesen.

Aus dieser kurzen Übersicht über die bis jetzt vorliegenden Befunde, die sich zum Teil in wesentlichen Punkten widersprechen, geht hervor, dass wir über die Bewegung der parenchymatösen in der eigentlichen nervösen Substanz des Sehnerven noch durchaus im Unklaren sind, und dass auch die Beziehungen der verschiedenen grösseren Lymphräume zueinander und zu der nervös-gliösen Substanz durchaus noch nicht geklärt sind. Eine Nachprüfung an einem grösseren menschlichen Material erschien mir daher geboten unter besonderer Berücksichtigung der parenchymatösen Flüssigkeitsbewegung.

Die Fragestellung bei den Versuchen ergab sich von selbst. Zuerst war das System der parenchymatösen Saftlücken und die Art der Flüssigkeitsbewegung im Nerven selbst klar zu stellen, dann mussten sämtliche theoretisch in Betracht kommenden Abflusswege der Gewebsflüssigkeit des Nerven der Reihe nach experimentell ge-

prüft werden. Als solche Abflussmöglichkeiten kommen nun überhaupt nur drei in Frage: einmal könnte die Flüssigkeit durch die perivaskulären Räume der Zentralgefässe in den Zwischenscheidenraum und von da nach aussen in die Orbita abgeleitet werden. Dieser Weg würde allerdings nur Bedeutung haben für das distale Ende des intraorbitalen Sehnervenstammes, zweitens könnte die parenchymatöse Flüssigkeit durch Spalträume der Pialscheide in den Zwischenscheidenraum, bzw. durch Spalträume der Septen in die perivaskulären Räume der septalen Gefässe gelangen, und endlich drittens könnte sie im Sehnerven selbst, intrapial, zentral geleitet werden und erst innerhalb der Schädelhöhle in die umgebenden Räume, bzw. in den III. Ventrikel aus dem Nerven heraustreten.

Nach Weigert haben wir das Bindegewebe mitsamt den Blutgefässen und den eigentlichen (im anatomischen Sinne) Lymphbahnen als Fremdkörper in der nervösen Substanz des Zentralnervensystems anzusprechen. Die Heldschen Untersuchungen haben dann weiter gezeigt, dass diese prinzipielle Scheidung zwischen dem mesodermalpialen und dem ektodermalen nervös-gliösen Gewebe noch viel weiter geht, insofern beide an allen Stellen durch eine gliöse Grenzmembran voneinander getrennt sind (Membrana limitans gliae), ein Befund, der speziell für den Optikus durch Krückmann bestätigt wurde. Die physiologische Bedeutung dieser Grenzmembran ist noch nicht völlig aufgeklärt. Wahrscheinlich besitzt sie mehrere Funktionen, insofern als ihr neben der Isolierung der nervösen Substanz noch ein bestimmender, elektiver Einfluss auf die aus den Blutgefässen ausgetretenen flüssigen Nährstoffe und wohl auch die Abbauprodukte der Nervenfasern zugesprochen werden muss.

In diesem Zusammenhang möchte ich kurz eine klinische Beobachtung einflechten, welche mir die isolierende Funktion dieser Grenzmembran eindeutig zu beweisen scheint. In einem Fall von Hydrocephalus internus wurde durch einen Balkenstich nach Anton und v. Bramann eine Herabsetzung des intrakraniellen Druckes ohne den gewünschten Erfolg versucht, weswegen nach einiger Zeit eine Palliativtrepanation angeschlossen wurde. Dabei zeigte sich nun, dass der Balkenstich neben der Fissura longitudinalis, also innerhalb der Hemisphäre angelegt war. Die unter erhöhtem Druck stehende Ventrikelflüssigkeit hatte sich nun durch den Stichkanal einen Weg gebahnt und unterhalb der Pia mater durch Kompression des Gehirns eine grössere Cyste gebildet. Ein Hydrocephalus externus und eine ödematöse Durchtränkung der Pia mater fehlte: Bei der Eröffnung

der Dura floss kein Tropfen Cerebrospinalflüssigkeit ab, ebensowenig sickerte durch die freigelegte Cystenoberfläche Flüssigkeit hindurch. Erst nach Eröffnung der Pia floss sie in kontinuierlichem Strom ab, worauf die Hemisphäre kollabierte. Diese Beobachtung scheint mir zu beweisen, dass die unterhalb der Pia und der ihr fest anliegenden gliösen Grenzmembran in der nervösen Substanz zirkulierende freie Gewebsflüssigkeit, bzw. Lymphe gegen die in der Pia, bzw. ihren Blutgefässen befindlichen eigentlichen Lymphräume vollkommen abgeschlossen ist.

Die Injektionsmethode stellt nun im Verhältnis zu den vitalen Vorgängen der Lymphabsonderung und -bewegung zwar einen recht rohen Eingriff dar. Und es ist nicht von der Hand zu weisen, dass durch Gewebszerreissung Saftbahnen vorgetäuscht werden können, die in vivo nicht existieren. Ein gewisser Schutz vor derartigen fehlerhaften Befunden besteht nur in der Anwendung möglichst niedriger Drucke, ausserdem in einer möglichst grossen Zahl von Injektionen. Um nun die Sicherheit bei der Verwertung der Injektionsbefunde noch zu erhöhen, habe ich bei Hunden in vivo unter möglichst geringem Drucke Tuscheemulsion in den freigelegten Optikus eingespritzt, nach Verlauf von mehreren Stunden die Optici mit dem Gehirn herausgenommen und dann an Serienschnitten die Wanderung der Tuschekörnchen mikroskopisch untersucht. Schon an dieser Stelle möchte ich bemerken, dass sich die Befunde der beiden Methoden vollkommen decken. Der Einwand, dass es sich bei der Injektionsmethode nur um Kunstprodukte handele, verliert daher seine Berechtigung.

Die Injektionen sind an mehr als fünfzig Sehnerven angestellt. Ausschliesslich wurde möglichst frisches menschliches Material benutzt (6—12 Stunden post mortem). In einigen Fällen standen mir ganz frische Sehnerven zur Verfügung von Enucleationen frisch verletzter Augen, bei denen ich einen möglichst langen Stumpf des Nerven mit herausnahm. Wesentliche Unterschiede haben sich jedoch zwischen dem ganz frischen und dem älteren Material nicht ergeben.

Als Injektionsmasse habe ich in der überwiegenden Mehrzahl der Fälle nach dem Vorgang von Schwalbe, Key und Retzius u. a. Berlinerblau zu gleichen Teilen mit Glycerin vermengt benutzt, in einigen Fällen wurde 10% Formalinlösung injiziert, um bei der Untersuchung der die Hohlräume auskleidenden Membranen nicht durch Farbstoffüberlagerung gestört zu sein.

Die Injektionsmethode war eine zweifache: zum Teil wurde die Flüssigkeit (einige Zehntel eines Kubikcentimeters) mittels einer einfachen kleinen Handspritze (Pravaz) unter möglichst geringem Druck

langsam eingespritzt, zum Teil wurde eine Dauerinjektion vorgenommen. Das die Injektionsmasse enthaltende Gefäss stand mit einem Gebläse in Verbindung, die Druckhöhe wurde an einem zwischengeschlossenen Quecksilbermanometer abgelesen, durch die zweite Öffnung des Korkes wurde dann die Flüssigkeit mittels einer an den Schlauch angeschlossenen Kanüle in den Nerven eingeführt. Die Injektion wurde über mehrere (4—8) Stunden ausgedehnt, währenddessen auf das Innehalten des 60—120 mm *Hg* betragenden Druckes geachtet wurde. Der Nerv selbst war in einer feuchten Kammer eingeschlossen. Es ergab sich nun auch hier, dass die Resultate beider Methoden an den von der Injektionsstelle entfernteren Teilen des Nerven durchaus übereinstimmten, und dass die Injektionsbilder in weiten Grenzen unabhängig von der angewandten Druckhöhe sind. Die letztere bestimmt im wesentlichen nur die Ausdehnung des injizierten Bezirkes.

Der schräge Öffnungsschlitz der Kanüle war möglichst gross gewählt, um die Injektionsmasse bei ihrem Austritt gleich mit einer grösseren Fläche der Nerven in Verbindung zu bringen. Im allgemeinen wurde sie 0,5 mm in den Optikusstamm eingeführt und dieser an seinem Ende auf der Kanüle abgebunden.

Es ist nun von Bedeutung besonders hinsichtlich der möglichen oben gestreiften Einwände, dass der Injektionsdruck, den wir am Manometer gemessen haben, nicht den Druck darstellt, unter welchem die Flüssigkeit aus der Kanüle austritt. Dieser ist vielmehr ganz bedeutend geringer, da bei der Verwendung sehr dünner Kanülen der grössere Teil des Druckes durch die Überwindung der grossen Widerstände innerhalb derselben absorbiert wird. Das geht schon daraus deutlich hervor, dass die Berlinerblaulösung auch bei sehr starkem Druck (200 mm *Hg*) nur tropfweise die Kanüle verlässt. Zweitens ist zu beachten, dass der Druck der injizierten Flüssigkeit nach dem Austritt aus der Kanüle mit der zunehmenden Entfernung von der Injektionsstelle sehr rasch abnimmt. Je weiter daher der betreffende Schnitt von der Injektionsstelle entfernt ist, um so weniger dürfte dem Einwand eine Bedeutung zukommen, dass es sich bei den injizierten Räumen um künstliche, durch den übermässigen Druck geschaffene Gewebstrennungen handelt. Ich habe daher im folgenden auch das Hauptgewicht ausschliesslich auf diejenigen mikroskopischen Schnitte gelegt, die möglichst weit von der Einstichstelle entfernt waren.

Die Saftspaltensysteme (Lymphbahnen) des Sehnerven.
(Taf. VI, Fig. 1.)

Durch Stichinjektionen axial in den Optikusstamm (also innerhalb des Pialüberzuges) konnte ich in völliger Übereinstimmung mit den Befunden von Schwalbe und Key-Retzius regelmässig eine stärkere Anhäufung von Farblösung unterhalb der bindegewebigen Elemente beobachten: einmal zwischen dem pialen Überzug und den peripheren Nervenfaserbündeln, zweitens zwischen den Septen und den einzelnen Nervenfaserbündeln und endlich zwischen den letzteren und den in sie hineinziehenden kleineren septalen Kämmen. Ausserdem fand ich in Ergänzung dieser älteren Befunde, dass die Injektionsmasse auch in die einzelnen Nervenfaserbündel hineindringt in Form eines engmaschigen Netzwerkes kleinster injizierter Kanäle.

Ganz allgemein kann demnach zunächst ausgesprochen werden, dass das ganze mesodermalpiale Gewebe des Sehnerven auf einem miteinander kommunizierenden Spaltraumsystem ruht, das es gegen das eigentliche nervös-ektodermale Gewebe abschliesst. Auf das spezielle anatomische Verhalten, bzw. seine architektonischen Grundlagen und ihre Beziehungen zu dem gliösen Apparat werde ich weiter unten genauer eingehen. Vorweg bemerkend möchte ich nur betonen, dass es sich nicht um wirkliche Spalträume, sondern um eine äusserst innige Verfilzung zahlloser kleinster Gewebsspalten handelt.

Bei Gegenfärbung mit Erythrosin tritt es besonders deutlich zutage, dass die subseptalen Spaltraumsysteme nur mit dem Parenchym der Nervenfaserbündel, nicht aber mit den Septen selbst Kommunikationen besitzen. Die letzteren zeigen sich überall an beiden Seiten von Injektionsmasse eingefasst, ohne dass in ihrem Maschenwerk und den perivaskulären Virchow-Robinschen, wie Hisschen Räumen eine Spur von blauem Farbstoff zu sehen war, während das eigentliche Nervenparenchym von den genannten feinsten blaugefärbten Kanälchen netzartig ausgefüllt erscheint. Aus diesem in allen Präparaten sich regelmässig wiederholenden Befund darf wohl geschlossen werden, dass eine ableitende Verbindung zwischen dem Saftspaltensystem der nervösen Substanz und dem septalen Gewebe mit ihren perivaskulären Lymphräumen nicht besteht.

Dasselbe Verhalten zeigt auch das subpial gelegene Spaltraumsystem, das über lange Strecken isoliert zu injizieren ist, ohne dass die Farblösung in die Gewebsspalten der Pialscheide eindringt. Ein Durchtritt der freien Gewebsflüssigkeit des Nerven durch

die Pialscheide in den Zwischenscheidenraum wird dadurch ebenfalls höchst unwahrscheinlich.

Zwecks Vereinfachung der Verständigung über diese verschiedenen Saftspaltensysteme bei der genaueren Besprechung ihrer Eigentümlichkeiten und ihrer Beziehungen zueinander werde ich im folgenden das unterhalb des Pialüberzuges gelegene, den Sehnerven in seiner ganzen Länge umziehende System, das subpiale System, das unterhalb der grösseren Septen gelegene (die einzelnen Nervenfaserbündel umziehende), das subseptale System ersten Grades, das unterhalb der kleineren in das Innere der Nervenfaserbündel eindringenden Septen, das subseptale System zweiten Grades, endlich das engmaschige Netz kleinster Hohlräume innerhalb der Nervenfaserbündel die parenchymatösen Gewebsspalten nennen.

Key und Retzius nehmen an, dass das subpiale System identisch ist mit dem subseptalen, da es lediglich durch die Kommunikation der peripheren, in der Circumferenz der Nerven gelegenen subseptalen Räume entstehe. Für Querschnitte scheint in der Tat diese Ansicht gerechtfertigt, insofern als beide Systeme unmittelbar ineinander übergehen. Aber doch erkennt man auch in ihnen bereits hier und da, dass eine gewisse Unabhängigkeit zwischen ihnen besteht, insofern als das subpiale System auf weitere Strecken isoliert injiziert ist, ohne dass die unmittelbar von ihm ausgehenden subseptalen Systeme Farblösung enthalten. Noch deutlicher wird die Unabhängigkeit beider Systeme voneinander, wenn wir auf Längsschnitten den Verlauf der Injektion untersuchen. Dann ergibt sich fast regelmässig, dass die Farblösung weit über den Bezirk der allgemeinen Injektion hinaus in dem subpialen System vorgedrungen ist, ohne dass die angrenzenden Spalträume des Nervenparenchyms und der subseptalen Systeme auch nur eine Spur von Injektion aufweisen (Taf. VI, Fig. 2, s. auch Fig. 1).

Die Annahme ist daher wohl begründet, dass das subpiale und die subseptalen Systeme gesonderte Bezirke darstellen und vor allem, dass das erstere gegenüber allen andern eine grössere Selbständigkeit besitzt.

Da nun anderseits in umgekehrter Richtung (also von den parenchymatösen und subseptalen Systemen auch der zentral gelegenen Nervenfaserbündel) fast regelmässig mit grösster Leichtigkeit eine Injektion des subpialen Systems erfolgt, dürfen wir wohl den weiteren Schluss ziehen, dass das subpiale System einen Hauptableitungsweg für die in dem Nerven cirkulierende Gewebsflüssigkeit darstellt.

Es umzieht nun nicht als ein überall gleichartiges, der nervösen Substanz in Form eines Cylinders aufgelagertes Hohlraumssystem den Nerven in seinem ganzen Verlauf. Es zeigt vielmehr grosse Unterschiede an den verschiedenen Stellen in bezug auf seine Dicke und ist vielfach in mehrere kleinere, durch piale Gewebsbrücken getrennte, parallel gestellte Räume geteilt. Von vorn herein fällt die grosse Ähnlichkeit der Verteilung der Flüssigkeit mit der Verteilung und der Form der marginalen Glia, des sogenannten peripheren Gliamantels auf. Ebenso wie sie zeigt der letztere Schwankungen in seiner Dicke, genau wie bei ihr, finden wir den Gliamantel vielfach zerlegt in mehrere kleinere, längliche, parallel gestellte Inseln durch Gewebsbrücken aus pialem Gewebe. Färben wir nun derartige Injektionspräparate mittels spezifischer Gliamethode, dann ergibt sich, dass das subpiale System identisch ist mit dem peripheren Gliamantel des Sehnerven.

Die subseptalen Systeme ersten Grades umgeben in durchaus analoger Weise die Nervenfaserbündel, indem sie diese in Form eines Cylinders konzentrisch umfassen. Dabei zeigt sich — wie bereits erwähnt —, dass an keiner Stelle die Flüssigkeit in das septale Gewebe selbst hineindringt.

Von diesen subseptalen Systemen ersten Grades gehen nun auf beiden Oberflächen der in das Innere der Nervenfaserbündel vordringenden kleinen Septen, welche entweder das ganze Bündel durchsetzen und es so in mehrere kleinere zerlegen, oder sich kammartig auf den grösseren Septen erheben (offenbar zwecks Vergrösserung der die Nährstoffe absondernden mesodermalen Oberfläche), die subseptalen Systeme zweiten Grades in das Innere der Nervenfaserbündel hinein.

Während die bis jetzt behandelten Systeme lediglich mehr oder weniger ausgedehnte und umfangreiche Sammelbecken der Gewebsflüssigkeit darstellen, haben wir in dem parenchymatösen Saftlückensystem die eigentlichen der Ernährung des nervösen Gewebes (im engeren Sinne) dienenden Bahnen vor uns. Diese gehen aus von den subseptalen Systemen und bestehen aus einem feinsten Netzwerk, welches die einzelnen Nervenfasern, bzw. Markscheiden voneinander trennt. (Fig. 1.)

Für die Auffassung und Beurteilung dieser verschiedenen Systeme haben die Ergebnisse meiner Untersuchungen über die Anatomie und Physiologie des Gliagewebes des Sehnerven — auf die ich bereits mehrfach Bezug genommen habe — prinzipielle Bedeutung, weswegen

ich an dieser Stelle kurz auf sie eingehen muss. Sowohl anatomisch wie experimentell glaube ich nachgewiesen zu haben, dass die Gliafasern nicht blind in den Nervenfaserbündeln endigen, sondern, dass sie in direkten Kontakt mit den Achsencylindern treten. Von den dickeren Gliafasern zweigen sich feinste Fädchen ab, welche die Markscheiden durchbohren und sich mit dem Achsencylinder verbinden. Injiziert man irgend eine gefärbte Flüssigkeit in den Sehnerven, so erfolgt ihre Ausbreitung innerhalb der Nervenfaserbündel allein entlang den Gliafasern, so dass sich durch eine solche Injektion der ganze Aufbau des Gliafasergerüstes zur Darstellung bringen lässt. Stellenweise kann man in einem solchen Injektionspräparat, das vorher mit einer spezifischen Gliafärbmethode behandelt ist, erkennen, wie sich aus einem injizierten Strang unmittelbar die Gliafaser fortsetzt, als Beweis für die Identität beider. Eindeutig kann man durch die Injektion auch die Verbindung der Gliafasern mit den Achsencylindern nachweisen. Die Flüssigkeit wird durch Vermittlung eines dünnen Gliafädchens durch die Markscheide hindurch an den Achsencylinder gebracht, der dann von der Injektionsflüssigkeit umschlossen wird. Dass nun die Fortleitung der injizierten Flüssigkeit entlang den Gliafasern nicht als ein Kunstprodukt, als ein rein mechanischer Erfolg des Injektionsdruckes anzusprechen ist, zeigten weitere Untersuchungen am lebenden Hundesehnerven, in den ich kurz hinter dem Bulbus eine geringe Menge einer Tuscheaufschwemmung eingeführt hatte. In dem nach mehreren Stunden herausgenommenen Nerven konnten weit zentral von der Stelle des Tuschedepots Tuschekörnchen nachgewiesen werden. Diese fanden sich ausschliesslich und vielfach in perlschnurartiger Anhäufung entlang den Gliafasern. Diese Fortbewegung der Tuschekörnchen kann nur erklärt werden durch einen vitalen Saftstrom, der sich entlang den Gliafasern von dem bulbären Ende des Sehnerven zentralwärts vollzieht. Gleichzeitig geht aus diesen Versuchen hervor, dass die Flüssigkeitsbewegung an der Oberfläche der Gliafasern und nicht in ihrem Innern vor sich geht.

Wenn man diesen Befunden die von Golgi gefundene Tatsache gegenüber hält, dass die Gliafasern anderseits auch an den perivaskulären Räumen befestigt sind — ein Befund, welcher neuerdings durch die Heldschen Untersuchungen (Einstrahlung der Gliafasern in die Grenzhäute) bestätigt ist —, dann dürfte die Annahme ausreichend begründet sein, dass das Gliafasergerüst des Sehnerven (und damit wohl überhaupt des nervösen Zentralorgans) in erster Linie ein nutritives Organ darstellt. Nicht nur in dem Sinne, dass die Gliafasern

mit ihren den Membr. limitantes aufsitzenden Endplatten die aus den Gefässen austretenden gelösten Nährstoffe aufnehmen und sie unmittelbar an die eigentlichen nervösen Elemente und ihre Umhüllungen (im Sehnerven also Achsencylinder und Markscheiden) heranführen, bzw. dass sie die Stoffwechselprodukte derselben in eine für das empfindliche nervöse Gewebe unschädliche Form verwandeln und sie ableiten, sondern auch in dem Sinne, dass sie je nach der Tätigkeit und Arbeitsleistung der einzelnen innerhalb eines Nervenfaserbündels gelegenen Nervenfasern sowohl quantitativ wie qualitativ die Verteilung der Nährstoffe regulieren. Dass eine derartige Einrichtung innerhalb der einzelnen Nervenfaserbündel vorhanden sein muss, macht schon ihr ganzer anatomischer Aufbau wahrscheinlich. Die grosse Zahl der in einem Faserbündel zusammengefassten Nervenfasern ist auf ein einziges in der Peripherie der Bündel innerhalb der Septen gelegenes Ernährungsquellgebiet angewiesen. Ohne eine solche regulierende Einrichtung würden die im Zentrum der Bündel verlaufenden Achsencylinder in bezug auf ihre gleichmässige, dem Wechsel in der Arbeitsleistung sich anpassende Ernährung viel ungünstiger gestellt sein als die Fasern, die in der Peripherie nahe den Gefässen verlaufen. Eine gleichmässige Ernährung aller Fasern ist aber eine unbedingte Voraussetzung für die Gleichmässigkeit der Funktion.

In der eigentlichen ektodermal-nervösen Substanz sind die Lymphbahnen anders zu definieren als in den übrigen Geweben. Als mesodermales Erzeugnis würden die typischen (im anatomischen Sinne) Lymphgefässe im Zentralnervensystem ebenso die Stellung eines Fremdkörpers einnehmen wie die Blutgefässe. Ihr isoliertes Vorkommen, unabhängig von sonstigen mesodermalen Elementen, wie Blutgefässen, Bindegewebe usw. ist bis jetzt anatomisch nicht erwiesen. Und wäre dieses wirklich der Fall, dann müsste wohl angenommen werden, dass zwischen ihnen und dem eigentlichen nervösen Gewebe ebenso eine isolierende gliöse Membran ausgespannt sei, wie wir sie sonst mit absoluter Regelmässigkeit überall da finden, wo sich ektodermales und mesodermales Gewebe berühren. Der parenchymatöse Stoffwechsel spielt hier eine weit grössere Rolle als in den meisten übrigen Organen. Eine wohl geregelte Lymphbewegung ist für den normalen Ablauf der Funktion der Nervenzellen und der Faserleitungen eine unbedingte Voraussetzung. Auf Grund unserer Befunde und dieser Überlegungen dürfen wir daher wohl mit Recht das gliöse Fasersystem als das anatomische Äquivalent der Lymphbahnen in der nervösen Substanz wenigstens in funktioneller Hinsicht ansprechen.

Diese Feststellung, dass die Gewebslymphe sich im nervösen Gewebe ausschliesslich entlang den Gliafasern ausbreitet, gibt uns zugleich auch Aufklärung über die Beschaffenheit der vorher analysierten subpialen und subseptalen Lymphraumsysteme. Bereits von Weigert ist darauf hingewiesen, dass zwischen dem eigentlichen nervösen und dem Bindegewebe ein dichterer Gliafilz dazwischen gelagert ist, der unterhalb der Pialscheide bereits früher als „peripherer Gliamantel" bekannt war. Den subseptalen Gliafilz hat später speziell für den Optikus Krückmann nachgewiesen, der nach ihm in der Höhe der Spitze der trichterförmigen Ansätze der in die Membrana limitans übergehenden Fasern gelegen ist. Es ist daher nur ein Postulat der eben genannten Befunde, dass sich an diesen Stellen bei einer Injektion die Flüssigkeit in grösseren Mengen ansammelt.

Key und Retzius haben angenommen, dass der subpiale Raum und damit die nach ihrer Auffassung gleichartigen subseptalen Spalträume wirklich von zarten, mit platten Zellen ausgekleideten Membranen umschlossene Hohlräume — also Lymphräume im engeren Sinne darstellen. Im Beginn meiner Untersuchungen habe ich auch einer solchen Anschauung hinneigen zu müssen geglaubt, besonders wenn ich als Injektionsmasse Formalin benutzte. Man erkennt dann tatsächlich, dass die Nervenfaserbündel von den Septen abgedrängt sind, und dass der so entstandene Hohlraum von zarten mit spärlichen Kernen besetzten Membranen umschlossen scheint.

Die Deutung dieser Befunde muss aber doch eine andere sein, besonders unter Berücksichtigung der bereits erwähnten Befunde von Held, die für den Sehnerven von Krückmann im vollem Umfange bestätigt wurden. Der feste Abschluss, den das nervöse Gewebe durch die gliösen Grenzmembranen gegen die bindegewebigen Elemente besitzt, macht von vornherein das Vorhandensein eines solchen eigentlichen Lymphgefässystems innerhalb der nervösen Substanz unwahrscheinlich. Nun hat Krückmann bereits darauf hingewiesen, dass die Verbindung zwischen Grenzmembranen und in diese nicht ruhenden Gliafasern sehr leicht gelöst werden kann. Kommt dieses nun durch experimentelle Injektion oder durch Schrumpfung der Nervenfaserbündel bei der Härtung zustande, dann kann die so auch bei Verwendung gewöhnlicher Färbemethoden sichtbar gewordene Grenzmembran mit den ihr angelagerten, aber wesensfremden platten Kernen des septalen Bindegewebes auf der einen und die glatte Oberfläche des zusammengedrängten peripheren Teils der Nervenfaserbündel mit den angelagerten eventuell ebenfalls künstlich etwas abgeplatteten

Gliazellen auf der andern Seite wohl das Bild eines Lymphgefässes vortäuchen. Ich möchte demnach annehmen, dass auch die subpialen und die subseptalen Spaltraumsysteme im Prinzip mit dem parenchymatösen an die Gliafasern gebundenen Saftlückensystem übereinstimmen und durch eine stärkere Verfilzung von Gliafasern gebildet werden.

Gestützt werden diese Beobachtungen und die sich aus ihnen ergebenden Folgerungen durch die Befunde bei Lymphstauung im Nerven infolge von Stauungspapille. Im Beginn desselben findet sich gewöhnlich eine Auflockerung des Gewebes sowohl in der Peripherie des Nerven unterhalb der Pia, wie in der Peripherie der einzelnen Nervenfaserbündel unterhalb der Septen. Mit dem Wachsen der Lymphstauung entwickeln sich aus ihnen kleinere Hohlräume, welche hier und da von einzelnen noch nicht abgerissenen Gliafasern durchzogen werden. Die Mehrzahl der Autoren steht auf dem Standpunkt, dass wir diese Lückenbildung zwischen Septen und Nervenfaserbündel als den Ausdruck eines Ödems im Sehnervenstamm anzusprechen haben (Hertzog, v. Krüdener, Liebrecht, Wilbrand-Sänger, Rochon-Duvigneaud, Kampherstein, Schieck u. a.); den Einwänden der Gegner dieser Anschauung, insbesondere Lebers und Elschnigs, welche diese Lückenbildung lediglich als Kunstprodukt ansehen, hat Kampherstein mit Recht auf Grund seiner Untersuchungen entgegengehalten, dass sie in dieser regelmässigen Form niemals in normalen Nerven zu beobachten sind. Nach meinen Erfahrungen besteht auch ein prinzipieller Unterschied zwischen beiden. Die Lückenbildung erfolgt in normalen Nerven infolge der Härtung mit Vorliebe innerhalb der Septen, so dass die einzelnen Nervenfaserbündel immer noch von einer mehr oder weniger dicken Schicht septalen Gewebes überzogen sind. Sehr viel seltener geschieht die Trennung streng nach den Gewebsarten, wie es bei einem Nerven mit Stauungspapille die Regel bildet. Anderseits ist bei einem normalen Nerven die Verteilung der Lücken niemals überall gleichmässig im Querschnitt und insbesondere auch nicht in der Aufeinanderfolge der Serienschnitte. Schliesslich sieht man eine solche Lückenbildung im Verhältnis weit weniger häufig in normalen Nerven als in solchen mit Stauungspapille.

Ein direkter Beweis für diese Auffassung liegt ferner in der Feststellung Kuhnts, dass bei der Stauungspapille, gerade das intermediäre Gewebe in der Papille eine starke Auflockerung zeigt. Dieses besteht aber lediglich aus einer breiten Lage stark verfilzter Gliafasern und ist als eine direkte Fortsetzung des peripheren Gliamantels des

Nervenstammes aufzufassen. Hier können sich infolge des beschränkten Raumes keine eigentlichen Lücken entwickeln. Die Lymphstauung macht sich nur kenntlich durch starke Auflockerung des Gliafilzes. Es kann also als allgemeines Gesetz ausgesprochen werden, dass bei einer Stauung der Gewebsflüssigkeit im Sehnerven überall da im mikroskopischen Präparat eine Auflockerung besteht, wo das Gliafasergewebe am dichtesten ist, und dass anderseits bei experimentellen Nachahmungen der vitalen Flüssigkeitsbewegung die Injektionsflüssigkeit immer dahin fliesst, wo sich das dichteste Gliafasergerüst vorfindet.

In dem subpialen und subseptalen Gliafilz wird sich dann eine grössere Flüssigkeitsmenge ansammeln, die naturgemäss gewebsverdrängend wirken muss. So ist es denn verständlich, dass die zarten Verbindungen der Fasern mit den gliösen Grenzhäuten abreissen, und dass sich derartige subseptale Lücken bilden.

Diese Erklärung gilt auch für die Verhältnisse bei künstlichen Injektionen. Die stärkere Ansammlung von Flüssigkeit unterhalb der Pia der Septen entspricht primär keinen breiteren Gewebslücken, sondern nur dem injizierten Gliafilz. Die ersteren entstehen erst sekundär durch Gewebstrennungen infolge des erhöhten Innendrucks.

Aus diesem Grunde habe ich als Bezeichnung für diese Befunde das Wort „Systeme“ vorgeschlagen: subpial-gliöses und subseptal-gliöses Saftlückensystem.

Um nun dem Einwand entgegenzutreten, dass es sich bei meinen Injektionsversuchen (ebenso dann auch wie bei denen von Key und Retzius u. a.) trotz der absoluten Übereinstimmung in den Resultaten der so überaus zahlreichen Fälle nur um Artefakte, um künstliche allein durch den Injektionsdruck geschaffene Bilder handele, habe ich versucht, am lebenden Sehnerven die Wanderung der Gewebslymphe festzustellen. In meiner Arbeit über die Anatomie und Physiologie des gliösen Gewebes habe ich die Anordnung der Versuche genauer auseinandergesetzt und kann deswegen hier darauf verweisen.

Die Experimente habe ich mit einer Aufschwemmung von chinesischer Tusche an Hundesehnerven angestellt. Die Tusche wurde unter möglichst geringem Druck injiziert, und zwar so, dass nur der äusserste Teil der Kanülenöffnung in den Sehnerven selbst eingeführt wurde, während der hintere Teil der Öffnung mit dem Zwischenscheidenraum und dem epiduralen Gewebe kommunizierte. Dadurch war eine Mitwirkung des Injektionsdruckes bei der Verteilung der Tusche im Sehnerven so gut wie ausgeschlossen, es wurde lediglich an einer Stelle dicht hinter dem Bulbus ein Depot von ihr angelegt. Mehrere Stun-

den nach der Injektion wurde der Sehnerv herausgenommen, kurz in Formalin gehärtet, in einzelne kleinere Stücke zerteilt und dann am Gefriermikrotom in Serienschnitte geschnitten. Schon bei der Durchschneidung der Nerven zeigte sich makroskopisch an der dunkleren Färbung der Schnittflächen, dass die Tusche von dem Ort des Depots zentralwärts im Nerven gewandert war, und zwar über eine Strecke von 5 bis mehr als 12 mm. Mikroskopisch zeigte sich die Tuschewanderung noch viel weiter zentralwärts.

Auf die Gründe, die uns zwingen, diese Tuschewanderung als den Ausdruck einer im Nervenstamm erfolgenden parenchymatösen Saftstrombewegung anzusprechen, bin ich in meiner Gliaarbeit genauer eingegangen.

Als erster wichtiger Befund ist der anzusprechen, dass die Tusche ausschliesslich in zentraler Richtung von der Einführungsstelle aus gewandert war. Peripherwärts nach dem Bulbus zu fehlte regelmässig auch in den der Injektionsstelle unmittelbar benachbarten Partien jede Tuschebeimengung. Auch ein Beweis dafür, dass die Fortbewegung der Tuschekörnchen allein durch aktive vitale Kräfte und nicht artifiziell durch den Injektionsdruck zustande gekommen ist. Der Schluss ist also gerechtfertigt, dass die parenchymatöse Saftstrombewegung im Sehnerven in der Richtung vom Bulbus zentralwärts erfolgt.

In einem Falle bestand in den verschiedenen Schnitthöhen eine bemerkenswerte Verteilung der Tusche im Nervenquerschnitt. Die Injektionsstelle umfasste einen Sektor auf der temporalen Seite des Nerven; das Zentrum war hier völlig frei geblieben. Mit zunehmender Annäherung an das Foramen opticum schob sich die ziemlich umschriebene und im Querschnitt fast kreisrunde Tuscheanhäufung immer mehr in die Achse des Nerven. Der Verlauf der Tuschewanderung hat also eine grosse Ähnlichkeit mit dem Verlauf des papillo-makularen Bündels beim Menschen. Ob beim Hunde ähnliche anatomische Verhältnisse vorliegen, muss ich dahin gestellt sein lassen. Jedenfalls scheint mir aus dieser Regelmässigkeit, mit welcher die Tuschekörnchen den Nerven zentralwärts durchwandern, hervorzugehen — es handelt sich ausserdem um den Nerven mit der grössten Ausbreitung der Tusche — dass die Wanderung innerhalb bestimmter Nervenfaserbündel vor sich gegangen ist. Es wird dadurch wahrscheinlich, dass auch die vitale Saftströmung sich vorwiegend innerhalb der einzelnen Nervenfaserbündel vollzieht, ohne dass wesentliche seitliche Kommunikationen mit benachbarten Bündeln bestehen. Ich werde später bei der Besprechung meiner Injektionspräparate auf diesen Punkt zurückkommen.

Die Tuschekörnchen finden sich ausschliesslich im Nervenparenchym, wo sie in gesetzmässiger Weise die Gliafasern begleiten. Ausserdem haben gewisse Gliazellen eine grössere Menge von ihnen in sich aufgenommen. Wo man ein Tuschekörnchen ausserhalb der Zellen sieht, findet sich auch eine Gliafaser, an der die Körnchen vielfach perlschnurartig angeordnet sind. Es ergibt sich daraus, dass die Tuschewanderung und damit der sie verursachende parenchymatöse Saftstrom entlang den Gliafasern zentralwärts erfolgt.

In der Nähe der Injektionsstelle zeigte sich in der Peripherie der Nervenfaserbündel unterhalb der Septen die stärkste Anhäufung von Tusche in genauer Übereinstimmung mit den vorher besprochenen Injektionsbefunden im toten menschlichen Sehnerven. Dabei schnitt die Tuscheanhäufung scharf an den Septen ab; innerhalb dieser fanden sich keine Tuschekörnchen. Ein Beweis dafür, dass zwischen dem Nervenparenchym und dem septalen Gewebe — und damit auch dem innerhalb des letzteren eingeschlossenen Blutgefässystem — keine wesentlichen Beziehungen im Sinne einer Ableitung der freien parenchymatösen Gewebsflüssigkeit bestehen. In genau derselben Weise zeigt sich auch unterhalb der Pialscheide des Nerven eine stärkere Ansammlung von Tusche, ohne dass diese in die Pia selbst eingedrungen ist. Ein Abstrom der freien parenchymatösen Gewebsflüssigkeit in den Zwischenscheidenraum wird dadurch ebenfalls sehr unwahrscheinlich.

In den Schnitten, die weiter von der Injektionsstelle entfernt waren, zeigte sich nun im Gegensatz zu den oben besprochenen Stellen, dass vereinzelt auch innerhalb der Septen einige Tuschekörnchen vorhanden waren. Die genauere Untersuchung ergab aber, dass diese nicht spontan durch die Grenzmembran in die Septen übergetreten wären, sondern dass sie regelmässig innerhalb von Zellen gelegen waren, die als Wandergliazellen anzusprechen waren. Diese amöboiden Gliazellen bedingen also die einzige Verbindung zwischen dem Parenchym der Nervenfaserbündel und den Septen im Sinne eines Ableitungsweges.

Die experimentellen Untersuchungen am lebenden Hundesehnerven ergeben also in vollkommener Übereinstimmung mit den Injektionsbefunden an menschlichen Sehnerven, dass die vitale Saftströmung innerhalb der eigentlichen nervös-gliösen Substanz vom Bulbus an zentralwärts erfolgt, dass ein direkter Abfluss in die Septen, bzw. in die perivaskulären Räume innerhalb der Septen einer-

seits und durch die Pialscheide in den Zwischenscheidenraum anderseits nicht besteht. Die Saftströmung der einzelnen Nervenfaserbündel vollzieht sich innerhalb derselben und besitzt nur untergeordnete Kommunikationen mit benachbarten Bündeln. Sie wird in erster Linie vermittelt durch das Gliafasersystem. Dieses ist daher in funktioneller Hinsicht dem Lymphgefässystem des mesodermalen Gewebes gleich zu setzen.

Die weitgehende Übereinstimmung mit den Ergebnissen der Injektionsversuche an menschlichen Sehnerven bestätigt also, was wir schon anfangs zu begründen versucht haben, dass es sich bei ihnen nicht um Artefakte handelt, sondern, dass die injizierten Räume tatsächlich vorhandenen im Leben mit Gewebsflüssigkeit gefüllten Räumen entsprechen.

Nachdem durch diese Untersuchungen festgestellt war, dass im Sehnerven eine vitale Flüssigkeitsbewegung besteht, und auf welchen Bahnen, und in welcher Richtung sie erfolgt, kam die Frage zur Entscheidung, wo diese im Nerven cirkulierende freie Gewebsflüssigkeit hinfliesst. Für den Abstrom kommen, wie erwähnt, theoretisch nur drei Wege in Frage: einmal ein Abfluss in die perivaskulären Lymphräume der Zentral- und septalen Gefässe, zweitens ein Abfluss durch die Pialscheide hindurch in den Zwischenscheidenraum und schliesslich ein Abstrom im Nerven selbst zentralwärts in die Schädelhöhle und hier in die grösseren Lymphräume des Gehirns. Über einige dieser theoretisch in Betracht kommenden Abflussmöglichkeiten haben die Untersuchungen am lebenden Hundesehnerven bereits Aufklärung gebracht. Als weitere Frage war dann zu entscheiden, welche Beziehungen zwischen den Gewebsspalten der Netzhaut und denen des Nerven einschliesslich seines Zwischenscheiden- und Epiduralraums bestehen.

Der besseren Übersicht wegen werde ich zuerst die letztere Frage erörtern.

Die Beziehungen des Saftlückensystems der Retina zu dem des Optikus (siehe Taf. VI, Fig. 3).

Durch Stichinjektionen in den Optikusstamm gelingt es ohne Schwierigkeiten, die kapillaren Spalträume der Papille und der umgebenden Netzhaut durch die Lamina cribrosa hindurch sichtbar zu machen. Betrachtet man nach Abtrennung der vorderen Bulbushälfte eine derartig injizierte Papille unter dem binokularen Mikroskop, so löst sich die ohne Vergrösserung diffus erscheinende Blaufärbung der-

selben in zahlreiche feinste, radiär gestellte blaue Linien auf, die sich besonders deutlich in den peripapillär gelegenen Partien von den glasig durchscheinenden tieferen Netzhautschichten abheben. Das ganze Bild hat die grösste Ähnlichkeit mit dem, welches wir ophthalmoskopisch in manchen Fällen der Stauungspapille zu sehen gewohnt sind, in denen von der geschwollenen Papille aus weissliche radiär gestellte Streifen in die Netzhaut einstrahlen, welche wir als den Ausdruck einer Lymphstauung anzusprechen pflegen.

Abgesehen von der Injektion dieser streifenförmigen Hohlräume findet sich bei dieser Art der Untersuchung noch eine tiefer gelegene, durchaus gleichmässige, nach vorn zu verschieden weit sich vorschiebende bläuliche Verfärbung in der Netzhaut. Der zugehörige Hohlraum ist bereits von Schwalbe und v. Michel beschrieben worden. Er liegt zwischen dem Pigment- und dem Neuroepithel. In gefrorenen Augen fand Schwalbe in diesem Raum eine feine Eisschale, als Beweis dafür, dass es sich bei ihm tatsächlich um einen im Leben mit freier Gewebsflüssigkeit gefüllten Raum handelt. Im Gegensatz zu den streifenförmigen Hohlräumen in der Papille und in der Nervenfaserschicht der Netzhaut erfolgt seine Injektion viel ausgiebiger und über bedeutend weitere Strecken.

Die mikroskopische Untersuchung an Längsschnitten des Nerven und der Papille (siehe Taf. VI, Fig. 3) ergibt, dass auch in ihr und in der Nervenfaserschicht der Netzhaut feinste Kanäle die Nervenfasern begleiten und sie umspinnen. Wenn auch der Bezirk der Ausbreitung dieser Injektion in der Netzhaut von relativ geringer Ausdehnung ist im Gegensatz zu der viel leichteren Injizierbarkeit dieser Räume im Nerven selbst, so besteht im Prinzip zwischen beiden — Nervenstamm und Nervenfaserschicht — kein Unterschied.

Vereinzelt und durchaus nicht regelmässig findet sich auch ein Vordringen der Injektionsmasse durch Vermittlung ähnliche strangförmige Kanälchen in die innere Körner- und retikulierte Schicht.

Die Injektion des zwischen Pigment- und Neuroepithel gelegenen Raumes überlagert die Pigmentepithelien zum Teil vollkommen mit der Farblösung. Niemals dringt sie zwischen diese und die Lamina elastica der Chorioidea, ebenso wenig wie durch die Glashaut hindurch in die Chorioidea.

Ausserdem füllt sich regelmässig ein Raum zwischen der Membrana limitans retinae interna und Nervenfaserschicht, ohne dass die Farblösung in den Glaskörper übertritt. Dieser Befund bestätigt also die in einer früheren Arbeit mitgeteilte Beobachtung, dass ein Ab-

strom der Glaskörperflüssigkeit in den Sehnerven beim Menschen nicht besteht. Dieser Anschauung scheinen nun die Befunde zu widersprechen, in welchen sich bei entzündlichen Veränderungen im vorderen Bulbusabschnitt eine perivaskuläre Infiltration der Zentralvene und ihrer Äste findet. Fuchs und Straub nehmen an, dass durch den intraokularen Lymphstrom Toxine in die Scheiden der Vene hineingelangen. Von Schieck ist dieser Befund dann auch gegen die von mir vertretene Auffassung geltend gemacht. Es erscheint mir aber nicht unbedenklich, aus der Ausbreitung von Toxinen auf eine bestimmte Richtung des Lymphstromes in den Geweben zu schliessen. Es ergibt sich nach den bekannten physikalischen Gesetzen von selbst, dass die an irgend einer Stelle des vorderen Bulbusabschnittes abgesonderten Toxine zwecks Herstellung des Konzentrationsgleichgewichts auch in den Glaskörper hineindringen, ohne dass ein von vorn nach hinten gerichteter Flüssigkeitsstrom vorhanden zu sein braucht. Die Membrana limitans interna ist dann weiter wie jede andere tierische Membran den Gesetzen der Diffusion und Osmose unterworfen. Befindet sich auf der einen Seite eine starke Sättigung mit freien Toxinen, so tritt ein Austausch von Eiweissstoffen durch die Membran in beiden Richtungen ein. Dass die Toxine dann weiter in die perivaskulären Räume eindringen und hier entzündliche Veränderungen bedingen, ist nicht weiter wunderbar. Ähnliche Verhältnisse finden wir auch bei der Hypopyonkeratitis. Wenn sich bei einem oberflächlichen Hornhautgeschwür eine Irisreizung mit leukocytärer Exsudation entwickelt, dann dürfen wir daraus doch nicht ohne weiteres schliessen, dass die Lymphflüssigkeit der Hornhaut normalerweise in die vordere Kammer und von da in die Iris abfliesst. Die Ausbreitung von Toxinen innerhalb der Gewebe kann eben unabhängig von den physiologischen Verlaufsrichtungen der Gewebslymphe vor sich gehen.

Unter diesen Gesichtspunkten kann ich in dem Auftreten periphlebitischer Erscheinungen in der Netzhaut und im Sehnerven bei entzündlichen Affektionen des vorderen Bulbusabschnittes keinen Gegenbeweis gegen meine Auffassung sehen.

Ausser den oben geschilderten vom Nerven aus zu injizierenden Räumen füllen sich bei Stichinjektionen in den Optikus auch die perivaskulären Räume der Zentralvene und ihrer Äste in der Retina über eine weite Strecke. Bei einer isolierten Injektion dieser Räume, die leicht durch eine axiale Einführung der Kanüle zustande gebracht wird, ergibt sich nun, dass von ihnen aus die übrigen Saftlückensysteme

nicht injiziert werden können. Steigert man den Injektionsdruck abnorm hoch, so kommt es nicht zu einem Durchreissen der die perivaskulären Räume umhüllenden Schichten, vielmehr bersten die eigentlichen Gefässwände, und die Flüssigkeit ergiesst sich in ihr Lumen. Auf diese Weise entsteht dann über weite Strecken eine retrograde Füllung der Kapillaren.

In günstigen Fällen, in denen die Gefässe nicht durch die Kanüle getroffen sind, lassen sich umgekehrt die zuerst beschriebenen Saftlückensysteme der Papille und der angrenzenden Netzhaut isoliert füllen, ohne dass die perivaskulären Räume ein Spur von Farblösung aufweisen.

Aus alle dem dürfen wir wohl schliessen, dass, abgesehen von osmotischen Vorgängen zwischen dem eigentlichen Saftlückensystem der Papille, bzw. der Netzhaut einerseits und den perivaskulären Räumen der Zentralvene und ihrer Äste anderseits, keine wesentlichen Verbindungen im Sinne einer Ableitung der Gewebslymphe bestehen. Die durch die vitale Tätigkeit der Kapillarendothelien ins Gewebe übergetretenen Nährflüssigkeiten verlassen als solche oder nach ihrem Abbau **innerhalb** der nervös-gliösen Substanz die Retina und die Papille. Das Lymphraumsystem der Netzhaut ist sowohl gegen den Glaskörper wie gegen die Chorioidea vollkommen abgeschlossen, wenn man von den für die vitale Flüssigkeitsbewegung nicht in Betracht kommenden osmotischen Beziehungen absieht.

Die Verbindungen zwischen dem Lymphgefässystem des Sehnerven und dem der Chorioidea, bzw. des Perichorioidealraums.

Auch Sehnerv und Chorioidea besitzen durchaus getrennte Lymphbezirke. Bei einer Injektion in den Sehnervenstamm peripherwärts erfolgt keine Injektion der Chorioidea, vorausgesetzt, dass der Zwischenscheidenraum nicht gleichzeitig mit injiziert worden ist. Von dem gewöhnlich stark mit Berlinerblau imbibierten, rein aus Gliafasern bestehenden intermediären Gewebe Kuhnts (bzw. vorderen marginalen Gliaringe Krückmanns) werden nur ausnahmsweise einige in unmittelbarer Nachbarschaft gelegene Spalträume der Sklera gefüllt, die wahrscheinlich physiologischen Gliainseln, bzw. Hernien (in Analogie zu den intrapial gelegenen) entsprechen. In die Chorioidea dringt dagegen auf diesem Wege vom Optikus aus keine Farbflüssigkeit ein, wohl aber gelegentlich vom Zwischenscheidenraum des Nerven aus.

Von hier aus folgt in diesen Fällen die Farblösung den hinteren kurzen Ciliarvenen offenbar durch Vermittlung perivaskulärer mit dem Zwischenscheidenraum kommunizierender Räume. Nirgends verlässt sie jedoch die perivaskulären Bezirke und tritt frei in das Parenchym der Chorioidea ein. Sie breitet sich nach vorn zu ausserdem nur über eine geringe Strecke aus. Diese Abhängigkeit der Injektion von den hinteren Ciliargefässen ergibt sich ausserdem noch durch die Tatsache, dass die Berlinerblaulösung in allen diesen Fällen — und zwar ausschliesslich in diesen Fällen — mit den Gefässen auch nach aussen in den Winkel zwischen Bulbus und Duralscheide (epiduralen Raum) hinaustritt und immer in weit grösserer Menge als wie sie in der Chorioidea nachweisbar ist. Die Gefässe haben in diesen Fällen also einen stark gebogenen Verlauf, sie durchsetzen das dural-skerale Gewebe, treten in direkte Berührung mit dem Zwischenscheidenraum und ziehen dann in entgegengesetzter Verlaufsrichtung in die Chorioidea ein.

In allen übrigen Fällen, in denen der Verlauf der hinteren Ciliarvenen nicht so stark gebogen war, dass eine direkte Berührung mit dem Zwischenscheidenraum bestand, fehlte ein Austritt von Farblösung aus dem letzteren sowohl in der Richtung nach der Chorioidea wie in der nach dem Epiduralraum. Ebenfalls eine Stütze für die vorhergehenden Beobachtungen und die aus ihnen gefolgerten Schlüsse.

Die Beziehungen des parenchymatösen Saftlückensystems des Sehnervenstamms zu den perivaskulären Räumen der Zentralvene (siehe Taf. VI, Fig. 4—6).

In Übereinstimmung mit dem weiter oben mitgeteilten Befund, dass in der Papille und in der Retina keine Verbindungen zwischen dem gliös-nervösen Saftlückensystem und den perivaskulären Räumen der Zentralvene und ihrer Äste bestehen, zeigen auch im Sehnervenstamm die eigentlichen parenchymatösen Saftlücken keine Beziehungen zu den perivaskulären Räumen der Zentralgefässe, abgesehen von einer einzigen Stelle, die weiter unten genauer beschrieben wird. Fig. 4, Taf. VI zeigt in unmittelbarer Nachbarschaft der Zentralvene auf der einen Seite eine stärkere Injektion der Nervenfaserbündel, ohne dass auch nur eine Spur von Farblösung in ihre perivaskulären Räume übergetreten ist. Anderseits sind in Fig. 5, Taf. VI, die letzteren sehr stark gefüllt und maximal erweitert, ohne dass in die angrenzenden Nervenfaserbündel von ihr aus Berlinerblau übergegangen ist. Ebenso beweist die Fig. 6, Taf. VI die Unabhängigkeit der beiden Lymphraumsysteme voneinander, in der die die Zentralgefässe umgebenden

Nervenfaserbündel injiziert sind, ohne dass die Flüssigkeit in die perivaskulären Räume eingedrungen ist.

Die einzige Stelle, welche eine Ausnahme von diesem Gesetz macht, ist die schräge Verlaufsstrecke der Zentralgefässe, im Bereich deren sie aus der Achse des Nerven an die Peripherie treten und auf diese Weise einen mehr oder weniger spitzen Winkel mit den Nervenfaserbündeln bilden. Injiziert man am Canalis optici peripherwärts in den Nervenstamm, so erfolgt regelmässig eine Füllung der perivaskulären Räume von den parenchymatösen Räumen aus, vorausgesetzt, dass diese in breiterer Schicht bis zur schrägen Verlaufsstrecke der Gefässe injiziert worden sind. Die Farblösung dringt entsprechend den geringeren Widerständen in den perivaskulären Räumen gewöhnlich viel weiter nach vorn oft bis über die Papille hinaus in die Retina vor als in parenchymatösen Lücken des Nervenstammes. Auch in den Zwischenscheidenraum tritt in diesen Fällen von den perivaskulären Räumen aus Farblösung über, und zwar regelmässig und ausschliesslich in den Subarachnoideal-, niemals in den Subduralraum. Niemals füllte sich dabei die ganze Circumferenz des Nerven, sondern immer nur die Seite des Gefässdurchtrittes. Als wichtiger und regelmässiger Befund ist ferner hervorzuheben, dass sich die Farblösung nur in dem blinden Ende des Zwischenscheidenraums, zwischen Bulbus und Gefässaustrittsstelle ansammelte und nicht zentralwärts weiter floss. Vielleicht erklärt diese Beobachtung den vielfach bei Stauungspapille zu erhebenden Befund, dass lediglich am blinden Ende des Zwischenscheidenraums eine ampullenförmige Erweiterung infolge Dehnung des subarachnoidealen Raumes besteht, als Hinweis auf eine stärkere Stauung der Gewebsflüssigkeit im Nerven.

Dieses eigentümliche Verhalten konnte schon makroskopisch während der Injektion beobachtet werden. Zunächst machte sich ein kleiner blauer, durch die Dura durchscheinender Punkt bemerkbar und zeigte die Stelle des Gefässaustrittes, von ihm aus breitete sich dann die leichte Blaufärbung nach vorn zu langsam aus und führte zu einer Vorbuckelung der Nervenscheide. Niemals setzte sich die Blaufärbung zentralwärts über die Stelle des Austritts fort.

Von Wichtigkeit erscheint mir auch der Umstand, dass die auf diese Weise in den Zwischenscheidenraum gelangte Farblösung an Menge bedeutend geringer ist, als die, welche in den perivaskulären Räumen peripherwärts nach dem Bulbus zu geflossen war.

Nach alledem erscheint der Schluss berechtigt, dass der Abstrom der in den perivaskulären Räumen während des Lebens cirkulierenden

Flüssigkeit nur zum geringen Teil in den Zwischenscheidenraum, vielmehr in der Hauptsache in den zentral anschliessenden Teil der parenchymatösen Gewebsspalten im Bereich der schrägen Verlaufsstrecke der Gefässe erfolgt. Im übrigen fehlt eine Kommunikation zwischen dem parenchymatösen Saftlückensystem des Nerven und den perivaskulären Räumen.

Von Wichtigkeit erscheint mir ferner die Beobachtung, dass die in die perivaskulären Räume injizierte Flüssigkeit diese bei ihrem Durchtritt durch den Subarachnoidealraum verlässt und weder in den Subdural-, noch durch die Duralscheide hindurch in den Epiduralraum übertritt (siehe Taf. VI, Fig. 7).

Anderseits ist es mir auch nicht bei Anwendung eines maximalen Injektionsdruckes gelungen, vom Zwischenscheidenraum aus die Farblösung in die perivaskulären Räume der Zentralvene hineinzutreiben, eine Beobachtung, die wohl übereinstimmt mit den mikroskopischen Befunden bei Scheidenhämatom des Optikus (Uhthoff u. a.), in welchem sich trotz maximaler Füllung desselben niemals ein Übertritt von Blut in den Sehnerven findet. Diese negativen Beobachtungen haben gerade jetzt eine um so grössere Bedeutung im Hinblick auf die Theorien von Levinsohn und von Schieck über die Entstehung der Stauungspapille. Nach ihnen soll sich die unter dem erhöhten intrakraniellen Druck stehende Cerebrospinalflüssigkeit durch den Zwischenscheidenraum in die perivaskulären Räume der Zentralgefässe und durch diese in das Papillengewebe hineingepresst werden. Die mitgeteilten experimentellen und die bekannten anatomischen Befunde zeigen nun, dass die Voraussetzungen dieser Theorien den wirklichen Verhältnissen nicht entsprechen.

Endlich ist noch darauf hinzuweisen, dass die injizierten perivaskulären Lymphräume der Zentralgefässe bei ihrem Durchtritt durch die Pialscheide mit dem subpialen System in keine Beziehungen treten. Ebenso wenig geht von dem letzteren Farblösung in die ersteren über, wenn das subpiale System über weitere Strecken isoliert injiziert war (siehe Taf. VI, Fig. 7).

Zusammenfassend kann gesagt werden, dass die perivaskulären Räume der Zentralvene und ihrer Äste ein in sich geschlossenes System darstellen, das allein an der Stelle des schrägen Verlaufes der Zentralgefässe kurz vor ihrem Austritt aus dem Nervenstamm eine Verbindung mit dem parenchymatösen Lückensystem des Nerven besitzt. Daneben besteht noch eine — aber wesentlich unbedeutendere — Ab-

flussmöglichkeit in den Subarachnoidealraum. In diesem fliesst die aus den perivaskulären Lymphräumen austretende Flüssigkeit niemals zentralwärts in die Schädelhöhle, sondern immer nur peripherwärts nach dem Bulbus zu, wo sie den Zwischenscheidenraum (wahrscheinlich durch Vermittlung der perivaskulären Räume der hinteren Ciliargefässe) verlässt. In den Subdural- und in den Epiduralraum gelangt auf dem Wege der Zentralgefässe keine Flüssigkeit nach aussen. Ein Einströmen von Farblösung in umgekehrter Richtung aus dem Zwischenscheidenraum in die perivaskulären Lymphräume der Nerven findet unter keinen Umständen statt.

Die Beziehungen zwischen dem nervös-gliösen, parenchymatösen Spaltraumsystem des Nervenstammes u. dem Zwischenscheidenraum.

Von den drei eingangs genannten theoretisch für den Abstrom der freien intranervösen Gewebslymphe des Sehnerven allein in Betracht kommenden Möglichkeiten soll jetzt die zweite erörtert werden: der Abstrom durch den pialen Überzug hindurch in den Zwischenscheidenraum.

Auch hier ergaben meine Injektionsversuche, dass ein solcher in irgend wie in Betracht kommendem Masse nicht besteht. Es gelingt leicht, das subpiale Spaltsystem über weite Strecken in der ganzen Circumferenz der Nerven intensiv mit Farblösung anzufüllen, ohne dass in die Spalträume des pialen Überzuges auch nur eine Spur davon übertritt, geschweige denn in den Subarachnoidealraum gelangt (siehe Taf. VI, Fig. 1 u. 2). Bei Anwendung eines abnorm hohen Injektionsdruckes kann allerdings hier und da eine geringe Menge der Farblösung durch Vermittlung perivaskulärer Räume der kleineren septalen Gefässe an die Oberfläche des Pialüberzuges heraustreten. Niemals erfolgt aber ein auch nur einigermassen ausgedehnter (räumlich sowohl wie quantitativ genommen) Austritt von Flüssigkeit.

Anderseits habe ich in umgekehrter Richtung auch bei forcierten Injektionen in den Zwischenscheidenraum niemals einen Übertritt der Farblösung in die Pialscheide gesehen (siehe Taf. VI, Fig. 8). Wir dürfen daher wohl annehmen, dass im Leben zwischen den parenchymatösen Saftspalten der Nerven und dem Zwischenscheidenraum durch die Pialscheide hindurch keine ableitenden Verbindungswege vorhanden sind.

Im Anschluss an diese Beobachtungen möchte ich an dieser Stelle kurz auch die

Beziehungen des Zwischenscheidenraums, insbesondere des subduralen Teils desselben zu den epidural gelegenen Gewebsspalten erörtern. Im Gegensatz zu den Befunden v. Michels (siehe oben) habe ich bei Injektionen in den Subduralraum der menschlichen Sehnerven niemals ein Hindurchtreten von Farblösung durch die Duralscheide in die Orbita beobachten können. In einem Fall hatte ich bei dem Einführen der Kanüle die Dura angestochen, die Injektionsmasse war eine Strecke weit innerhalb der Dura vorgedrungen. Hier zeigte sich, dass von dem injizierten intradural gelegenen Hohlraum wohl nach aussen in den Epiduralraum, nicht aber nach innen in den Subduralraum Farblösung übergegangen war. Eine ableitende Verbindung des Zwischenscheidenraums in den Epiduralraum durch die Duralscheide hindurch dürfte beim Menschen nicht vorhanden sein, wie es ja auch die schon mehrfach erwähnten mikroskopischen Befunde von Sehnerven mit Scheidenhämatom in recht eindeutiger Weise zeigen. Allein durch Vermittlung der hinteren Ciliarvenen und ihrer perivaskulären Räume kann in einem Teil der Fälle, in welchen die Gefässe mit dem Zwischenscheidenraum in unmittelbare Berührung treten, eine Verbindung zwischen dem Zwischenscheidenraum und dem Epiduralraum zustande kommen (siehe S. 288).

Bei vorsichtiger Injektion vom Canalis opticus aus peripherwärts sind sowohl der Subarachnoideal- wie der Subduralraum isoliert zu injizieren, ohne dass die Flüssigkeit aus dem einen in den andern Raum übertritt. Ob aus diesem Befunde auf eine auch im Leben bestehende Isolierung geschlossen werden darf, will ich dahin gestellt sein lassen, wenn auch der isolierte Hydrops des Subarachnoidealraums an seinem blinden Ende bei Stauungspapille in diesem Sinne zu sprechen scheint. Es liegt aber im Bereich des Wahrscheinlichen, dass das trennende arachnoideale Gewebe als tierische Membran und durch aktive Tätigkeit seiner Endothelbekleidung im Sinne eines gegenseitigen Austausches, bzw. einer Ableitung der Flüssigkeit der beiden Räume wirksam ist.

Dass in manchen Fällen von Stauungspapille das blinde Ende des Subarachnoidealraums isoliert durch Flüssigkeit ausgedehnt wird, so dass der Subduralraum hier sogar ganz verstrichen sein kann, erklärt sich sehr einfach nach den oben mitgeteilten Befunden. Die in den perivaskulären Räumen der Zentralgefässe in den Zwischenschei-

denraum austretende Injektionsflüssigkeit breitet sich ausschliesslich im Subarachnoidealraum, und zwar allein in dem blinden Ende desselben zwischen der Austrittsstelle der Gefässe und dem Bulbus aus. Stellt sich nun bei einer venösen Stase der Zentralgefässe, wie sie bei Stauungspapille regelmässig besteht, ein vermehrter Austritt von Flüssigkeit aus den Venen ein, so ist es nur natürlich, dass mit ihnen auch ein stärkerer Abfluss in den Subarachnoidealraum eintritt, der zu der ampullenförmigen Erweiterung des blinden Endes Veranlassung gibt. Diese ampullenförmige Erweiterung ist also nicht die Folge davon, dass der unter erhöhtem Druck stehende Liquor cerebro-spinalis in den Zwischenscheidenraum hineingepresst ist, sondern ist nur der Ausdruck einer in der Netzhaut und im peripheren Stück des Optikusstammes bestehenden venösen Stase.

Der Abstrom der Gewebsflüssigkeit der Papille und des Sehnerven intrapial im Sehnervenstamm zentralwärts in die Schädelhöhle.

Nach diesen negativen Ergebnissen bleibt also von den drei theoretisch allein in Frage kommenden Abflusswegen der Gewebslymphe des Sehnerven nur die dritte übrig: die Ableitung intrapial im Sehnervenstamm zentralwärts in die Schädelhöhle und in die dort befindlichen grösseren Lymphräume. Alle meine Beobachtungen sprechen nun direkt für das Bestehen eines derartigen Abflussweges oder lassen sich wenigstens ungezwungen durch ihn erklären. Allerdings zeigt der Sehnerv nicht überall das gleiche Verhalten. Es besteht ein prinzipieller Unterschied zwischen dem intraorbitalen und dem intrakraniellen Teil. Im intraorbitalen Teil breitet sich regelmässig die Injektionsflüssigkeit schnell und gleichmässig in den parenchymatösen Spalträumen des Querschnitts aus und pflanzt sich dann gewöhnlich in der Richtung der Injektion streng innerhalb eines oder mehrerer Nervenfaserbündel parallel der Achse der Nerven fort. Im ganzen Verlauf hält sie sich genau an die gleiche Stelle der Nervenquerschnitte, das heisst, sie ist überall an dieselben Nervenfaserbündel gebunden. In keinem Fall habe ich beobachten können, dass die Injektionsflüssigkeit plötzlich in benachbarte, vorher nicht injizierte Bündel übergetreten war, bzw. die vorher injizierten verlässt.

Die oben mitgeteilten Befunde über die vitale Wanderung einer in Hundenerven hinter dem Bulbus injizierten Tuscheemulsion stehen mit diesen Befunden im besten Einklang.

Dass die subseptalen Spaltraumsysteme des intraorbitalen Sehnerven von diesem Verhalten der parenchymatösen Gewebsspalten abweichen,

habe ich bereits oben erwähnt. Diese haben nicht nur die Tendenz in der Längsachse des Nerven die Flüssigkeit fort zu leiten, sondern sie auch im Querschnitt subseptal und subpial zu verteilen. Es hängt dieses Verhalten mit der anatomischen Kommunikation der subseptalen und subpialen Gliafaserpolster zusammen und dient offenbar einem schnellen Ausgleich einer lokalen Lymphstauung.

Im allgemeinen hat aber das Gesetz für den intraorbitalen Teil des Sehnerven Gültigkeit, dass die innerhalb eines Nervenfaserbündels frei ins Gewebe ausgetretene Lymphflüssigkeit in ihm verbleibt und in ihm zentralwärts in die Schädelhöhle geleitet wird.

Ein ganz anderes Verhalten zeigt nun der intrakranielle Teil des Sehnerven. Wenn auch die Fortleitung der Injektionsflüssigkeit in der Längsrichtung — wenn auch in verringertem Masse — noch deutlich ausgesprochen ist, so herrscht in ihm doch die Tendenz der seitlichen Ausbreitung durch Vermittlung der subseptalen Systeme vor. In viel dickeren Schichten, als wie es am intraorbitalen Teil zu beobachten war, sammelt sich die Farblösung unterhalb und in der hier bedeutend zarteren Pialscheide. In einem Präparat trat dieses Verhalten sehr prägnant zutage. Die in der Gegend des Foramen optici fast ausschliesslich die zentraleren Bündel umfassende Injektionsflüssigkeit drängte sich mit der Annäherung an das Chiasma immer mehr an die Peripherie des intrakraniellen Sehnerven, wobei der piale und arachnoideale Überzug stark mit ihr durchtränkt wurde, während sie gleichzeitig im Zentrum bedeutend an Menge abnahm.

Von besonderer Wichtigkeit ist es, dass die Injektionsflüssigkeit innerhalb der Schädelhöhle durch die Pialscheide hindurchtritt und sich in den Subarachnoidealraum ergiesst. Ein Übertritt in den Subduralraum findet hier nicht statt.

Im intrakanalikularen Teil bereitet sich langsam die Änderung vor, ohne dass es jedoch hier aus leicht ersichtlichen Gründen schon zu einem Austritt der Gewebsflüssigkeit aus dem Nerven kommt. In ihm beginnt langsam die Tendenz der seitlichen Ausbreitung.

Von besonderer Bedeutung erscheint mir auch der Unterschied in der Injizierbarkeit des intraorbitalen und des intrakraniellen Teiles des Optikus. Es ist auffallend, mit welcher Leichtigkeit und Schnelligkeit sich bei minimalem, nur kurze Zeit einwirkendem Drucke der intrakranielle Optikus injizieren lässt im Gegensatz zu den intraorbitalen. Sehr rasch entwickelt sich eine bläuliche Verfärbung der Oberfläche, und sehr bald ergiesst sich die Injektionsflüssigkeit in den Subarachnoidealraum und durch die beim Herausnehmen des Nerven

künstlich geschaffenen Lücken nach aussen. Gleichzeitig dringt sie aber auch in der Achse zentralwärts. Gelingt es, den axialen Strom bis in das Chiasma vorzutreiben, so tritt die Flüssigkeit im hinteren Chiasmawinkel in den III. Ventrikel über. Es besteht also neben der Ableitung der freien Gewebsflüssigkeit in den Subarachnoidealraum des Gehirns auch eine solche in das Ventrikelsystem.

Alles in allem kann demnach gesagt werden, dass die in der Retina, in der Papille und in dem intraorbitalen Sehnervenstamm abgesonderte freie Gewebsflüssigkeit im Stamm des Sehnerven selbst intrapial zentralwärts geleitet wird, und zwar derart, dass jedes Faserbündel ein in sich ziemlich abgeschlossenes Hohlraumsystem darstellt. Erst im intrakraniellen Teil tritt die Gewebslymphe langsam an die Peripherie des Nerven und durch den pialen Überzug hindurch in den Arachnoidealraum einerseits und durch Vermittlung des im hinteren Chiasmawinkel gelegenen Recessus in den III. Ventrikel anderseits.

Zum Schlusse möchte ich noch einmal ausdrücklich darauf hinweisen, dass mit dieser Schilderung der gröberen Wege, auf denen sich die Bewegung der freien Gewebsflüssigkeit der Netzhaut und des Sehnerven vollzieht, eine erschöpfende Darstellung der feineren Stoffwechselvorgänge und des Flüssigkeitsaustausches nicht beabsichtigt war und auch nicht sein konnte. Hier spielen vitale Kräfte die Hauptrolle, die wir experimentell nicht oder nur sehr schwer fassen können. Ebenso wie aus den Kapillaren durch die Tätigkeit der Endothelien je nach dem Bedarf des umgebenden Gewebes gelöste Nährstoffe austreten, ohne dass wir durch künstliche Injektion in die Gefässe einen Austritt von Flüssigkeiten durch die Wandungen nachweisen können, ebenso dürften auch im Sehnerven die gliösen Grenzmembranen mit den trichterförmigen Ansätzen der Gliafasern auf der einen und den Gefässen auf der andern Seite höchstwahrscheinlich einem elektiven Flüssigkeitsaustausch zwischen nervösem Parenchym der Nervenfaserbündel und dem die Blutgefässe führenden septalen Gewebe in beiden Richtungen dienen.

Zusammenfassung.

Wenn wir von den nicht zu unterschätzenden osmotischen Vorgängen, bzw. den zwar noch unbekannten, aber doch wohl sicher vorhandenen vitalen Funktionen der gliösen Grenzmembranen in bezug

auf den Flüssigkeitsaustauch zwischen dem ektodermal nervös-gliösen Gewebe einerseits und dem mesodermal-septalen anderseits absehen, bestehen im Sehnerven und in der Retina zwei Saftlückensysteme, welche eine ziemlich weitgehende Unabhängigkeit voneinander aufweisen: das eigentliche parenchymatöse nervös-gliöse und das circumvaskuläre System. Der parenchymatösen Saftströmung dienen im Sehnerven die Gliafasern. Bei Injektionen in den Sehnerven füllen sich daher vor allem diejenigen Partien, in denen diese Fasern in grösseren Mengen beisammen liegen: subpial (peripherer Gliamantel) und subseptal. In diesen Gliafilzen breitet sich die Flüssigkeit mit grosser Leichtigkeit aus, so dass wir von einem subpialen und einem subseptalen Saftlückensystem sprechen können. Ausserdem lässt sich das Innere der Nervenfaserbündel selbst injizieren, und zwar folgt auch hier die Flüssigkeit den einzelnen Gliafasern, so dass die Nervenfaserbündel von einem engmaschigen Hohlraumsystem durchzogen sind. Die Flüssigkeitsbewegung erfolgt entlang und nicht in den Gliafasern. Diese parenchymatösen Spalträume setzen sich in die Nervenfaserschicht der Retina fort und haben hier eine mehr radiäre Verlaufsrichtung, wobei sie sich vielfach durchflechten. In der Netzhaut finden wir ausserdem noch zwei weitere Lückensysteme, die mit den parenchymatösen Saftspalten des Nervenstammes kommunizieren: einen Raum zwischen Pigmentepithel einerseits und den Endgliedern der Stäbchen und Zapfen anderseits und einen zweiten Raum zwischen der Membrana limitans interna und der Nervenfaserschicht. Eine Verbindung mit der Chorioidea oder mit dem Glaskörper besteht nicht. Die kleinzellige Infiltration, die sich in manchen Fällen von Glaskörperabscess, bzw. entzündlichen Veränderungen am vorderen Bulbusabschnitt um die Zentralgefässe der Retina und der Papille vorfindet, ist auf osmotische Vorgänge zurückzuführen, die sich infolge der Störung im Gleichgewicht der Eiweisskonzentration zu beiden Seiten der Membrana limitans interna einstellen müssen. Dieser unter pathologischen Verhältnissen erfolgende Übertritt von toxischen Eiweissstoffen in die Netzhaut und ihre perivaskulären Räume hat also für den physiologischen Ablauf der Saftströmung in den einzelnen Bezirken keine Bedeutung.

Die Saftlückensysteme des intraorbitalen Sehnervenstammes sind durch den pialen Überzug vollständig von dem Zwischenscheidenraum abgeschlossen. Die im Gewebe der Retina frei cirkulierende Flüssigkeit gelangt durch die Papille in den Sehnervenstamm, vermischt sich hier mit der in ihm selbst abgesonderten Gewebsflüssigkeit und zieht innerhalb des Nerven, intrapial zentralwärts.

Die von dem parenchymatösen Spaltsystem der Nerven im allgemeinen streng abgesonderten circumvaskulären Lymphräume der Zentralgefässe besitzen in ihrer schrägen Verlaufsstrecke kurz vor ihrem Austritt aus dem Nerven eine breite Kommunikation zentralwärts mit den Hohlraumsystemen des Nerven. Ein Teil der in ihnen cirkulierenden Flüssigkeit tritt aber auch mit ihnen in den Zwischenscheidenraum hinein. Hier breitet sie sich aber ausschliesslich in dem subarachnoidealen Raum, und zwar allein peripherwärts in dem blinden Ende desselben (zwischen Gefässaustrittsstelle und Bulbus) aus. Niemals dringt sie zentralwärts.

Im Zwischenscheidenraum lässt sich sowohl der Subdural- wie der Subarachnoidealraum isoliert injizieren. Beide haben keine ableitenden Verbindungen mit den angrenzenden Hohlräumen: dem epiduralen Raum einerseits und dem subpialen Hohlraumsystem anderseits.

Die Flüssigkeitsbewegung vollzieht sich im intraorbitalen Nervenstamm gesondert in den einzelnen Nervenfaserbündeln. Erst innerhalb der Schädelhöhle tritt sie aus dem Nerven durch die Pialscheide heraus und ergiesst sich frei in dem Subarachnoidealraum des Gehirns und im hinteren Chiasmawinkel direkt in den Recessus des III. Ventrikels, der demnach nichts anderes ist als der Verbindungskanal zwischen den Saftlückensystemen des Sehnerven, bzw. des Chiasmas und dem III. Ventrikel.

Durch Einfügung sehr kleiner Mengen einer Tuscheemulsion in den Sehnerven lebender Hunde, nahe am Bulbus, gelingt der Nachweis, dass die einzelnen Tuschekörnchen über weite Strecken zentralwärts innerhalb der Nervenfaserbündel allein durch den vitalen Saftstrom fortbewegt werden. Sie treten dabei weder durch die Pialscheide hindurch in den Zwischenscheidenraum, noch innerhalb des Nerven in das Innere des septalen Gerüstwerkes. Hierdurch ist also am lebenden Tier der Beweis für das Vorhandensein eines im Nerven selbst sich vollziehenden, zentral gerichteten Saftstroms erbracht.

Erklärung der Abbildungen auf Taf. VI, Fig. 1—8.

Fig. 1. Querschnitt. Füllung des subpialen Systems über weitere Strecken, ohne dass eine Kommunikation mit den Spalten in der Pialscheide, bzw. dem Subarachnoidealraum einerseits und stellenweise auch den benachbarten Nervenfaserbündeln anderseits besteht. Füllung der subseptalen Räume, die nicht mit den Spalten der Septen kommunizieren. Parenchymatöse Saftspalten.

Fig. 2. Injektion nahe am Foramen opticum in der Richtung nach vorn. Ausbreitung der Flüssigkeit der Hauptsache nach in dem subpialen und den sub-

septalen Systemen. Keine Verbindung mit dem Zwischenscheidenraum. Die perivaskulären Räume der Zentralgefässe sind frei von Farblösung.

Fig. 3. Ausbreitung der Injektionsflüssigkeit in der Papille und peripapillär.

Fig. 4. Füllung der parenchymatösen Saftspalten in den unmittelbar an die Zentralvene angrenzenden Nervenfaserbündel. Kein Übertritt von Farblösung in die perivaskulären Räume.

Fig. 5. Starke Füllung der perivaskulären Räume der Zentralvene ohne Kommunikation mit den benachbarten nervös-gliösen Saftspalten.

Fig. 6. Injektion der die Zentralgefässe umschliessenden Nervenfaserbündel mit Freibleiben der perivaskulären Räume.

Fig. 7. Austritt von Farblösung mit den Zentralgefässen in den Zwischenscheidenraum. Isolierte Füllung des Subarachnoidealraums und ausschliessliche Ausbreitung der Flüssigkeit nach vorn zu.

Fig. 8. Starke Füllung beider Räume des Zwischenscheidenraums ohne Übertritt von Farblösung in die Pial-, bzw. Duralscheide.

Färbung der oberflächlich erkrankten Hornhaut mit Fluorescein und Biebricher Scharlachrot.

Von

Augenarzt Dr. Reitsch,
Hirschberg i. Schles.

Bei der Behandlung mit Scharlachrotsalbe machte ich die Beobachtung, dass das Scharlachrot oberflächliche Hornhautdefekte sehr gut färbt; ich habe seitdem die Brauchbarkeit des Scharlachrots als Färbungsmittel der erkrankten Hornhaut weiter geprüft. — In Salbenform war zu diesem Zweck das Scharlachrot nicht dienlich. Ebenso wenig in öliger Auflösung, weil gerade die Betrachtung der Hornhaut mit Miskroskop und bei künstlichem Licht gestört wird durch Salbenpartikel und Öltröpfchen, die die Hornhaut überziehen. — Das Scharlachrot medicinale ist nun aber nicht wasserlöslich. Ich benutzte darum das „Biebricher Scharlachrot extrafein", das sonst für pharmazeutische Zwecke nicht verwendet wird. Es löst sich im Verhältnis 3 : 100 und ist in dieser konzentrierten Lösung gewöhnlich bei den Färbungen benutzt.

Das besondere Interesse für das Scharlachrot gewann ich, als ich verschiedentlich bei oberflächlichen Keratitiden unter künstlicher Beleuchtung gefärbte Bilder sah, wo Fluorescein in 2 %iger Lösung keine Färbung hinterliess.

Es konnte das zweierlei Ursache haben. Das Nächstliegende war, die Erklärung darin zu suchen, dass die Fluorescenz einzelner gefärbter Hornhautdefekte bei relativ schwachem künstlichen Licht zu gering war, als dass man sie hätte erkennen können. Denn nur Sonnenlicht und ultraviolettreiches künstliches Licht besitzt in hohem Grade die Fähigkeit, Fluorescenz zu erregen. Die schöne Grünfarbe des Fluoresceins (bzw. Gelbgrünfarbe über weissem oder weissgrauem Untergrund) ist bei der gewöhnlich vorhandenen künstlichen Beleuchtung mit kleinen Glühbirnen bei weitem nicht mehr so deutlich als bei Tageslicht. Vielleicht aber besitzt das Fluorescein auch gar nicht

die Eigenschaft, jeden Hornhautdefekt — selbst bei günstigster Beleuchtung — in grüner Farbe hervortreten zu lassen.

Wenn man Hornhautgewebe — ganz gleich welcher Herkunft — auf einem Objektträger in physiologischer Kochsalzlösung zerfasert und hernach mit Fluorescein zu färben versucht, macht man die Beobachtung, dass nach dem Zusatz von Fluorescein unter dem Mikroskop ebenso wenig von Gewebsformen oder Zellelementen zu erkennen ist, wie vorher in physiologischer Kochsalzlösung. Bringt man dann einen Tropfen Scharlachrotlösung an den Rand des Deckglases und saugt ihn von der Gegenseite in das Präparat hinein, so treten sehr bald die Konturen der Lamellen und noch deutlicher die Zellkerne hervor. Das Fluorescein ist also kein Gewebsfärbemittel im Gegensatz zum Scharlachrot.

Da, wo bei Fluoresceineinträuflung Hornhautdefekte grün erscheinen, handelt es sich niemals um Färbung der lädierten Hornhautstelle, sondern stets nur um Diffusion in das Hornhautgewebe. Das Fluorescein bleibt an den epithelentblössten Hornhautstellen nur haften und lässt sie grün erscheinen. Es dringt infolge seiner leichten Diffusibilität nicht nur in die Tiefe der Hornhaut, wie Groenouw und Fromm[1]) in ihrer Arbeit über Fluoresceinfärbung nachwiesen, sondern breitet sich auch mit grosser Schnelligkeit nach den Seiten des Defektes aus, so dass man gewöhnlich nicht nur den Defekt selbst, sondern auch die daran grenzende Zone grün hervortreten sieht. Groenouw und Fromm stellen es als wahrscheinlich hin, dass nur die Kittsubstanz zwischen den Zellen und die Lymphräume in der Propria den Farbstoff enthalten, die Zellen selbst aber nicht gefärbt sind. Das Fluorescein färbt in der Tat weder die Epithelzellen, noch irgendeinen andern Gewebsbestandteil der Hornhaut, sondern es diffundiert nur in epithel- oder endothelkranke Stellen der Cornea. Diese Behauptung möchte ich auch durch folgende Erwägung stützen: Würde das Fluorescein das Hornhautgewebe wirklich färben, so würden wir eine mehr braungelbe und nicht leuchtend grüne Farbe bei Anwendung einer 2% Fluoresceinlösung bekommen. Denn nur da, wo Fluorescein in feinster Verteilung und schwächster Konzentration vorhanden ist, erscheint es grün bei auffallendem Licht. Bei jeder Gewebsfärbung aber — namentlich auch vitalen Färbung — handelt es sich um eine Konzentration oder sagen wir Kondensation des Farbstoffs im Zelleib.

---

[1]) Arch. f. Augenheilk. Bd. XXII. 1890.

Wenn es auch bequem ist, kurzweg von Fluoresceinfärbung der Hornhaut zu reden, ganz korrekt ist es nicht. Man könnte mit demselben Rechte sagen, das Glas ist grün gefärbt, weil das Wasser in ihm grün fluoresciert. Aber durch Sprachgebrauch ist das Wort Fluoresceinfärbung sanktioniert und soll auch hier beibehalten werden.

Es ist eine unbestrittene Tatsache, dass das Fluorescein nur da von aussen in die Hornhaut diffundiert, wo Epitheldefekte vorhanden sind. Man hat nun irrtümlich den Schluss gezogen, dass überall da, wo keine Fluoresceinfärbung zu erkennen ist, die Epitheldecke intakt ist, weil man ohne weiteres annahm, dass das Fluorescein das Färbungsmittel *κατ' ἐξοχὴν* ist, das jede Oberflächenerkrankung der Hornhaut erkennen lassen müsste.

Ganz zweifellos hat es auch eine gewisse Überlegenheit andern Färbemitteln gegenüber, die aber nur bei Tageslichtuntersuchung hervortritt, wo das Fluorescein in seiner satten Grünfarbe das prävalente Mittel zur Erkennung farbloser oberflächlicher Defekte bleibt. Und das besonders auch noch darum, weil es nicht nur kleine, sonst zuweilen kaum ohne weiteres sichtbare Erosionen färbt, sondern auch ihre Umgebung, und so gleichsam ein vergrössertes Bild der Defekte hervorruft.

Beide Eigenschaften: sowohl die Fluorescenz als auch die Diffusionsfähigkeit bedeuten zugleich einen Nachteil insofern, als wir infolge der leichten Diffundierbarkeit des Fluoresceins leicht getäuscht werden über die eigentliche Grösse der Defekte, und die Grünfärbung bei gewöhnlichem Gaslicht oder dem Licht einer Glühbirne fahl und matt ist. Damit hängt es auch zusammen, dass Krankheitsherde, die schon bei natürlicher Beleuchtung sich nur schwach mit Fluorescein grün oder gelbgrün färben, bei künstlichem Licht eine Farbe gar nicht mehr hervortreten lassen. Besonders ist das der Fall bei oberflächlichen exulcerierten Infiltraten verschiedenster Ätiologie, die durch ihre Eigenfarbe schon wenig oder gar nicht geignet sind für Fluoresceinfärbung. Bei allen dichteren Infiltraten, zu denen ich z. B. viele der ekzematösen rechne, vermisst man die Tingierung mit Fluorescein vor allem aber auch darum, weil die im Gewebe angesammelten Zellen fast lückenlos den Raum ausfüllen und das Fluorescein gar nicht oder nur sehr schwer hindurchtreten lassen. Das ist anders bei weniger dichten Infiltrationen, wie sie z. B. bei der dendritischen Hornhautentzündung entstehen. Hier kann das Fluorescein bequem diffundieren, und darum tritt auch hier schnell eine Färbung ein, die sich allerdings namentlich an den Rändern der Infiltrate zeigt.

Überall da, wo wir Färbungen mit Fluorescein bekommen, muss entweder die Epitheldecke durchlocht sein, oder es muss bei den oberflächlichsten Excoriationen, die nicht bis zur Bowmanschen Membran reichen, eine gewisse Auflockerung da sein. Ohne diese Vorbedingungen versagt das Fluorescein.

Die feinsten Oberflächenerkrankungen entgehen darum dem Auge, wenn man sich auf das Fluorescein allein verlässt. Und hier ist das Scharlachrot meines Erachtens sehr geeignet, ergänzend einzutreten; ebenso auch bei andern Prozessen, die sich, wie oben auseinandergesetzt, für Fluorescein weniger eignen.

Das Scharlachrot ist namentlich zur Untersuchung bei künstlichem Licht und Beobachtung mit Corneal-Mikroskop brauchbar. Hier muss man so scharf auf die Oberfläche der Hornhaut einstellen, dass die Farbe des Hintergrundes nicht unbedingt störend wirkt, obgleich das Rot deutlicher über einer grauen und blauen Iris als über einer braunen zu sehen ist, gerade umgekehrt wie beim Fluorescein.

Wie ich schon erwähnt habe, ist das Scharlachrot ein direktes Gewebsfärbemittel. Es besitzt dagegen nicht die Fähigkeit zu diffundieren. Wir erhalten darum bei der Färbung ein richtiges Bild von der Begrenzung des Defektes.

Excoriationen von phyktänulären Infiltraten, die das Fluorescein oft nicht färbt, werden intensiv rot gefärbt.

Oberflächliche Keratitiden mit charakteristischen Figuren wie der Herpes treten schön gefärbt mit scharfen Grenzen hervor. Jede Veränderung in der Form und Ausbreitung ist so viel leichter und sicherer zu konstatieren als bei Fluoresceinfärbung, und man bekommt damit wichtige Anhaltspunkte für therapeutische Massnahmen.

Besonders zu empfehlen ist die Scharlachrotfärbung bei den oberflächlichsten Hornhauterkrankungen, die man oft nur ahnt und selbst bei starker Vergrösserung nicht sieht; bei denen auch häufig das Fluorescein absolut im Stich lässt. Man ist da wirklich oft nur imstande, durch eine Gewebsfärbung, wie sie z. B. das Scharlachrot vermittelt, die feinsten punktförmigen Erkrankungsherde zu erkennen, die durchaus nicht immer subepithelial gelegen und dann nach oben durchgebrochen sind, sondern oft auch nur die obersten Epithelzellschichten betreffen.

Ich glaube auch, dass man den Begriff der sog. Keratitis superficialis punctata subepithelialis nach diesen Färbungen einer Revision unterziehen wird. Denn anatomische Untersuchungen dieser Erkrankung sind meines Wissens nicht gemacht. Und der negative Ausfall

einer Fluoresceinfärbung führt hier leicht zu einer falschen Vorstellung über Lage und Ausbreitung der Krankheitsherde.

Während bei dieser punktförmigen Oberflächenerkrankung die grösseren Herde noch sehr wohl ungefärbt zu erkennen sind und sich auch zum Teil mit Fluorescein färben (vielleicht infolge von Auflockerung der Ränder), gibt es noch feinere, mikroskopisch feine Epithelerkrankungen, die beim besten Willen ungefärbt nicht zu erkennen sind. Dazu gehören die Veränderungen im oberen Teil der Hornhaut, die fast stets vorhanden sind, wenn ein auch noch so harmloser Fremdkörper im Sulcus subtarsalis gesessen und die Hornhaut gestreift hat. Ich meine da natürlich nicht die gröberen Zerkratzungen, die man zuweilen schon mit blossem Auge sieht und noch besser bei Fluoresceinfärbung, sondern die scheinbar ganz harmlosen Fälle. in denen der Patient noch eine schmerzhafte, sog. Nachempfindung hat. Wenn man sich die Mühe nimmt, in diesen Fällen eine Scharlachrotfärbung zu machen, so beobachtet man, dass überall da, wo noch ein leichter Schmerz längere Zeit (auch nur minutenlang) zurückbleibt, Hornhautveränderungen im oberen Teil der Hornhaut zu finden sind, die sich gewöhnlich in grösserer Ausdehnung fleckig rot färben, und zwar recht intensiv. Das sind Abschürfungen der oberflächlichsten platten Epithelzellen, die sich sehr schnell wieder regenerieren. Sie nur sind die Ursache der bis dahin als „Nachempfindung" bezeichneten Schmerzen. Und darum ist die Bezeichnung Nachempfindung m. E. nicht berechtigt.

Ähnliche Erkrankungen oberflächlichster Epithelzellschichten — die eine reine Keratitis epithelialis darstellen — finden sich auch bei anderer Ätiologie an meist peripheren Teilen der Hornhaut und da gewöhnlich im unteren Quadranten. Solche Augen sind meist ganz blass, ohne jede entzündliche Injektion der Bulbusconjunctiva. Die Patienten klagen über Brennen oder Spannen im Auge und auch Blendung. Sehr häufig werden diese Fälle bei negativem Befund falsch beurteilt; die Beschwerden für neurasthenisch aggraviert gehalten und die Patienten irrtümlich wegen leichter chronischer Conjunctivitis mit Astringenzien behandelt. — Eine Behandlung mit milder Borvaseline beseitigt hier meist schnell alle Beschwerden und führt eher zum Ziel. — Übrigens ist bei diesen Hornhauterkrankungen zuweilen die Färbung so flächenhaft und intensiv rot, dass man sie gewöhnlich auch mit blossem Auge und bei Tageslicht erkennt.

Dass das Fluorescein zum Nachweis feinster Epithelschäden nicht brauchbar ist, davon können wir uns bei vielen ulcerösen Prozessen

überzeugen, bei denen die Epitheldecke oft in sehr erheblicher Ausdehnung in Mitleidenschaft gezogen ist. Auch bei scheinbar geheilten Erosionen, bei denen mit Fluoresceinprüfung kein Defekt mehr festzustellen ist, bekommt man mit Scharlachrot oft noch eine deutliche Rotzeichnung an einzelnen Stellen. Ebenso verhält es sich bei Hornhautgeschwüren, die scheinbar nach Abheilung von geschlossener Epithelschicht gedeckt sind.

Das Scharlachrot hat wahrscheinlich auch einen differential-diagnostischen Wert dadurch, dass es nicht alle ulcerösen Infiltrate gleichmässig färbt. Es kann kein blosser Zufall sein, dass ich noch kein Pneumokokkenulcus gesehen habe, dessen progredienter Wall sich auch nur leidlich rot gefärbt hätte. Ein schwaches Rosa allenfalls nach mehrmaligem Eintropfen, aber niemals so, dass nicht die gelbliche Eigenfarbe des Herdes sich deutlich hervordrängte. Andere septische Ulcera dagegen färbten sich gut. Ob hier eine gewisse Regelmässigkeit besteht, müsste erst an grösserem Material geprüft werden.

Nicht unwesentlich ist auch die Erscheinung, dass frische Verletzungen — seien es einfache Erosionen oder Verätzungen durch Kalk, Säure, Kopierstift usw. — gar nicht oder fast gar nicht die Rotfarbe annehmen. Hier versagt auch Fluorescein dann und wann. Ich kann nach meinen Beobachtungen nicht dem beipflichten, was Groenouw und Fromm in ihrer Arbeit behaupten, dass sich auch alle Verätzungen mit Kalk usw. gut färbten. Jedenfalls versucht man bei diesen Läsionen, solange sie frisch sind, vergeblich mit Scharlachrot eine gute Rotfärbung zu bekommen Nach 12, 24 Stunden ist die Färbung zuweilen schon leichter und nach 48 Stunden häufig recht gut. Diese Tatsachen sind nicht uninteressant, weil man aus ihnen gewisse bedingte Zeitbestimmungen herleiten kann, die unter Umständen forensisch wichtig sind. Ich erinnere nur an die sog. Jalousie-Schwefelsäureverletzungen, die in Frankreich eine Zeitlang modern waren. Es könnte da unter Umständen von grossem Werte sein, wenn man aus dem Färbungsbefunde einen Anhalt für die Zeit der Verletzung gewänne. Allerdings wird es nicht angehen, aus der schwachen Färbbarkeit eines Defektes bei Verätzungen zu sagen, die Verletzung ist frisch. Wahrscheinlich aber wird es möglich sein, bei guter Rötung der verätzten Stelle mit ziemlicher Gewissheit zu sagen, die Verletzung muss mindestens 12 bis 24 Stunden zurückliegen. Das ist eine auf etliche Beobachtungen gestützte Vermutung, die aber auch noch weiter geprüft werden müsste.

Man kann die verschiedene Färbbarkeit frischer und älterer Ver-

ätzungen wohl so erklären, dass der frische Ätzschorf die Farbe nicht annimmt, während nach einem oder mehreren Tagen die verätzten Zellen so weit abgestossen sind, dass der Untergrund, der eine reaktive Zone mit Hornhaut- und Bindehautwanderzellen darstellt, sich färben kann.

Bei den frischen Erosionen erklärt sich die mangelhafte Rötung durch die verhältnismässig geringe Zahl kernhaltiger Zellen. Tritt hier eine Reaktion ein mit stürmischer Zuwanderung von Rundzellen, so bleibt auch die Färbung nicht aus.

Wie aber finden wir eine Deutung für die geringe Färbbarkeit einzelner exulcerierter infektiöser Infiltrate. Man muss wohl daran denken, dass Stoffwechselprodukte der Bakterien mit schuld sind. Vielleicht auch eine geringe Tingierbarkeit der Bakterien selbst, die ja oft fast in Reinkultur vorhanden sind. Auch hierüber muss ich die Entscheidung späteren Untersuchungen überlassen.

Dass sich Conjunctivalphlyktänen; Läsionen, Verätzungen der Conjunctiva gut rot färben, sei nur nebenbei erwähnt.

Da die Eigenschaften des Fluorescein und Scharlachrot sich in gewisser Weise ergänzen, so lag der Gedanke nahe, die beiden Farbstoffe zu einer Doppelfärbung zu verwenden. Man kann aus dem, was ich bisher ausgeführt habe, schon a priori schliessen, dass eine Doppelfärbung da am schönsten und leichtesten zustande kommt, wo eine bequeme Diffusionsmöglichkeit für Fluorescein vorhanden ist und gleichzeitig ein für Scharlachrot gut geeigneter geschwüriger Untergrund. Diese Bedingungen sind zweifellos gut erfüllt bei dem Herpes corneae, der schöne Doppelfärbungen zulässt: der Defekt selbst nur rot mit scharfen Grenzen und die Umrahmung grün. Auch die kleinen rundlichen Phlyktänen, die beim Anwachsen die deckende Epithelschicht vorbuckeln und schliesslich sprengen und dann nach nekrotischem Zerfall eine Delle hinterlassen, eignen sich ausgezeichnet dazu; weniger die kaum ulcerierten flachen Infiltrate.

Auch bei den Erosionen und bei allen Verätzungen, über deren Ausdehnung man sich genau orientieren will, ist die Doppelfärbung mit Vorteil anzuwenden, weil man die Grenzen deutlicher erkennt. Selbst da, wo die Rotfärbung kaum hervortritt, wie bei frischen Verletzungen, wird im Defektgrund das Fluorescein wenigstens verdrängt.

In diesen Fällen kann die Doppelfärbung einen praktischen Vorteil haben, wenn sie auch im grossen ganzen entbehrlich ist; bei andern aber hat sie einen zweifellos didaktischen Wert: Sie kann makroskopisch bei Tageslicht demonstriert werden und gibt eine

bessere Vorstellung von den Formen der Krankheitsherde und ihrer Ausdehnung und veranlasst zum Nachdenken über ihren histologischen Bau.

Dass die Deutung der Doppelfärbungen nicht immer ganz einfach ist, möchte ich noch an einem Beispiel zeigen: Es handelte sich um einen Fremdkörper mit Infiltrationsring. Nach Entfernung des Fremdkörpers machte ich die Doppelfärbung und bekam folgendes Bild: eine Kokarde: innen grün, dann ein schön roter Saum, dann der zum mindesten nicht sichtbar gefärbte graue Infiltrationsring und drum herum noch ein grüner Kranz. Schwer zu deuten ist nach meinen Ausführungen das Grün im Zentrum, das nicht anders möglich ist, als dass hier in der Mitte eine Epithelinsel stehen geblieben ist, unter die das Fluorescein diffundiert ist.

Erst nachträglich fand ich, dass v. Reuss 1911[1]) eine Doppelfärbung der Hornhaut mit Methylenblau (mediz.-Höchst $^1/_2$—1%) und Fluorescein empfohlen hat. Ich habe diese Methode nachgeprüft und kann nur bestätigen, dass sie recht gute Bilder gibt. Das Methylenblau ist auch sonst in vielen Fällen oberflächlicher Erkrankung brauchbar, namentlich da, wo eine gewisse Färbung der Iris das Erkennen heller roter Herde erschwert. Hier ist das Methylenblau sogar bisweilen mehr zu empfehlen. Da es aber die böse Eigenschaft hat, dass es beim Überfliessen einer gefärbten Träne wie ein blasser Tintenfleck auf der Lidhaut wirkt und sich nicht ganz leicht vollständig beseitigen lässt, wird man es — in der guten Praxis wenigstens — nur da anwenden, wo man ein Auge hinterher verbinden zu müssen glaubt.

Das Scharlachrot hat einen Farbton, der dem einer leicht geröteten Haut nicht unähnlich ist. Es lässt sich auch unschwer entfernen (am leichtesten mit Benzin).

Wenn wir das Scharlachrot als Färbungsmittel benutzen wollen, müssen wir verlangen, dass es unschädlich ist. Bakteriologische Untersuchungen, die Herr Prof. von Lingelsheim im kgl. hygienischen Institut in Beuthen, O/Schl. gemacht hat, haben ergeben, dass Scharlachrot auch in konzentrierter Lösung keinerlei bakterieide Eigenschaften hat. — Es ist an und für sich also nicht als sterile Flüssigkeit anzusehen. Es genügt aber der Zusatz einer ganz geringen Menge Hydrarg.-oxycyanat-Lösung, um ein Bakterienwachstum zu verhindern.

Zum Schluss führe ich noch einiges über die Anwendung der

---

[1]) v. Graefe's Arch. f. Ophth. Bd. LXXVIII, 2. 1911.

Farbmittel an. Ich empfehle da erstens, einen Glasstab und nicht die Pipette zu benutzen. Man dosiert besser. Bei der Scharlachrotfärbung ist es notwendig, zuweilen 2, 3 mal einen Tropfen in den Conjunctivalsack zu tun. Man lässt danach das Auge schliessen und wartet einige Sekunden. Für die Doppelfärbung kann ich nicht ein Gemisch beider Reagenzien empfehlen. Man installiert am besten zuerst 1 Tropfen Fluorescein. Um beim Überträne nicht unbequeme Hautfärbungen zu bekommen, spült man nach 10, 15 Sekunden die Farbflüssigkeit aus dem Bindehautsack und tut dann 3 mal hintereinander in kurzen Pausen 1 Tropfen Scharlachrot hinein. Dieses nochmalige Eintropfen ist notwendig, weil das Fluorescein an der Stelle des Defektes übertönt werden muss.

[Aus dem physiologischen Institut der Universität Basel.]

Klinische und experimentelle Untersuchungen über Halssympathicuslähmung.

Von

Prof. Dr. R. Metzner und Privatdozent Dr. E. Wölfflin
in Basel.

I. Klinischer Teil von Dr. E. Wölfflin.

Einige Fälle von frischer Halssympathicuslähmung, welche ein von dem normalen abweichendes Verhalten bezüglich der vaskulären Symptome aufwiesen, veranlassten mich, die Frage dieser mit so verschiedenen Symptomen sich kombinierenden Lähmung einer genaueren Untersuchung zu unterziehen. Es ist bekanntlich von Neurologen, Psychiatern, Chirurgen, Internisten und Ophthalmologen dieses Thema von verschiedenem Standpunkt aus bearbeitet worden, so dass es sich wohl lohnt, diese Arbeiten einmal von einem gemeinschaftlichen Standpunkt aus zu betrachten und sie durch eigene Beobachtungen zu erweitern.

Schon im 17. Jahrhundert sind Fälle beschrieben worden, aus denen wir schliessen dürfen, dass das Bild der Halssympathicuslähmung damals schon bekannt war. Freilich waren es zuerst nur die vaskulären Symptome (halbseitige Gesichtsrötung und halbseitiges Schwitzen), über die genau berichtet wurde. Die hin und wieder einsetzenden trophischen Störungen wurden erst später beobachtet, ebenso die eine feinere Beobachtung erfordernden okularen Symptome.

Wenn wir das überaus mannigfaltige Bild der Halssympathicuslähmung einem eingehenden Studium unterziehen, so müssen wir die verschiedenen Symptome in drei Gruppen einteilen:

a) die okulo-pupillaren,
b) die vaskulären,
c) die trophischen Störungen.

Diese Einteilung ist hauptsächlich vom klinischen und physiologischen Standpunkte aus angezeigt, da die den verschiedenen Gruppen

zugrunde liegenden Erkrankungen verschiedene Nervenbahnen betreffen, und ausserdem viele Fälle sich bloss mit Symptomen der ersten Gruppe kombinieren, ohne solche der zweiten und dritten aufzuweisen. Ferner ist die Dauer der Symptome bei den drei Gruppen eine wesentlich verschiedene, wissen wir doch, dass die vaskulären Erscheinungen unter Umständen nur von ganz kurzem Bestande sind im Gegensatz zu denen der ersten und dritten Gruppe[1]).

Über die relative Häufigkeit der drei Symptomgruppen gibt eine Arbeit von Wilke näheren Aufschluss. Er berechnet an Hand seiner Fälle das Vorkommen der Augensymptome auf 94%, dasjenige der vasomotorischen Störungen auf 60% und endlich die trophischen Veränderungen auf 22%. Da diese Statistik nur auf ein kleines Material mit relativ kurzer Beobachtungsdauer sich erstreckt, so darf ihr wohl keine allzu grosse Bedeutung zuerkannt werden.

Die Fälle, an Hand von denen das Bild der Halssympathicuslähmung beim Menschen studiert wurde, sind klinisch grössten Teils nicht als reine Sympathicusfälle zu bezeichnen, indem es sich meistens um Patienten handelte, bei denen im Verlauf einer länger dauernden Geschwulst (Struma, Carcinom, Lymphom, Aneurysma) eine solche Störung ausgelöst wurde, wo neben den bestehenden Symptomen eben noch eine Anzahl von Begleiterscheinungen auftraten in Form von nervösen Störungen, Lähmung von benachbarten Nerven usw., so dass es sich manchmal nicht genau feststellen liess, welche Ausfallserscheinungen allein durch den Sympathicus bedingt waren. Ich möchte nebenbei erwähnen, dass es bei diesen Geschwülsten nicht so sehr auf ihre Grösse, als vielmehr auf ihre Form ankommt. Gerade sehr ausgedehnte Kröpfe machen bekanntermassen seltener Sympathicusparesen als relativ kleine bösartige Geschwülste, die frühzeitig zu Verwachsungen führen.

Die Fälle von reinen traumatischen Halssympathicuslähmungen sind in der Literatur relativ selten. Erst die neuere Zeit hat uns durch die Ausführung der Resektion des obersten Halssympathicusganglions, die beim Menschen vorgenommen wurden, sei es von ophthalmologischer Seite, in der Absicht, den Druck im Auge herabzu-

[1]) Schwabach berichtet genauer über einen Fall, bei dem die okulopupillaren Symptome vollständig fehlten.

Ich selbst konnte einen Fall von frischer Schussverletzung am Halse beobachten, bei dem eine halbe Stunde nachher deutliche Rötungsdifferenz im Gesichte vorhanden war, die aber schon nach ein paar Tagen vollständig verschwand. Von seiten der Augen war nichts Abnormes zu konstatieren.

setzen, sei es von chirurgischer Seite aus, in der Hoffnung, Epileptiker zu heilen (Alexandersche Operation), in dieser Hinsicht etwas Neues gebracht.

Man muss wohl bedauern, dass, obwohl ein sehr grosses darauf bezügliches Arbeitsmaterial vorliegt, nur sehr wenige Fälle einer länger dauernden Kontrolluntersuchung unterzogen worden sind. Gerade von chirurgischer Seite aus ist den Pupillenstörungen bisher nur wenig Beachtung zuteil geworden.

Beginnen wir mit den Augensymptomen, so sei bezüglich derselben bemerkt, dass ursprünglich nur drei unterschieden wurden, die man hin und wieder die sog. Hornersche Trias nennt. Es ist dies einmal die Miosis, dann die Ptosis oder besser ausgedrückt die Lidspaltenverengerung, bei der es sich nicht nur um einen Tiefstand des Oberlides, sondern gleichzeitig auch um Hochstand des Unterlides handelt, und endlich der Enophthalmus. Über die erwähnten drei Symptome darf ich mich kurz fassen, da über dieselben in den wesentlichen Punkten allgemeine Übereinstimmung herrscht. Von den drei Veränderungen kommt der ersten die grösste Bedeutung zu, da sie am ausgesprochensten aufzutreten pflegt und bei nur wenig vorhandenen Stigmata am regelmässigsten vorkommt. Fast gleich wichtig ist das Vorhandensein der Lidspaltenverengerung, die ebenso wie die Miosis einer leichten Messung zugänglich ist. Nach meinen klinischen Fällen bin ich zu dem Schlusse gekommen, dass im grossen und ganzen Ptosis und Miosis parallel gehen, das heisst einem höheren Grade von Pupillenverengerung pflegt auch ein stärkerer Grad von Ptosis zu entsprechen. Doch kommen auch Fälle vor, die eine solche Proportionalität nicht erkennen lassen. Bei einem während eines Jahres beobachteten frischen symp. Falle konnte ich eine deutliche Zunahme der Ptosis konstatieren (anfänglich Differenz der Lidspaltenhöhe 3 mm, spätere 5 mm), ohne dass an der Pupillendifferenz ein ähnlicher Befund erhoben werden konnte. Die zunehmende Ptosis auf eine andere Ursache als die Sympathicusparese zurückzuführen, war bei der jugendlichen 24jährigen Patientin, die sonst ganz gesund war, nicht angängig.

Da wir ja bei verschiedenen pathologischen Prozessen Pupillendifferenzen [1]) beim Menschen antreffen, so fragt es sich, in was

[1]) Die Pupillenablesungen nahm ich mit dem handlichen Landmannschen Glaspupillometer vor. Für die Bestimmung der Kaninchenpupillen erwies sich dasselbe nicht als praktisch, so dass ich diese Messungen mit einem Spitzenkaliber (Schublehre), bzw. Zirkel ausführte. Da die Kaninchenpupillen längsoval sind, be-

unterscheidet sich die Sympathicusanisokorie von der bei andern Fällen vorkommenden.

Fuchs hat in seinem Lehrbuch darauf hingewiesen, dass die Differenz der beiden Pupillen bei der Sympathicusparese im Zustand der Helladaptation wesentlich geringer ist als bei Dunkeladaptation. Die Ursache ist ja ohne weiteres einleuchtend. Wenn wir dieselben daraufhin prüfen, so können wir im gegebenen Fall, ohne auf eine eventuelle Lidspaltendifferenz Rücksicht zu nehmen, mit grosser Wahrscheinlichkeit schon den sympathischen Charakter der Pupillenanomalie erkennen. Ausserdem charakterisiert sich eine sympathische Pupillenanisokorie dadurch, dass die direkte Reaktion im Hellen bei beiden Augen normal, im Dunkeln dagegen deutlich verzögert ist.

Ich habe bei einer Anzahl klinischer Fälle in längeren Zwischenräumen Kontrollablesungen betr. der Pupillenweite und Lidspaltenhöhe vorgenommen. Dabei habe ich mich überzeugt, dass die Pupillenweite, bei möglichst gleicher Helladaptation gemessen, kaum merkliche Differenzen aufwies, während die Zahlen der Lidspaltenhöhe bis 2,5 mm schwankten.

Die Lidspaltenhöhe habe ich stets beim Blick in die Ferne gemessen, da beim Blick in die Nähe durch den willkürlichen Tonus des M. orbicularis allzu leicht Differenzen auftreten können. Im Gegensatz zum Sphincter pupillae ist der Lev. palp. sup. ein Muskel, der dem Willen unterliegt und daher je nach Umständen verschieden stark kontrahiert wird. Es kommt ferner noch in Betracht, dass während der M. dilatator pupillae der einzige Erweiterer der Pupillen ist, sich zwei Muskeln in die Funktion der Lidhebung teilen. Ist der M. tarsalis sup. gelähmt, so kann der vikariierende M. palp. sup. unter Umständen eine stärkere Aktionsfähigkeit erhalten, ebenfalls ein Moment, das uns erklärt, warum die Befunde der Lidspaltenhöhen nicht so einwandsfreie Zahlen darstellen, wie diejenigen der Pupillendurchmesser.

Der Grad der Miosis soll nach Levinsohn von der Art der Sympathicusschädigung abhängig sein. Er fand die Miosis stärker ausgebildet bei Exstirpation des Halssympathicusganglions, als bei der Trennung des Sympathicusstranges selbst. Auf die Erklärung dieser Tatsache will ich im experimentellen Teil näher eintreten.

---

schränkte ich mich bei meinen Messungen meist auf die Ablesungen des horizontalen Durchmessers, wobei die äusserst träge Reaktion dieser Pupillen bei Lichteinfall genau berücksichtigt wurde. Die Pupillenangaben beziehen sich auf Ablesungen bei mässiger Helladaptation.

Was nun das dritte Symptom der Hornerschen Trias, den Enophthalmus betrifft, so ist dieser in seiner Dignität den beiden erwähnten entschieden unterzuordnen. Bis vor gar nicht langer Zeit war man zur Bestimmung desselben auf das Augenmass angewiesen. Dass man sich hierbei leicht täuscht, liegt auf der Hand, zumal man bei dem tiefen Stand des Oberlides sich ohne weiteres verleiten lässt, das betr. Auge für kleiner, bzw. tiefer in der Orbita liegend anzusehen. Erst durch das Hertelsche Spiegelexophthalmometer haben wir ein brauchbares Instrument in die Hand bekommen, mit dem es leicht gelingt, die kleinsten Differenzen in der Prominenz des Augapfels nachzuweisen. Freilich setzt das Instrument voraus, dass beide knöchernen Orbitalränder beiderseits gleich weit vorspringen, also eine genaue anatomische Symmetrie besteht. Die von mir gefundenen Zahlen schwanken zwischen 1—2 mm, in einigen Fällen war überhaupt keine Differenz nachzuweisen. Die Untersuchungen beziehen sich auf Patienten, die schon mehrere Monate vorher ihre Sympathicuslähmung acquiriert hatten. Hertel selbst betont, dass erst 4 bis 6 Monate nach der Operation der Enophthalmus bei seinen Tieren auftrat. Ich habe den Eindruck bekommen, dass bei frischen Fällen von Sympathicusparese ein Enophthalmus fast nie nachgewiesen werden konnte.

Den Enophthalmus als verursacht durch eine Lähmung des von glatten Muskelfasern gebildeten M. orbit. infer. anzunehmen, ist wohl nicht mehr zulässig. Schon aus rein physikalischen Gründen ist nicht einzusehen, wieso ein in einer knöchernen Kapsel ruhender, von einem dicken Fettpolster umgebener Bulbus durch einen über eine schmale Knochenfissur ziehenden Muskel in seiner Prominenz irgendwie beeinflusst werden könnte.

H. Müller, der den Muskel beim Menschen entdeckt hat, spricht sich dahin aus, dass er nicht glaubt, dass eine Kontraktion dieses Muskels eine Prominenz des Augapfels zur Folge haben könne. Beim Tier liegen die Verhältnisse wesentlich anders. Hier befindet sich eine grosse Knochenspalte an Stelle der Fissura orbitalis inf., über welche eine muskulöse Membran hinwegzieht, welche durch ihre Kontraktion eine Verengerung der Orbita hervorruft und so den Bulbus zur Prominenz bringt. Auf diese Weise hat nach dem Cl. Bernardschen Experiment Reizung des Halssympathicus Exophthalmus bei Tieren zur Folge. Bei diesen hat der glatte M. orbital. infer. als Antagonist zu wirken gegenüber dem M. retractor bulbi. Diese Verhältnisse hat man fälschlicherweise ohne weiteres auf den Menschen übertragen,

bei dem die anatomischen Verhältnisse wesentlich anders liegen. Burkardt stellt den Satz auf, dass je vollständiger die Augenhöhle von knöchernen Wänden umgeben ist, desto geringer die Ausdehnung der glatten Muskelschicht. Der M. orbitalis inf. ist beim Menschen nur noch gering entwickelt, und die allgemeine Ansicht dürfte dahin gehen, dass er beim Menschen ohne jegliche physiologische Bedeutung ist und nur noch ein rudimentäres Organ darstellt. Es ist deshalb das Zurücksinken des Auges mit grosser Wahrscheinlichkeit auf einen Schwund des orbitalen Fettzellgewebes zurückzuführen.

Dafür würde sprechen das relativ erst spät beobachtete Auftreten dieses Symptoms und ferner der Umstand, dass Lähmung des Sympathicus in einer Anzahl von Fällen deutlich trophische Störungen zur Folge hat.

Wie weit dabei der von Landström beim Menschen entdeckte orbitale Muskel eine Rolle spielt, der vom Sept. orbitale nach der Tenonschen Kapsel hinzieht, ist schwer zu beurteilen. Landström fasst diesen Muskel als einen Antagonisten zu den das Auge nach rückwärts ziehenden M. recti auf.

Zu dieser klassischen Symptomentrias ist im Laufe der Zeit noch eine Anzahl weiterer Augensymptome hinzugekommen, die aber lange nicht mit der gleichen Konstanz aufzutreten pflegen und noch nicht die gleiche Beachtung wie die ersteren gefunden haben, zumal einige derselben erst sehr lange Zeit nach der erlittenen Lähmung sich einstellen, während andere wiederum sich durch einen flüchtigen Charakter auszeichnen. Als solche führe ich an:

1. Die Hypotonie,
2. die Epiphora,
3. die Erweiterung der conjunctivalen, retinalen und uvealen Gefässe,
4. die Abflachung der Hornhaut,
5. die Veränderung in der Beweglichkeit der Nickhaut bei Tieren,
6. die Depigmentierung der Iris.

Die Hypotonie war bereits Horner bekannt, obwohl sie damals noch nicht mit exakten Instrumenten geprüft werden konnte. In neuerer Zeit liegen genaue Arbeiten von Hertel, Adamük und Wegener vor. Sie bedienten sich bei ihren Versuchen an Tieren der manometrischen Prüfung, die ja als die einzig zuverlässige Methode zu bezeichnen ist. Hertel konstatierte, dass 45—60 Min. nach der Operation der intraokulare Druck auf 12—14 mm hinunter geht, um nach 4—5 Tagen zu normaler Höhe anzusteigen.

Im Gegensatz dazu will Nikati erst spät nach dem operativen Eingriff bei seinen Tieren die Druckherabsetzung beobachtet haben, ebenso Pourfour du Petit. Beide Beobachtungen gehören aber der vortonometrischen Zeit an[1]). Ich habe selbst bei einer Anzahl von älteren Fällen von Halssympathicusparese die Prüfung mittels Schiötz vorgenommen und dabei nur in vereinzelten Fällen eine minimale Herabsetzung von 1—2 mm gefunden. Auch Levinsohn hat bei seinen manometrischen Versuchen in drei Fällen zweimal eine Druckherabsetzung am Tage nach der Operation gefunden, während er in vier, erst spät nach der Operation untersuchten Fällen nur einmal eine solche konstatieren konnte. Nach den vorliegenden Untersuchungen darf das Symptom der Hypotonie jedenfalls als ein vorübergehendes bezeichnet werden. Es steht diese Beobachtung in gutem Einklang mit der bei Glaucoma simplex gemachten Erfahrung der Sympathektomie, bei welcher schon nach kurzer Zeit ein Wiederansteigen des vorübergehend herabgesetzten Druckes gefunden wurde.

Als ein weiteres Symptom von nur vorübergehendem Charakter ist in einigen Fällen Tränenträufeln auf dem affizierten Auge angegeben worden. (Schwabach, Levinsohn, Heiligenthal, Gutmann, Eulenburg, Köster, Jonnesco.) Nach den Untersuchungen von Goldzieher über die Innervation der Tränendrüsen glaubte man, den Facialis als den für die Sekretion dieser Drüse in Betracht kommenden Nerven ansehen zu müssen. Neuere Untersuchungen haben jedoch eine Doppelinnervation wahrscheinlich gemacht.

Jedenfalls sind die Beziehungen des Sympathicus zur Tränensekretion noch nicht genügend geklärt. Dass er zur Sekretion der Drüse in Beziehung steht, scheint sehr wahrscheinlich zu sein. Darauf deuten die vielfachen in der Literatur gemachten Beobachtungen von initialer Epiphora hin. So erhielt Fischer bei Reizung des Sympathicus deutliches Tränenträufeln. Köster spricht die Vermutung aus, dass der Tränendrüse eine Doppelinnervation zukomme ähnlich wie den Speicheldrüsen (Sympathicus + Facialis).

Es ist dies durchaus entsprechend den modernen Anschauungen über die Doppelversorgung automatisch innervierter Organe.

Die Frage vom klinischen Standpunkt zu lösen, ist deshalb sehr schwierig, weil wir in der menschlichen Pathologie sozusagen nie reine Fälle von Sympathicuslähmung vor uns haben, sondern dieselben

[1]) Wessely hat bei der Durchschneidung des Halssympathicus beim Kaninchen in den ersten Minuten eine Druckerhöhung gefunden, die dann in den folgenden 10 Minuten wieder auf die frühere Norm zurückging.

meistens kombiniert sind mit Neurosen, Schmerzen usw., die ihrerseits selbständiges Tränenträufeln hervorrufen können. Ist die Doppelinnervation der Tränendrüsen einwandsfrei erwiesen, so ist es eine weitere Aufgabe, zu untersuchen, ob beide Nerven in gleicher Weise auf dieselbe einwirken, oder ob nicht der Sympathicus neben excitorischen auch noch hemmende Fasern enthält, oder ob endlich die Verhältnisse so liegen, wie bei der von Cl. Bernard entdeckten paralytischen Speichelsekretion. In dieser Hinsicht wären die von Jonnesco gefundenen Resultate zu verwerten, der nach der Sympathicusresektion vorübergehend deutlich vermehrtes Tränenträufeln bei mehreren Patienten antraf in Verbindung mit vermehrter Absonderung von Speichel und Nasenschleim.

Ein weiteres Symptom, dem in der Literatur relativ wenig Beachtung geschenkt wurde, besteht in der vermehrten Füllung der conjunctivalen, retinalen und uvealen Gefässe (Eulenburg, Jonnesco, Schwabach, Hertel).

Differenzen in der Füllung der Bindehautgefässe sind bekanntlich beim Menschen wegen der meistens bestehenden conjunctivalen Reizerscheinungen nur schwer zu diagnostizieren. Deutlicher lässt sich dieses Symptom an den blässeren Augen der Kaninchen nachweisen, wenngleich dasselbe auch hier lange nicht immer angetroffen wird und sich durch eine starke Flüchtigkeit seines Charakters auszeichnet. Bei mehreren ophthalmoskopisch untersuchten Kaninchen konnte ich nur in den ersten Tagen nach der Sympathicusresektion, bzw. Dehnung eine leichte Differenz in der retinalen Gefässfüllung konstatieren, während die Füllungsdifferenz an den Ohrlöffeln sehr deutlich ausgesprochen war.

Poussack berichtet, dass bei seinen Versuchen von Sympathicusdurchschneidung nicht bloss die Gefässerweiterung auf das Auge sich erstreckt, sondern auch auf die Paukenhöhle. Es mag hier erwähnt sein, dass vielleicht einige Fälle von vermehrter Tränensekretion sich darauf zurückführen lassen, dass bei diesen die Bindehautgefässe stark erweitert waren, und es infolge dessen zu vermehrter Tränensekretion kam. Jedenfalls muss bei den Fällen, wo vermehrtes Tränenträufeln auftritt, auf den Zustand der Bindehaut speziell geachtet werden. Bei meinen Fällen konnte ich niemals eine Epiphora konstatieren, doch handelte es sich dabei, abgesehen von sechs frischen Fällen, um ältere Patienten, die schon mehrere Monate, bzw. Jahre bestanden, so dass der Patient sich an ein initiales Tränenträufeln möglicherweise nicht mehr erinnern konnte.

Ein viertes Augensymptom, das nur von einigen Autoren erwähnt wird, betrifft die Abflachung der Hornhaut. So fanden Terrien und Camus eine solche von $1^1/_4$—$1^1/_2$ *D*, während Hertel bei einer grösseren Anzahl seiner Fälle mit dem Javal niemals einen Unterschied der Hornhautkrümmung feststellen konnte. Man müsste zur Erklärung dieses Phänomens am ehesten an den Tiefstand des Oberlides denken, der bei längerem Bestehen eine abflachende Wirkung auf die Cornea ausüben würde — eine Möglichkeit, die aber bisher durch klinische Tatsachen nicht genügend gestützt werden konnte.

Ferner wird von denjenigen Forschern, die an tierischem Material ihre Versuche machten, eine Verschiedenheit in der Beweglichkeit der beidseitigen Nickhäute angegeben, was speziell bei Kaninchen deutlich zutage tritt. Beim Menschen ist die Nickhaut bekanntlich ein so rudimentäres Gebilde, dass sie kaum zu Beobachtungen Veranlassung gibt. Nur bei entzündlichen Zuständen, wie dem Frühjahrskatarrh finden wir sie hin und wieder beträchtlich anschwellen. Infolge der Lähmung verliert die Nickhaut beim Tier die Fähigkeit, sich zu retrahieren, und bleibt in grösserer Ausdehnung am nasalen Lidwinkel sichtbar.

Absolut starr habe ich sie bei meinen Kaninchenversuchen, auf die ich später eingehend zu sprechen komme, nicht gefunden. Allerdings war auf der erkrankten Seite die Nickhaut meistens wie ein Segel ausgespannt und reichte nahezu an den Hornhautrand. Bei leichter Reizung des Augapfels mit der Spitze eines Wattebausches sah man neben einer leichten Schliessbewegung der Augenlider deutlich eine leichte Retraktion auftreten, die aber gegenüber der gesunden Seite etwas zurückblieb.

Um die Augensymptome abzuschliessen, erwähne ich endlich noch ein Merkmal, das erst in aller jüngster Zeit Gegenstand klinischer Beobachtungen wurde. Es ist dies die Depigmentierung der Iris. Bereits Horner hatte auf eine eventuelle Verschiedenheit in der Färbung der Iris geachtet, ohne bei seinen wenigen Fällen eine solche nachweisen zu können. 1871 erwähnt Seeligmüller bei einer seiner beiden Fälle von traumatischer Sympathicusparese (Kind von neun Monaten) eine deutliche Verfärbung der Iris auf der kranken Seite, ohne aber dieselbe mit dem vorausgegangenen Trauma in Verbindung zu setzen. Während in diesem Falle die Regenbogenhaut der normalen Seite grünbraun war, zeigte die andere ein deutliches, hellblaues Aussehen. Da man im vorliegenden Falle die Heterochromie der Iris auch als eine kongenitale Anomalie auffassen kann, die in

den ersten Tagen bei dem Kinde unberücksichtigt blieb, so muss der vorliegende Fall als zweifelhaft ausscheiden. Späterhin gaben dann Lutz und Galezowski an, dass bei Heterochromie der Iris gelegentlich Lähmungserscheinungen des Sympathicus angetroffen wurden.

Um den direkten Zusammenhang zwischen beiden Erscheinungen darzutun, hat in neuester Zeit Bistis diese Frage experimentell in Angriff genommen. Er exstirpierte bei einigen seiner Versuchstiere (Kaninchen) das Ganglion cervicale supr. Eine nähere Beschreibung der Operation ist nicht angegeben. Von seinen vier operierten Tieren blieb nur das erste längere Zeit am Leben. Dasselbe zeigte neben den typischen Augensymptomen 21 Tage nach der Operation schon eine beginnende Entfärbung der Regenbogenhaut. Dieselbe nahm allmählich zu, bis 16 Monate nach der Operation eine deutliche Farbendifferenz der Iris konstatiert werden konnte.

Diese interessante Tatsache der Irisdepigmentierung nach Sympathicusparese wurde nur selten beim Menschen genau beobachtet und beschrieben, so in einem von Mendel publizierten Fall. Bei demselben stellte sich einige Monate nach der Lähmung deutlich Abblassung der Iris in den peripheren Partien ein. Gleichzeitig war das Gehör auf der gelähmten Seite schlechter, und trat eine linksseitige Gesichtsatrophie ein. Interessant war der Patient ferner dadurch, dass eine Depigmentierung des Kopfhaares bei ihm beobachtet wurde. Da dieselbe aber anscheinend auf beiden Seiten auftrat, so darf sie jedenfalls nicht ohne weiteres mit der vorliegenden Sympathicusparese in Zusammenhang gebracht werden, ebenso wenig wie in dem von Donath berichteten Fall das Auftreten einer allgemeinen Alopecie, die nach einiger Zeit wieder verschwand, mit der halbseitigen Sympathicusaffektion in direkte Beziehung gesetzt werden darf. Die Tatsache darf aber als feststehend gelten, dass Sympathicusparese gelegentlich zu Pigmentschwund der Iris führen kann.

Es leitet uns dieses Symptom von selbst zu den trophischen Störungen über; denn nur durch Annahme einer solchen können wir uns die vorliegende Tatsache erklären.

Wie schon erwähnt, kommen die trophischen Störungen relativ am seltensten zur Beobachtung, und wenn dies geschieht, so tritt dies erst nach Ablauf eines längeren Zeitraumes ein.

Solche Fälle sind von Angelucci, Seeligmüller, Möbius, Galezowski, Heiligenthal u. a. beschrieben. Meistens waren es ältere Personen, bei denen sich diese Erscheinungen einstellten. Als Zeit des Auftretens wird angegeben 9 Monate bis 2 Jahre nach ein-

getretener Lähmung. Die trophischen Störungen zeigen sich vor allem in einer Abmagerung der betr. Gesichtshälfte, die Wange wird flacher, die Haut fühlt sich derber an. Diesen Abmagerungserscheinungen dürften grössten Teils Schwund des Unterhautfettzellgewebes und Veränderungen der Haut selbst zugrunde liegen. Im weiteren Verlaufe stellte sich bei einem Fall von Angelucci sogar eine Dystrophie der Schädelknochen ein, sowie eine schwächere Entwicklung der Zähne und einseitige Alopecie. Es dürfte sich hier wohl um einen vereinzelten Befund handeln, insofern ich ähnliche Fälle in der Literatur nicht auffinden konnte.

Anhangweise mag die Tatsache Erwähnung finden, dass Nikati und Nitzelnadel bei je einem ihrer Fälle Melliturie auftreten sah, ein Befund, auf den späterhin von anderer Seite aus meines Wissens nicht mehr aufmerksam gemacht wurde. Diese Beobachtung weckt die Erinnerung an experimentelle Versuche (Blum), bei denen durch Adrenalininjektion — also einem sympathico-tonischen Mittel — Diabetes künstlich erzeugt wurde. Ferner möchte ich daran erinnern, dass bei Basedow nicht so selten Zucker gefunden wird, auch wenn ein direkter Zusammenhang zwischen beiden Erscheinungen noch nicht einwandsfrei bestätigt ist. Es dürfte also in Zukunft auf ein eventuelles Auftreten von Zucker in solchen Sympathicusfällen wieder mehr geachtet werden.

Aus dieser kurzen Zusammenstellung ersieht man wohl am besten, wie mannigfache Beziehungen der Sympathicus zum Auge besitzt, und wie durch eine Lähmung desselben bald nur wenige, bald mehr solcher Ausfallserscheinungen sich einstellen. Die Ursache für die grosse Variabilität in der Anzahl der vorhandenen Symptome dürfte sowohl auf den Grad der Sympathicusparese, als auch auf den verschieden hohen Sitz der erkrankten Stelle zurückzuführen sein.

Ausserdem spielen wohl noch verschiedene individuelle Verschiedenheiten in der Nervenversorgung eine Rolle, die gerade bei diesem Nerven in viel ausgedehnterem Masse, als bei den Hirnnerven vorkommen. Immerhin lassen sich aber alle genannten Symptome leicht im Sinne einer Parese erklären.

Wesentlich anders steht es, wenn wir uns den vaskulären Symptomen zuwenden. Diese alle nach einem einheitlichen Gesichtspunkte zu erklären, stösst auf grösste Schwierigkeiten, und es wird noch längerer klinischer Beobachtungen und vor allem experimenteller Untersuchungen bedürfen, ehe wir zu einem abschliessenden Resultate gelangen. Stimmen doch die Resultate der Tierexperimente am Sympa-

thicus in vielen Punkten noch nicht mit den klinischen Befunden am Menschen überein. Es wurde deshalb von gewissen Forschern grosses Gewicht darauf gelegt, die Versuche möglichst an menschenähnlichen Affen auszuführen, um den Befunden eine grössere Beweiskraft beizulegen.

Als das Paradigma einer frischen Halssympathicuslähmung ist der Zustand aufzufassen, bei dem auf der gelähmten Gesichtsseite eine deutliche Gefässerweiterung gegenüber der normalen vorhanden ist. Es gilt dies für den Zustand der Ruhe, während im Affekt die nicht gelähmte Seite röter und wärmer wird. Es findet also ein sog. Überspringen der Symptome statt. Auf dieses Verhalten muss entschieden mehr geachtet werden. Denn sehr viele Beobachter begnügten sich mit der einfachen Angabe, die eine Wange als blässer, bzw. röter zu bezeichnen, ohne mitzuteilen, in welcher Phase sie die Prüfung anstellten.

Haben wir eine frische totale Halssympathicuslähmung beim Menschen vor uns, wie sie beispielsweise durch Exstirpation des Ganglion cerv. ausgelöst wird, so finden wir, dass die vermehrte Rötung der erkrankten Wangenseite nicht absolut gleich bleibt, sondern dass sie leichten Schwankungen unterworfen ist. Man kann also klinisch nie von einer vollständigen Halssympathicuslähmung sprechen. Denn es wirken entweder die im Sympathicusstrange selbst gelegenen peripheren Ganglien in ihrer Funktion noch fort, oder der in der Gefässwandmuskulatur gelegene neuromuskuläre Apparat macht sich geltend. Durch vielfältige Untersuchungen — ich erwähne die von Nottebaum — wissen wir, dass die Degeneration des Sympathicus beim Kaninchen nach Durchschneidung am Halse am Ganglion cerv. supr. Halt macht.

Ausserdem haben die Untersuchungen von Levinsohn dargetan, dass nach der Exstirpation des Gangl. cerv. stärkere Ausfallserscheinungen auftraten als nach einfacher Sympathicusresektion. Der Grad der vermehrten Hautrötung ist unter andern auch von der Blutmenge und dem Zustand der Hautbeschaffenheit abhängig. So finden wir sie bei mageren Gesichtern viel deutlicher erkennbar als bei sog. pastösen Personen. Auffallenderweise kommt die vermehrte Hautrötung dem Betreffenden nicht als vermehrte Wärme zum Bewusstsein, wenigstens nicht bei mässigen Temperaturdifferenzen. Sie empfinden dieselbe eben nicht wegen Heraufsetzung des physiologischen Nullpunktes. Bei den frischen und alten Fällen, bei denen ich daraufhin untersuchte, konnte ich niemals von denselben genaue diesbezügliche Angaben erhalten.

Feuchtigkeitsdifferenzen in der Haut, wie sie durch vermehrtes halbseitiges Schwitzen bedingt werden, werden viel leichter wahrgenommen. Wenn wir die Temperatur im Zustand der Ruhe und im Zustand der Erregung auf beiden Seiten miteinander vergleichen, so finden wir eine grössere Temperaturdifferenz auf der normalen als auf der kranken Seite, wobei ausserdem der Anstieg der beiden Temperaturkurven ein verschiedener ist. Es sind hierzu wohl am besten geeignet die speziell zu diesem Zweck konstruierten Hautthermometer mit einer schlangenförmigen, flachen *Hg*-Spirale. Bedingung ist allerdings, dass zwei solche Thermometer an zwei symmetrischen Wangenpartien gleichzeitig aufgesetzt werden und die Ablesung nicht vor 5—7 Minuten vorgenommen wird, da erst nach dieser Zeit eine gewisse Konstanz der Temperaturkurve erreicht ist.

Wir sehen daraus, dass trotz der Parese die gelähmte Seite nicht vollständig reaktionslos bleibt, wenngleich der Temperaturanstieg lange nicht so ausgiebig und so prompt erfolgt wie auf der gesunden.

Interessant ist ferner die Beobachtung, dass in einigen Fällen die vermehrte Hautwärme nicht auf der Seite auftrat, auf der die vermehrte Hautröte sich vorfand, sondern gerade auf der entgegengesetzten (Heiligenthal, Verfasser). Für diese eigenartigen Fälle kann man wohl kaum eine andere Erklärung annehmen, als dass während der Messungszeit durch Auslösung von Affekten Blässe und Rötung der Haut rasch miteinander wechselten.

Betreffs der Störung der Schweissekretion liegen die Verhältnisse eher noch komplizierter wie bei den Gefässalterationen. Einmal steht es fest, dass sowohl Anidrosis als auch Hyperidrosis bei Halssympathicusparese vorkommt[1]): der häufiger vorkommende Befund ist allerdings der der Anidrosis, während die Hyperidrosis als die gewöhnliche Begleiterscheinung der Sympathicusreizung gilt. Daneben sind in der Literatur zahlreiche Fälle verzeichnet, bei denen es trotz des gelähmten Sympathicus zu keiner irgendwie nachweisbaren Störung in der Schweissekretion kam, selbst nicht bei monatelang fortgesetzter Beobachtung, abgesehen von okulären und vaskulären Symptomen.

Diese Tatsache spricht jedenfalls dafür, dass die Schweissekretion nicht direkt durch den Füllungszustand der Gefässe bedingt ist, eine Annahme, wie sie seinerzeit von Nitzelnadel u. a. gemacht wurde, und die schon längst als unhaltbar abgewiesen wurde.

Am leichtesten sind einer Erklärung jene Fälle zugänglich, bei

[1]) Jendranik fand Anidrosis bei hoch oben im Halse sitzender Läsion des Sympathicus; Hyperidrosis bei tiefsitzender Läsion des Rückenmarkes.

denen die erkrankte Seite sich durch eine Herabsetzung der Schweissekretion auszeichnet. Denn sie entsprechen der alten Annahme, dass Reizung des Halssympathicus ein vermehrtes Schwitzen zur Folge hat. Anders steht es mit der Frage: Wie lässt sich ein Aufhören, bzw. ein Herabsetzen der Schweissekretion bei sympathischer Reizung erklären und wie der umgekehrte Fall einer Hyperidrosis bei sympathischer Parese?

Einige Kliniker (Schuh u. a.) nehmen zur Lösung dieser Frage doppelte Schweissfasern an: schweisshemmende und schweisserregende — gewissermassen eine Analogie zu den Vasokonstriktoren und Vasodilatatoren. Man müsste dann zur Erklärung dieser sogenannten paradoxen Fälle annehmen, dass die frenosudoralen und excitosuderalen Fasern nicht gleichzeitig degenerierten.

Es lässt sich aber auch ohne Annahme einer solcher Doppelnervenversorgung das sogenannte paradoxe Schwitzen in anderer Weise erklären, worauf ich im zweiten Teil der Arbeit näher eintreten werde.

Einige Fälle, bei denen nach der neuen de Quervainschen Methode die Kropfexstirpation ausgeführt wurde, gaben mir Gelegenheit, Sympathicuslähmungen in ganz frischem Zustande zu untersuchen. Bei dieser Methode wird, im Gegensatz zu der gewöhnlich geübten Kocherschen, der N. sympathicus nebst den Gefässen durch einen Spatel vom Assistenten auf die Seite gezogen. Wird nun von diesem ein etwas stärkerer Druck auf den Nerven ausgeübt, so antwortet derselbe rasch mit einer Reizung, bzw. Lähmung. Es wird also bei dieser Operationstechnik eine allerdings nur kurz dauernde Dehnung des Nerven bewirkt, die aber genügt, in vielen Fällen eine bleibende Lähmung hervorzurufen.

Warum bei vielen nach der de Quervainschen Methode operierten Kröpfen nur relativ sehr wenige (1—2%) von Sympathicusparesen begleitet waren, mag in erster Linie abhängen von dem bei der Operation mit dem Spatel ausgeübten Zug oder Druck, von der Dauer derselben und ferner von einer verschiedenen individuellen Disposition.

Oppenheim erwähnt in seinem Lehrbuch, dass es Fälle von angeborener Schwäche des Halssympathicus gibt, die jedenfalls sehr rasch auf solche Traumen reagieren[1]).

---

[1]) Ich möchte hier erwähnen, dass Prof. Stähelin mich auf einen Fall einer vererbten Halssympathicuslähmung aufmerksam machte. Diesen Fall selbst zu untersuchen, war mir leider nicht möglich, da der Wohnsitz des Patienten sich nicht mehr eruieren liess. Dagegen habe ich selbst einen Fall von angeborener Sympathicuslähmung gesehen, bei dem die Parese durch den Druck einer zweimal

Auf die Frage der Halssympathicusreizung, die ja das Gegenstück zur Lähmung ist, will ich in dieser Arbeit absichtlich nicht näher eintreten.

Einmal beanspruchen diese Fälle insofern eine klinisch untergeordnete Bedeutung, als sie gewöhnlich nur eine sehr kurze Zeit zu bestehen pflegen, um dann rasch in eine Parese überzugehen, und dann lassen sich experimentell länger dauernde Fälle von Sympathicuslähmung wesentlich leichter erzeugen als solche von Reizung des Nerven.

Bei den erwähnten Kropffällen, welche ich längere Zeit genau beobachten konnte, war anfangs nie die Erscheinung der Sympathicusreizung zu beobachten, obwohl dieselbe theoretisch eigentlich hätte auftreten sollen. Der Einwand kann freilich erhoben werden, dass in dem einen oder andern Fall solche Reizerscheinungen direkt nach der Operation auftraten, dass sie aber bei der Kürze ihres Bestehens nicht bemerkt wurden. Bei allen 6 Fällen wurden die okularen Symptome frühestens am 1., spätestens am 3. Tag nach der Operation gefunden.

Von den zahlreichen in der Literatur beschriebenen Fällen haben sich die vaskulären Symptome meist nur während relativ kurzer Zeit gezeigt, um dann vollständig zu verschwinden, während die okulo-pupillaren stets geblieben sind und keine vollständige Rückbildung aufwiesen. Länger dauernde Beobachtungen von Sympathicuslähmungen liegen nur ganz vereinzelt vor, was zum Teil daran liegen mag, dass solche Patienten sich gewöhnlich nicht mehr vorzustellen pflegen. Einzig Jonnesco hat bei seinen wegen Glaucoma simplex behandelten Fällen längere systematische Beobachtungen angestellt, aber hierbei keinen einzigen Fall von Rückbildung der okulo-pupillaren Symptome gefunden.

Ebenso spärlich sind Beobachtungen über therapeutische Versuche.

Dufour hat seinerzeit mit dem konstanten Strom Heilung erzielen wollen, aber ohne Erfolg. Ferner wurde innerlich von ihm angewendet Ergotin, Jodkalium und schweisstreibende Mittel, ohne aber damit eine Heilung erzielen zu können.

Wir müssen vorläufig bekennen, dass wir mit unseren bisherigen Medikamenten einer solchen Lähmung fast ganz machtlos gegenüber stehen. Versuche mit Adrenalin und andern sympathico-tonischen Mitteln wären wohl angezeigt; soviel ich aber aus der Literatur ersehe, sind einstweilen noch keine Versuche darüber mitgeteilt worden.

---

um den Hals geschlungenen Nabelschnur zustande kam. Hertel ergibt R. = 14 mm, L. = 12 mm. Deutliche Pupillen- und Lidspaltendifferenz. Das Mädchen zeigt diesen Befund nunmehr 12 Jahre.

[Aus der Universitäts-Augenklinik des Hofrates Prof. E. Fuchs in Wien.]

Zur Histologie der Gliosis retinae diffusa.

Von
Dr. E. Guzmann
in Wien.

Mit Taf. VII, Fig. 1—6, und einer Figur im Text.

Im Jahre 1906 stellte ich in der Wiener ophthalmologischen Gesellschaft zwei Fälle einer „seltenen Netzhauterkrankung" vor, die man eine Zeitlang als Hippelsche Netzhauterkrankung bezeichnete. (Zeitschr. f. Augenheilk. Bd. XVII.) Da in dem einen Falle eine schmerzhafte Drucksteigerung die Entfernung des Bulbus zur Folge hatte, kann ich der damaligen Mitteilung des ophthalmoskopischen Befundes die Ergebnisse der histologischen Untersuchung folgen lassen.

Zur Zeit jener Demonstration waren etwa 11 Fälle dieser Art beschrieben worden, die aber über das Wesen der Erkrankung keine sichere Aufklärung geben konnten. Erst der Fall Blaha gewährte einen Einblick in die Pathologie des Krankheitsprozesses. Er wurde zuerst von Herrenheiser 1896 in Prag beobachtet, die Patientin kam 1898 nach Budapest, und Goldzieher beschrieb den Fall als „interstitielle Wucherung in den vordersten Schichten der Netzhaut mit angeborener Grundlage". Dieselbe Patientin kam 1900 abermals nach Prag, wo sie einem Hirntumor erlag. Czermak verarbeitete die Bulbi und teilte den anatomischen Befund im Jahre 1905 in der Heidelberger ophthalmologischen Gesellschaft mit. Ein Jahr früher (v. Graefe's Arch. f. Ophth. Bd. LIX) hatte Hippel zwei Fälle ausführlich beschrieben, weswegen die Erkrankung von einigen Autoren nach ihm benannt wurde. Eigentlich reicht die erste histologische Untersuchung in das Jahr 1893 zurück. Treacher Collins berichtete damals über den anatomischen Befund dreier Bulbi von zwei Geschwistern und fand Gefässneubildung mit dem primären Sitz in der Netzhaut (Transaction of the ophthalmic society of the United Kingdom. Vol. XIV).

Czermak, der, in Unkenntnis der Arbeit von Treacher Collins, die v. Hippel 1911 in Erinnerung brachte, der erste anatomische Untersucher zu sein glaubte, kam zu demselben Ergebnis. Er fand „Angiomknoten mit üppiger Neubildung von Gefässen, echte energisch wuchernde Tumoren, die man als kapillare Angiome dezeichnen muss". Dieser Ansicht stimmte im Jahre 1911 v. Hippel, der den Bulbus in einem seiner zwei (im Jahre 1904 beschriebenen) Fälle zur histologischen Untersuchung verwerten konnte, vollinhaltlich zu, wobei er die Gliawucherung für sekundär hielt (v. Graefe's Arch. f. Ophth. Bd. LXXIX. 1911).

Ich möchte nun in Kürze den damaligen Spiegelbefund, sowie den weiteren Verlauf der beiden Fälle schildern.

Der erste Fall betraf einen 16jährigen Patienten, dessen rechtes Auge einige Jahre vorher erkrankt war. Das Sehvermögen betrug damals Fingerzählen in 3 m. Der Augenhintergrund bot eigentümliche Veränderungen dar, an die ich mit einigen Worten erinnern will: Flache halbkugelige, scharf begrenzte Vorwölbung in der Gegend der Macula mit zarter Pigmentierung und feinsten Gefässen an der Oberfläche. Oben folgt eine Zone ähnlich der Fleckenzone bei Retinitis circinata. Temporal sieht man eine diffuse weisse Färbung des Augenhintergrundes mit denselben Merkmalen wie der zentrale Fleck; nur dass die Gefässveränderungen hier viel mehr hervortreten, durch ungleiches Kaliber der Gefässe, Varikositäten, ungewöhnliche Windungen, aneurysmatische Erweiterungen und abnorme Anastomosen. Aus dem weiteren Verlauf ist folgendes hervorzuheben: zwei Monate nach der ersten Untersuchung trat eine Glaskörperblutung auf, die die Augenspiegeluntersuchung unmöglich machte. Nach Resorption des Blutes wurde der Fundus wieder sichtbar und blieb dann etwa ein Jahr unverändert. Nach einer abermaligen Glaskörperblutung entwickelte sich eine schleichende Iridocyclitis, woran das Auge vollständig erblindete. Der Zustand blieb unverändert. Als ich den Patient noch vor wenigen Monaten sah, war der Bulbus weich, reizlos, die Pupille mit einer Membran verschlossen, kurz das gewöhnliche Bild der Atrophia bulbi nach Iridocyclitis.

Das andere Auge ist bis jetzt normal geblieben.

Der zweite Fall, um den es sich hier eigentlich handelt, wurde bei einem damals 29jährigen Mann beobachtet. Das Sehvermögen seines linken, früher besser gewesenen Auges (das rechte Auge hat wegen Maculae corneae und irregulären Astigmatismus ein Sehvermögen von 0,3) verfiel im Verlaufe von 5 Monaten auf Fingerzählen in 3 m. Das Auge, das äusserlich mit Ausnahme einiger ganz zarter Fleckchen in der Hornhaut nach Eisensplitterverletzungen (Patient ist Schlosser) vollkommen normal war, zeigte folgenden Spiegelbefund: Leichte Rötung und Verschleierung der Papille und deren Umgebung. Hauptsitz der Erkrankung im oberen inneren Quadranten. Starre Abhebung der Netzhaut mit Gefässveränderungen: enorm verdickte, stellenweise korkzieherartig gewundene Gefässe, die in der äussersten Peripherie in ein ballonartiges Gebilde einmünden, welches grobe

parallaktische Verschiebung zeigt, und dessen Farbe am Rande rot, in der Mitte gelblich ist. Einzelne Gefässe weiss eingescheidet. In der Macula Veränderungen ähnlich dem ersten Fall, nur weniger ausgeprägt. Im weiteren Verlauf kam es zu einer Iridocyclitis mit Seclusio pupillae und Katarakt, woran das Auge 1908 erblindete. Anfang 1911 wurde das Auge durch Drucksteigerung schmerzhaft und entzündet. Im Juni 1911 wurde der Bulbus enucleiert.

Status praesens unmittelbar vor der Enucleation:

Bulbus ciliar injiziert. 1 cm temporal von der Hornhaut eine kleine, stecknadelkopfgrosse Ektasie der Sklera. Hornhaut matt, im Zentrum trüb: Verkalkung der Bowmanschen Membran, im Mittelpunkt dieser Trübung ein weisses xerotisches Pünktchen. Vordere Kammer ungleichmässig, aber im ganzen seicht. Iris buckelförmig vorgetrieben, missfarbig, höchstgradig atrophisch, mit zahlreichen neugebildeten Gefässen. Pupille grau durch Synechien fixiert. Tonus erhöht. Amaurose.

Der Bulbus wurde in horizontale Schnitte zerlegt. Schon makroskopisch (siehe Textfigur) fällt in den Schnitten in der nasalen Hälfte eine Verdickung der Netzhaut *N* auf, welche sich von der Ora serrata *O* bis gegen den hinteren Augenpol erstreckt. Diese Verdickung ist am stärksten in den vorderen Teilen, woselbst sie knapp hinter der Ora serrata mit einer steilen Stufe einsetzt, und nimmt nach rückwärts zu allmählich ab. In einigen Schnitten erscheint sie nicht ganz gleichmässig, so dass einige umschriebene Erhabenheiten an der inneren Oberfläche auftreten. In jenen Schnitten, welche durch den Sehnervenkopf gehen, der glaukomatös exkaviert ist, kann man die Verdickung der Netzhaut auch noch auf der lateralen Seite in einer Ausdehnung von gut 5 mm verfolgen. Die Verdickung erreicht auf der inneren Seite in der Peripherie das Maximum: über 1 mm. Durch diese Veränderung musste die Netzhaut starr geworden sein, so dass sie bei der Schrumpfung in der Fixationsflüssigkeit in ihrer normalen Stelle blieb, während die makroskopisch nicht verdickte Netzhaut der lateralen Bulbushälfte mit der Chorioidea *NCh* in der gewöhnlichen Weise abgehoben wurde.

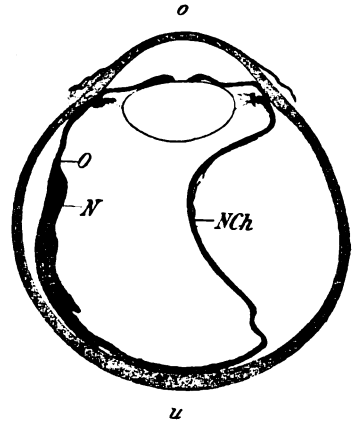

Histologischer Befund.

Hornhaut: Die Bowmansche Membran ist in der Mitte verkalkt, das Epithel darüber abgestossen. Im Hornhautparenchym hinter der Bowmanschen Membran frische Infiltration mit teilweiser Nekrose der oberflächlichen Hornhautlamellen: Beginnendes atheromatöses Geschwür. Der Limbus ist reichlich von kleinen Rundzellen durchsetzt. Von ihm aus erstrecken sich oberflächliche Gefässe, gleichfalls von kleinen Rundzellen begleitet, unter die Bowmansche Membran eine kurze Strecke in die Hornhaut hinein. An

der hinteren Hornhautwand lagern teils reihenweise, teils in umschriebenen Grüppchen Exsudatzellen, meist fragmentiertkernige Leukozyten. Die einkernigen Zellen sind darunter in der Minderheit. Manche dieser Zellen enthalten Pigment. Am dichtesten haben sich diese Zellen hinter dem atheromatösen Geschwür an der hinteren Hornhautwand angesammelt. Sie bilden daselbst eine Schicht, die dicker ist als die Descemetische Membran. Das Endothel kann hier nicht mehr von den Exsudatzellen unterschieden werden. Es überzieht vielleicht die hintere Fläche dieser Exsudatlage in Form eines feinen Häutchens.

Die Iris ist buckelförmig vorgetrieben. Ihre Peripherie in grosser Ausdehnung an die hintere Hornhautwand angepresst; der Pupillarand mit der Linsenkapsel verwachsen; die Pupille von einer dünnen, zellarmen, etwas pigmentierten, neugebildeten Bindegewebsmembran überzogen, welche aus dem Pupillarand der Iris hervorgeht. Die Oberfläche der Iris ist von einem schmalen Saum von Exsudatzellen, die meisten polynukleär — bedeckt. Im Kammerwasser finden sich nur vereinzelte Exsudatzellen. Das Gewebe der Iris ist hochgradig atrophisch, besonders im Bereiche der peripheren vorderen Synechie fast bis zum Pigmentblatt reduziert. Die normale Struktur ist vollständig verloren gegangen, sie ist durch ein fibröses Gewebe, das in einer homogenen Grundsubstanz zahlreiche längsovale Zellkerne enthält, ersetzt. Viele Blutgefässe sind durch hyaline Degeneration ihrer Wände ganz oder fast vollständig obliteriert. Die vordere Grenzschicht ist kaum mehr zu erkennen, nur der Sphinkter hat sich gut erhalten.

Der Ciliarkörper zeigt ausser einer mässigen Atrophie keine wesentlichen Veränderungen. Seine Oberfläche ist frei, das Stroma der Fortsätze in leichter hyaliner Degeneration. Keine Infiltration, keine Exsudation.

Die Chorioidea soll im Zusammenhang mit der Netzhaut beschrieben werden.

Im Bereiche der Pupille eine vordere Kapselkatarakt. In der vorderen Corticalis zahlreiche Vakuolen. Der Querdurchmesser der Linse beträgt nicht ganz 8 mm, der circumlentale Raum ist gross, gut $1^1/_2$ mm.

Auf der inneren Seite des Bulbus setzt die Erkrankung der Netzhaut unmittelbar an der Ora serrata ein (siehe Textfigur). Die schon eingangs beschriebene Verdickung der Netzhaut besteht durchaus aus einem kernreichen gliösen Gewebe, das namentlich in seinen inneren Lagen grosse dünnwandige, neugebildete Blutgefässe enthält (siehe Taf. VII, Fig. 1). Viele von ihnen haben nur ein Endothelrohr als Wand, bei einigen ist das Endothelrohr noch von einer dünnen Lage homogenen Bindegewebes umgeben; manche Gefässe haben aber eine ziemlich dicke, bindegewebige Wand; in den nach Gieson gefärbten Schnitten entstehen dadurch rote Balken und Flecken, welche in dem gelb gefärbten Gliagewebe eingelagert sind. Kleine Gefässe von dem Typus der Kapillaren sind nicht häufig. Die Gefässneubildung tritt gegenüber der gliomatösen Wucherung in den Hintergrund. Sind auch in den am meisten erkrankten peripheren Netzhautpartien die grössten neugebildeten Gefässe zu sehen, so sind weiter rückwärts in Gebieten, wo die Netzhaut auch schon stark erkrankt ist, nur die ursprünglichen Gefässe in den inneren Schichten vorhanden, ohne eine wesentliche Veränderung weder in ihrer Zahl und Grösse, noch in ihrer Wand zu zeigen.

Der Kernreichtum der gliösen Wucherung ist im allgemeinen ein grosser. Die Kerne sind meist von längsovaler Form und haben mit Hämalaun nur eine blassbläuliche Farbe angenommen. Sie sind in einer aus zahlreichen Fasern bestehenden Grundsubstanz eingebettet (siehe Taf. VII, Fig. 2). Diese Fasern haben sich mit Eosin blassrötlich gefärbt, verlaufen meist etwas wellig, teilen sich und bilden ein feines Filzwerk. Nur stellenweise ist eine solche Verdichtung des Grundgewebes eingetreten, dass grössere homogene rötliche Felder dadurch gebildet werden. (Wegen der Art der Härtung des Bulbus war es leider nicht möglich, die spezifische Gliafärbung vorzunehmen.)

Während rückwärts die Grenzen dieses Gewebes gegenüber dem Glaskörper ziemlich scharfe sind, sprossen vorn kapillare Gefässe in die verdichteten Randpartien des Glaskörpers hinein und verwischen die Grenzen zwischen erkrankter Netzhaut und Glaskörper (siehe Taf. VII, Fig. 2).

Innerhalb der Gewebswucherung ist es vielfach zu Vakuolen- und auch zu Cystenbildung gekommen (siehe Taf. VII, Fig. 3). Indem die Fasern des Grundgewebes auseinanderweichen, kommen zuerst kleine Hohlräume zustande, woraus an vielen Stellen ein wabenartiges Aussehen resultiert. Indem benachbarte Vakuolen zusammenfliessen, entstehen dann etwas grössere Hohlräume bis zu Cysten, die schon mit freiem Auge sichtbar sind, da sie einen Durchmesser von 1 mm und darüber haben.

Wo die Netzhaut schwer erkrankt ist, d. h. in den peripheren Teilen, ist von ihren ursprünglichen Schichten überhaupt nichts mehr übrig geblieben. Aber auch weiter rückwärts in der Umgebung des Optikus, an einer relativ leicht erkrankten Stelle der Netzhaut, wo die Verdickung kaum halb so stark ist als in der Peripherie, finden sich trotzdem bereits schwerste histologische Veränderungen. Nur die beiden Körnerschichten sieht man als Zellenzug mit runden Kernen angedeutet. Die Müllerschen Stützfasern sind vollständig verschwunden und durch ein Gewirr von Fasern mit ovalen Kernen ersetzt.

Das Pigmentblatt der Netzhaut ist in dem beschriebenen Gebiete nirgends normal geblieben. Entweder ist es fast ganz verschwunden und nur mehr durch einige Pigmentklumpen, die unregelmässig zerstreut umherliegen, oder durch einige Zellkerne angedeutet (siehe Taf. VII, Fig. 1), dies ist besonders in den hinteren Abschnitten der Fall, oder aber es ist eine Wucherung eingegangen, so dass nun mehrere, gewöhnlich nur wenig pigmentierte Zellreihen übereinanderliegen, und dass ferner Zellstränge und Zellschläuche in die verdickte Netzhaut hineinwachsen und dieselbe in verschiedener Richtung, aber nur in ihren äusseren Lagen durchziehen.

Die Lamina vitrea und die Choriocapillaris bilden fast überall eine deutliche Grenze zwischen Chorioidea und der erkrankten Netzhaut. Aber es finden sich doch Stellen, wo diese Scheidewände durchbrochen wurden, wo die Lamina vitrea zugrunde ging, und die Chorioidea von demselben Gewebe dargestellt wird wie die Netzhaut. Taf. VII, Fig. 5 zeigt eine solche Stelle, wo durch einen umschriebenen Defekt in der Lamina vitrea ein dickes Gefäss aus der Netzhautwucherung in ein Chorioidealgefäss der Choriocapillaris übergeht.

Bei grösseren Defekten in der Lamina vitrea bleiben nur die äusseren Chorioidealschichten noch in ihrer ursprünglichen Form erkennbar in Form

von pigmentierten Lamellen, während die inneren Schichten in die Wucherung der Netzhaut mit einbezogen sind (Taf. VII, Fig. 4).

An Stelle der Choriocapillaris ist an einigen Stellen bei gut erhaltener Lamina vitrea eine ziemlich derbe fibröse Umwandlung der Chorioidea eingetreten, von welcher daselbst nur die Gefässe der Hallerschen Schicht übrig geblieben sind.

Anderseits ist es auch zur Entstehung von bindegewebigen Knoten auf der inneren Oberfläche der Lamina vitrea gekommen (Taf. VII, Fig. 6). Hier erscheint ein derber fibröser Knoten in die Netzhaut eingelagert. Er drückt die Chorioidea gegen die Sklera und komprimiert sie. Die Lamina vitrea ist nicht unterbrochen, das Pigmentblatt steigt an dem Rande des Knotens empor und verschwindet dann. Der Knoten wölbt sich in die erkrankte Netzhaut hinein, von welcher nur ein schmaler Saum die innere Oberfläche des Knotens überzieht.

Ganz vereinzelt enthält die Aderhaut kleine, gut umschriebene Rundzellenherde. Die Zellen sind durchaus kleine Lymphocyten, die Herde nehmen die ganze Dicke der Chorioidea ein und greifen nicht über die Grenzen der Lamina vitrea hinaus. Man findet sie nur in ganz wenigen Schnitten.

Ausnahmsweise lagert auch um einzelne Gefässe in der erkrankten Netzhaut ein Mantel von kleinen Rundzellen.

Die Grenze zwischen der verdickten und der annähernd normal dick gebliebenen Netzhaut ist in einigen Schnitten eine ziemlich scharfe, während der Übergang im allgemeinen ein allmählicher ist. Histologisch ist aber die Netzhaut auch in diesen Gebieten, wo sie keine pathologische Verdickung erfahren hat, nicht normal. Sie ist auch hier von dem Krankheitsprozess, allerdings in geringerem Grade befallen. Noch sind Anzeichen ihrer ursprünglichen Struktur übrig geblieben. Ein breiter Zug von Kernen ungefähr in der Mitte ihrer Dicke deutet die Lage der beiden Körnerschichten an, die miteinander verschmolzen sind, und ein lockerer Zug von Kernen entspricht der ursprünglichen Lage der Ganglienzellenschicht. Die wenigsten Kerne aber dieser Schicht sind Kerne von Ganglienzellen, sondern stammen von Kernen der Gliazellen ab, die hier reichlich vermehrt erscheinen. Die innersten Schichten der Netzhaut sind auch hier schon dicker als normal und in dieselbe Art von Gewebe umgewandelt, die in dem schwer degenerierten Teil der Netzhaut beschrieben wurde: ein Filzwerk von feinen, teilweise gewellt verlaufenden Fasern, die zahlreiche Lücken einschliessen und die Kerne der gewucherten Gliazellen enthalten. Die radiären Fasern der Müllerschen Stützelemente treten sehr deutlich hervor. Die Degeneration erstreckt sich auch auf die äusseren Lamellen der Netzhaut, so dass von einer Stäbchen- und Zapfenschicht nichts mehr zu finden ist. Die beiden Körnerschichten sind in Form eines breiten Zuges von mit Hämalaun blaugefärbten Kernen der letzte Überrest des Netzhautgewebes.

Das Pigmentblatt hat auch in der ganzen äusseren Bulbushälfte die schwersten Veränderungen erlitten, analog denen der inneren Hälfte. Grösstenteils ist es zugrunde gegangen oder in Form unregelmässiger Klumpen zurückgeblieben. An umschriebenen Stellen ist die Netzhaut hier flach abgehoben. Anderseits gibt es Stellen, wo die Netzhaut mit der Chorioidea

so innig zusammenhängt, dass man keine Grenze zwischen beiden mehr finden kann, indem sowohl Pigmentepithel als Lamina vitrea fehlen, und nur die äusseren Schichten der Chorioidea durch die stark pigmentierten Chromatophoren und die grossen Gefässe der Hallerschen Schicht als solche kenntlich bleiben.

Die Papille ist total excaviert. Die vordere Seite der Lamina cribrosa ist von einer dünnen Schicht komprimierten gliösen Gewebes bedeckt. Der Nervus opticus ist etwas verschmälert, die Septen verbreitert, die Kerne zahlreicher als normal. In den nach Weigert gefärbten Schnitten lässt sich keine einzige markhaltige Faser nachweisen.

Der Glaskörper erscheint in seinen peripheren Lagen, namentlich jenen, die an die besonders stark verdickte Netzhaut angrenzen, stark fibrillär verdichtet.

Bevor ich daran gehe, den ophthalmoskopischen Befund mit dem Ergebnis der histologischen Untersuchung in Einklang zu bringen, muss folgendes in Betracht gezogen werden. Die Enucleation fand erst fast fünf Jahre nach der Aufnahme des ophthalmoskopischen Befundes, wie er in der Zeitschrift für Augenheilkunde (loc. cit.) gegeben ist, statt; während welcher Zeit namentlich durch die inzwischen eingetretene Drucksteigerung Veränderungen gegenüber dem damaligen Befunde eingetreten sein müssen, abgesehen von jenen, welche durch ein weiteres Fortschreiten des Prozesses zustande gekommen sein mögen. Einige der durch das Glaukom bedingten Folgezustände bedürfen nicht erst weiter einer Erklärung, da sie denen gleich sind, die in jedem Auge infolge einer Drucksteigerung eintreten: die Atrophie der Iris, des Ciliarkörpers, die totale Excavation der Papille, welche zur Zeit der Demonstration noch nicht bestanden hatte, und die damit einhergehende vollständige Vernichtung des Sehvermögens mit kompletter Atrophie sämtlicher Fasern. Bekanntlich bleiben sonst bei dieser Erkrankung durch lange Zeit die Sehnervenfasern intakt, und es sei hier auf den Befund v. Hippels hingewiesen, der trotz weit vorgeschrittenen Stadiums der Erkrankung mit Hilfe der Weigertschen Färbung noch die Mehrzahl der markhaltigen Fasern im Optikus erhalten fand, nebenbei bemerkt auch ein Zeichen, dass trotz der schweren Netzhauterkrankung das Ganglion nervi optici noch verhältnismässig gut erhalten gewesen sein musste. Es scheinen in der gliös degenerierten Netzhaut Ganglienzellen zerstreut vorhanden zu sein. Auch in unserem Falle war es nicht die Netzhauterkrankung, welche das Sehvermögen zugrunde richtete, obwohl sie schon einen hohen Grad erreicht hatte, sondern erst die durch die Seclusio pupillae eingetretene Drucksteigerung.

Die Unterschiede, die wir also in diesen Punkten von den bekannten histologischen Befunden erheben, waren von vornherein zu erwarten und sind sozusagen selbstverständlich.

Viel schwieriger aber zu beurteilen ist der Einfluss, den die schwere und lang dauernde Drucksteigerung auf die erkrankte Netzhaut und die dabei in Mitleidenschaft gezogene Chorioidea nehmen musste. Insbesondere muss die Möglichkeit zugestanden werden, dass auch auf die gliöse Wucherung der Netzhaut ein ähnlicher Einfluss im Sinne der Atrophie ausgeübt wird, wie wir ihn bei altem Glaukom in der früher normalen Netzhaut eintreten sehen. Es ist daher nicht ausgeschlossen, sondern sogar wahrscheinlich, dass die Netzhaut früher stärker verdickt war, als wir sie jetzt in dem Präparate finden. Dazu kommt noch der Einfluss der Drucksteigerung auf die Zirkulation in dem erkrankten Gewebe und auf die Blutgefässe selbst.

Dass die Gefässe von der Papille an stark erweitert waren, kann noch in den Präparaten wahrgenommen werden. So wie in der Beschreibung von v. Hippel finden auch wir die Zentralgefässe im Optikus mit weit klaffendem Lumen bei normaler Beschaffenheit der Gefässwände und sehen stark verbreiterte Gefässe auf dem Boden der Excavation verlaufen und über den Rand in die Netzhaut umbiegen. Man kann sie dann auch noch weit in die Netzhaut hinein verfolgen. Sie zeichnen sich durch ihre vollständig homogene, hyaline Wand aus, die sich ophthalmoskopisch gewiss als weisser Streifen gezeigt haben musste, wozu auch die Ansammlungen von Rundzellen um das Gefäss herum beigetragen haben mögen. Es sind insbesondere die in die nasale Hälfte des Auges ziehenden Gefässe, welche die starke Vergrösserung ihres Lumens erfahren haben. Vergeblich aber sucht man zunächst nach dem seinerzeit beschriebenen ballonartigen Gebilde, in welches die stark erweiterten Gefässe unweit voneinander einmündeten; es erschien an seinem Rande rot und wurde weiterhin in der Peripherie gelb, ohne dass es möglich war, die Abgrenzung noch ophthalmoskopisch erreichen zu können. Am wahrscheinlichsten ist es, dass dieses Gebilde jenen peripheren erkrankten Netzhautteilen entspricht, welche, wie an zahlreichen Schnitten gesehen werden kann, durch eine besonders starke Verdickung steiler gegen das Augeninnere vorsprangen. Diese Vorwölbung dürfte im lebenden Auge zu jener Zeit, da die Blutgefässe stark gefüllt waren, viel höher gewesen sein, und durch den reichlichen Gehalt an Blutgefässen dürfte auch die rote Farbe zustande gekommen sein. Der vorliegende histologische Befund kann deswegen darüber keine sichere Auskunft geben, weil

ganz zweifellos gerade in diesem Bezirke, unter Mitwirkung der Drucksteigerung, weitgehende Gefässveränderungen eingetreten sind, die zu ausgedehnten Obliterationen und bindegewebigen Umwandlungen geführt haben. Zur Zeit, wo alle diese Gefässe im lebenden Auge prall gefüllt waren, musste diese Zone, die an der ophthalmoskopisch erreichbaren Grenze lag, dem Untersucher als eine rötliche Vorwölbung erscheinen. Jetzt freilich durchziehen gerade in dieser dicksten Netzhautzone zahlreiche bindegewebige Stränge, die unschwer als Überreste von Blutgefässen erkannt werden können, die gliöse Wucherung. Noch immer aber enthält dieser Bezirk der Netzhaut die mächtigsten Gefässe und die reichlichsten Gefässverzweigungen und Gefässnetze.

Dass bei dieser diffusen Erkrankung, die zur Entwicklung eines dichten, von zahlreichen Lücken durchsetzten, faserigen Gewebes führte, die Netzhaut nicht durchsichtig bleiben konnte, sondern einen von einem verschwommenen Rotgrau über ein Gelblichweiss bis zu einem intensiven Weiss wechselnden Farbenton annehmen musste, braucht nicht erst weiter erörtert zu werden. Dass dazu auch die umschriebenen bindegewebigen Knoten und Auflagerungen mitgeholfen haben, ist ebenso klar. Der verschiedene Gehalt an Gliagewebe und an Blutgefässen trug seinen Teil dazu bei, die mannigfachen Nuancen hervorzurufen. So ist es auch zu verstehen, warum in den meisten Fällen diese z. B. in der Macula, also scheinbar jenseits des vermuteten primären Herdes gelegenen weissen „Exsudate", Fleckchen und Stippchen einen Refraktionsunterschied gegenüber der Papille nachweisen liessen, ein Umstand, der von andern Autoren auf eine flache Netzhautablösung bezogen wurde. Unsere Untersuchung zeigt uns, dass diese „Exsudate" bereits der Ausdruck einer in der betreffenden Gegend auch schon eingetretenen gleichartigen Netzhauterkrankung sind, und dass dieser Refraktionsunterschied durch eine infolge der eingetretenen Wucherung entstandene Verdickung der Netzhaut zu erklären ist. Ob dabei speziell die glänzenden Stippchen durch Ansammlung von Fettkörnchenzellen zu erklären sind, wie sie bei vielen Netzhauterkrankungen auftreten, und wie es namentlich auch v. Hippel in seinem Fall nachweisen zu können glaubte, bleibe dahingestellt, da dies für die Auffassung des Krankheitsprozesses von keiner entscheidenden Bedeutung ist. Zellen mit grossen, hellen, tropfenartigen Gebilden, wie sie v. Hippel beschreibt, konnten in unserem Falle nicht nachgewiesen werden.

Was ferner die Glaskörpertrübungen anbelangt, die in späterer Zeit den Augenhintergrund gänzlich der ophthalmoskopischen Unter-

suchung entzogen, so sind sie teilweise Blutaustritten zuzuschreiben wie sie von den verschiedenen Autoren beobachtet wurden; teilweise aber durch ein Vordringen der Wucherung in den Glaskörper selbst hervorgerufen. So war es auch in dem Falle von Hippel, der in ganz analoger Weise wie in unserem Falle Gefässschlingen aus der Retina in den stark verdichteten Glaskörper eindringen sah. Was v. Hippel ausserdem (S. 357) über die Beschaffenheit des Glaskörpers sagt, gilt vollinhaltlich auch für unser Auge.

Epikrise.

Wenn ich anlässlich der klinischen Demonstration des hier in Besprechung stehenden Falles sagte, er erinnere in mancher Beziehung an die von v. Hippel beschriebenen Fälle einer „sehr seltenen Netzhauterkrankung", so ist durch die histologische Untersuchung trotz einiger Unterschiede, die aber nicht von wesentlicher Bedeutung sind, die Identität des diesen Fällen zugrunde liegenden pathologischen Prozesses nicht mehr zu bezweifeln. Wenn ich nichtsdestoweniger auf Grund der histologischen Untersuchung zu einer Ansicht über das Wesen des Prozesses komme, welche besser als die von Czermak und die v. Hippel ausgesprochene das Wesen des Prozesses aufklärt, so war mir dies dadurch möglich, dass mir das histologische Krankheitsbild in einer reineren Form entgegentrat. Das Auffallendste an dem ophthalmoskopischen Befunde ist zweifellos die Veränderung an den Gefässen, an den grösseren Stämmen die enorme Erweiterung und Schlängelung, und im Hauptsitze des Krankheitsprozesses das Vorhandensein von roten Knoten, die entweder als Aneurysmen bezeichnet oder als Gefässknäuel aufgefasst wurden, und gelegentlich auch ein scheinbarer Übergang von arteriellen in venöse Gefässe. Diese Befunde sind es, welche dem Krankheitsbild ein eigentümliches ophthalmoskopisches Gepräge verleihen, und welche die übrigen Veränderungen, die Trübung und weisse Verfärbung der Netzhaut, die Verdickung, bzw. Abhebung derselben, die Glaskörpertrübungen usw. so sehr in den Hintergrund treten lassen, weil man diesen letzteren pathologischen Befunden auch oft genug bei verschiedenen andern Netzhauterkrankungen begegnen kann.

Als nun Czermak in der erkrankten Netzhaut tatsächlich Gefässknoten fand, in denen die Gefässwucherung gelegentlich so weit ging, dass zwischen den Gefässschlingen kaum eine Spur Retinalgewebe übrig geblieben war, schien das Wesen dieses rätselhaften Krankheitsprozesses endgültig geklärt zu sein, und v. Hippel stimmte, wie er-

wähnt, auf Grund seiner eigenen Untersuchung der Diagnose Angiomatose der Netzhaut zu (v. Graefe's Arch. f. Ophth. 1911).

Das ophthalmoskopische sowohl als das histologische Bild war so von den Gefässwucherungen beherrscht, dass keinerlei Bedenken gegen die Diagnose Angiomatose der Netzhaut bestand, obwohl Entwicklung und Verlauf der Erkrankung oder ein Vergleich mit dem uns wohlbekannten Angiom der Aderhaut usw. hätten dazu genügend Veranlassung geben können.

Eine neue Anschauung in dieser Frage entwickelte Meller in einer in Graefe's Arch. f. Ophth. 1913 erschienenen Arbeit über das Wesen der sogenannten v. Hippelschen Netzhauterkrankung. Auf Grund eines von ihm klinisch beobachteten Falles und unter Herbeiziehung der anatomischen Befunde von Czermak und v. Hippel leugnet er die Bedeutung der Gefässwucherung als essentiellen Faktor der Erkrankung und stellte an ihre Stelle die Wucherung der Glia. Die hervorragende Beteiligung der Gefässe sei demnach zwar ein hervorragendes ophthalmoskopisch-diagnostisches Symptom; denn bei andern, z. B. entzündlichen Prozessen der Netzhaut komme nie eine so hochgradige Gefässwucherung vor; aber diese Gefässwucherung könne, als nicht essentiell, auch fehlen, und das ophthalmoskopische Bild würde dann dieses auffallende Symptom vermissen lassen. Es bleibe dann ophthalmoskopisch eine Trübung, bzw. weisse Verfärbung der Netzhaut, Verdickung oder Abhebung derselben zurück, ein Krankheitsbild, das schwer zu deuten wäre, und das wahrscheinlich eher zur Diagnose einer Retinitis exsudativa als zur Diagnose unserer Erkrankung Veranlassung geben würde.

Mein hier in Besprechung stehender Fall stellt nun einen glücklichen Übergang zwischen der gefässreichen und der gefässarmen Form dieser Erkrankung dar. Zur Zeit der ophthalmoskopischen Untersuchung war die Gefässentwicklung eine genügend starke, um dem ophthalmoskopischen Bild den charakteristischen Stempel aufzudrücken und die Zugehörigkeit der Erkrankung zur Hippelschen Form sicher zu stellen.

In der histologischen Untersuchung dagegen trat uns, wie eingangs der Epikrise erwähnt, das Krankheitsbild in reinerer Form entgegen.

Der Fall bildet eine Bestätigung dessen, was Meller über das Wesen dieser Erkrankung in der erwähnten Arbeit ausgeführt hat, auf die ich den Leser, um Wiederholungen zu vermeiden, verweise. Ich will nur vorerst mit einigen Worten die bedeutsamsten Details

aus dem histologischen Befunde herausheben. Die Erkrankung der Netzhaut ist über den ganzen Augenhintergrund allerdings in verschiedenem Grade ausgebreitet, ist also eine diffuse und besteht in einer zur Verdickung der Membran führenden ausgesprochenen gliösen Wucherung mit Untergang der nervösen Elemente. Die mächtig erweiterten Gefässe lassen sich zwar von der Papille in die erkrankte Netzhaut verfolgen, ohne aber irgendwo zu solchen Ausbreitungen, Knäuelbildungen, Anastomosen und Wucherungen zu führen, welche das Bild eines Angioms vorzutäuschen imstande wären. Denn überall überwiegt die gliöse Wucherung weitaus. Dass es auch in unserem Auge zur Neubildung von Gefässen kam, ist ja nicht zu verkennen; denn wir sehen in der Peripherie dort, wo die Erkrankung der Netzhaut am frühesten einsetzte und die grössten Fortschritte machte, mächtige Gefässe in grosser Zahl, wie sie im normalen Auge weder in dieser Gegend, noch sonstwo in der Netzhaut vorkommen, und sehen noch dazu Gefässstämmchen in den Glaskörper hineinwuchern.

Es ist eben jede Geschwulst „ganz selbstverständlich mit einer mehr oder minder reichlichen Neubildung von Gefässen verknüpft". Bei den neugebildeten Gefässen besteht kein Unterschied zwischen Arterien und Venen, und man bemüht sich daher ophthalmoskopisch umsonst, eine daraufbezügliche Unterscheidung zu treffen, und kann daher auch scheinbare Übergänge von Arterien in venöse Stämme gelegentlich auffinden. Ja die Unterscheidung zwischen Arterien und Venen wird sogar bei den ursprünglichen Stämmen der Netzhautgefässe schwer, da sie durch die Erweiterung und die schweren Wandveränderungen, wie in unserem Falle die weitgehende hyaline Degeneration, ihr ophthalmoskopisch typisches Aussehen vollkommen verlieren müssen. Wenn auch spezifische Gliafärbungen nicht durchgeführt werden konnten, so unterliegt doch der gliöse Charakter des Gewebes, das zur Verdickung der Netzhaut geführt hat, keinem Zweifel. Auch die Lücken- und Cystenbildung in der erkrankten Netzhaut ist eine in gliösen Tumoren gewöhnliche Erscheinung.

Wenn ferner Meller in seiner Arbeit mit Vorbehalt die Vermutung aussprach, dass diese gliösen Wucherungen der Netzhaut auch die Grenzen ihrer ursprünglichen Entwicklung überschreiten können, so bietet auch hierfür unser Fall eine Bestätigung dieser Vermutung. Die Wucherung durchbricht an einzelnen Stellen die Lamina vitrea und Choriocapillaris und verwandelt das Chorioidealgewebe in eine gliöse Masse, so dass von der Chorioidea nur die äussersten Schichten in Form von pigmentierten Lamellen übrig bleiben.

So wird es auch verständlich, warum Gefässe der Chorioidea, die Lamina vitrea und das Pigmentepithel durchbrechend, in die Netzhautwucherung übergehen, ein Befund, den auch v. Hippel zu seiner Verwunderung schon erheben konnte. Die Wucherung überschreitet also die Grenzen der Membran, in der sie entstanden ist, und verrät dadurch ihr aggressives Wachstum. (In dem einen Fall von Treacher Collins war die Neubildung durch die vordere Kammer bis in die Hornhaut hineingewuchert.)

Gerade durch dieses Vorkommnis aber ist der echte Geschwulstcharakter dieser Erkrankung bewiesen. Damit fallen auch die Möglichkeiten, den Prozess als eine sekundäre Gliose aufzufassen (Meller, loc. cit. S. 272).

Die auch in unserem Falle nachweisbaren Produkte bindegewebiger Natur: Bindegewebsmembranen zwischen Netzhaut und Aderhaut, teilweise mit Verknöcherung, Bindegewebsstränge in der erkrankten Netzhaut selbst, sind nicht entzündlicher Abstammung, sondern erklären sich ungezwungen als sekundäre Veränderungen, die hauptsächlich aus Blutungen hervorgegangen sein dürften. Als eine solche sekundäre Affektion, hervorgerufen durch die infolge der Erkrankung im hinteren Bulbusabschnitt veränderte Beschaffenheit der Augenflüssigkeiten, dürfte auch die schleichende Iritis aufzufassen sein, die sich im späteren Stadium der Krankheit immer hinzugesellt.

Durch diese Komplikationen nähern sich unsere Fälle jenen, welche von Coats in letzterer Zeit unter dem Titel Retinitis mit massiger Exsudation wiederholt zusammenfassend besprochen wurden. Es ist nicht ausgeschlossen, dass so manche der Coatsschen Fälle nichts mit dieser Retinitis exsudativa zu tun haben, sondern in die Gruppe der Gliosis retinae diffusa hineingehören. Tatsächlich hatte er sie auch ursprünglich als Gruppe 3 (Fälle mit arterio-venöser Kommunikation) in seine Aufstellung aufgenommen, „da die Krankheit dem vorliegenden Zustande durch Vorkommen bei jungen Leuten und auch dadurch gleiche, dass sie häufig mit Exsudatmassen im Augenhintergrund verbunden ist“. Wenn nun Coats selbst auf Grund der Befunde von Czermak-Hippel diese Fälle von seinem Krankheitsbilde lostrennt, so ist es nicht unwahrscheinlich, dass dies auch mit manchen der „Fälle mit auffallenden Gefässveränderungen“, und vielleicht auch mit manchen der Fälle ohne grobe Gefässerkrankung zu geschehen hätte, für welche Fälle Coats ohnehin umsonst eine Ursache zu finden sich bemüht, und dass die Krankheit demnach nicht so selten ist, als es nach den bisher vorliegenden Publikationen zu sein schiene.

Ophthalmoskopisch wurden eben nur jene Fälle als ein merkwürdiges Krankheitsbild zusammengetragen, bei denen es zu besonders starken Gefässwucherungen gekommen war. Dass aber die Gefässneubildungen bei der Krankheit nur eine untergeordnete Rolle spielen, ist durch den vorliegenden Befund bewiesen. Im letzten Heft von Graefe's Archiv (Bd. LXXXVIII, 1) erschien eine Arbeit von Ginsberg und Spiro, worin der histologische Befund eines solchen Falles beschrieben wird. Die Verfasser schliessen sich den Mellerschen Anschauungen an, ohne sich dabei ganz von der überlieferten Angiomatose frei machen zu können. Die reiche Gefässwucherung liess auch sie noch immer an dem primären Geschwulstcharakter derselben festhalten, neben welcher sie allerdings die Wucherung der Glia gleichwertig hinstellen. Auch hier dürfte unser Fall aufklärend und überzeugend wirken, da die Gefässwucherung in den Hintergrund tritt, und nur die Gliawucherung das Bild beherrscht. Dieselben Variationen zeigen sich auch in dem Gliom des Zentralnervensystems, dem wir unsere Erkrankung als identisch an die Seite stellen, und es wäre ein prinzipieller Fehler, wegen des Gefässreichtums eine primäre Angiomentwicklung zu vermuten.

Erklärung der Abbildungen auf Taf. VII, Fig. 1—6.

Fig. 1. Vergr. 75/1. Die Netzhaut *N* hat sich in ein gliöses Gewebe verwandelt, das kernreich ist und grosse, dünnwandige neugebildete Gefässe *G* enthält; auch kleinere Gefässe *g* sind vorhanden. Die Netzhaut wurde dabei stark verdickt. *Ch* Chorioidea.

Fig. 2. Vergr. 110/1. *C* kapillare Gefässe sprossen in den verdichteten Glaskörper hinein. *F* Fasern des gliösen Grundgewebes von welligem Verlaufe, stellenweise ein zartes, stellenweise ein dichteres Filzwerk bildend. *V* Vakuolen.

Fig. 3. Vergr. 300/1. *F* Fasern des gliösen Grundgewebes, *K* Gliakerne, *Z* Cysten. Das gliöse Grundgewebe, aus einem Faserwerk *F* bestehend, ist von zahlreichen Cysten *Z* durchsetzt.

Fig. 4. Vergr. 75/1. *N* Netzhaut, *Pi* Reste der Zellen des Pigmentepithels, welche das Pigment ganz verloren haben. *Ch* Chorioidea.

Das gliöse Grundgewebe *Gl* ist durch einen Defekt in dem Pigmentepithel und der Lamina in die Chorioidea eingebrochen und ersetzt dieselbe.

Fig. 5. Vergr. 300/1. *Ch* Chorioidea, *Pi* gewuchertes Pigment, *N* Netzhaut. Ein grösseres Gefäss *G* verläuft aus der Chorioidea durch einen Defekt im Pigmentblatt *Pi* in das gewucherte Netzhautgewebe.

Fig. 6. Vergr. 75/1. Ein fibröser Knoten *K* komprimiert die Chorioidea *Ch* gegen die Sklera *Skl.* Das Pigmentblatt *Pi* steigt am Rande des Knotens empor. Nur ein schmaler Saum Netzhant *S* ist auf der Oberfläche des Knotens übrig geblieben.

Über knötchenförmige Hornhauttrübung.

Von
Prof. Dr. E. Fuchs,
Wien.

Mit Taf. VIII, Fig. 1—5, und einer Figur im Text.

Im Jahre 1902 veröffentlichte ich einen Bericht über acht Fälle von knötchenförmiger Hornhauttrübung samt dem Ergebnis der anatomischen Untersuchung eines dieser Fälle. Ich habe seitdem noch eine Anzahl von Fällen gesehen, die in allen wesentlichen Punkten mit dem zuerst von Groenouw gezeichneten Bilde übereinstimmen, so dass eine Beschreibung derselben überflüssig wäre. Nur in zwei von diesen Fällen war ich auch in der Lage, eine anatomische Untersuchung anzustellen, über welche ich berichten möchte, weil sie dem bisher Bekannten einiges Neue hinzufügt. Zu diesem Zwecke wird es nötig sein, eine kurze Wiedergabe der bisherigen Befunde vorauszuschicken.

Die erste anatomische Untersuchung rührt von Chevallereau[1]) her, welcher zwischen den Hornhautfibrillen rosettenförmige Kristalle von harnsaurem Natrium fand. Vielleicht war sein Fall mit Rücksicht auf diesen abweichenden Befund kein typischer. Nach Groenouw[2]) liegt zwischen den Hornhautfibrillen eine Substanz, welche sich aus feinen Körnchen oder Schollen zusammensetzt und mit Hämatoxylin-Eosin intensiv rot färbt; sie wird als Hyalin angesehen.

Auf diesen Befund folgt der Zeit nach als dritter der von mir erhobene[3]). Ich konstatierte damals 1. eine gleichmässige Aufquellung der vordersten Hornhautschichten, 2. eine stellenweise Auffaserung dieser Schichten, wodurch Hervorragungen gebildet werden, die den klinisch sichtbaren, grösseren erhabenen Flecken entsprechen. 3. Ein-

---

[1]) France médicale 2. Mai 1891.
[2]) v. Graefe's Arch. f. Ophth. Bd. XLVI. S. 85. 1898.
[3]) v. Graefe's Arch. f. Ophth. Bd. LIII. S. 423. 1902.

lagerung einer sehr feinkörnigen amorphen Masse zwischen den Hornhautlamellen, welche darin zugrunde gehen, und über deren chemische Natur ich im unklaren blieb, und 4. Durchtränkung der etwas tieferen Hornhautlamellen mit vielleicht schleimähnlicher Substanz. — Eine unbedeutende Vermehrung der Kerne bezog ich auf Proliferation der fixen Hornhautkörperchen.

Die folgenden Untersuchungen sind in chronologischer Reihenfolge zuerst die von Wehrli[1]). In seiner ersten Arbeit beschreibt er nur Flachschnitte durch die abgetragenen Knötchen und findet an denselben Zellennester, welche er für Tuberkelknötchen hält. In seiner zweiten Arbeit beschreibt er Querschnitte durch Knötchen von demselben Falle. Nebst Zellvermehrung findet er Anhäufung einer amorphen, feinkörnigen Masse zwischen den Hornhautlamellen, über welchen die Bowmansche Membran häufig zerstört ist, und durch welche die knötchenförmigen Emporragungen entstehen; über die Natur dieser Substanzen konnte er durch die angewendeten Färbungsmethoden keinen Aufschluss bekommen. Die beigegebenen Abbildungen sind identisch mit dem, was ich später von meinen zwei Fällen beschreiben werde.

Vidéky und Max Goldzieher[2]) fanden als Ursache der knötchenförmigen Erhebungen über die Hornhautoberfläche eine gleichmässige Aufquellung der obersten Hornhautlamellen; eine gleichzeitige mässige Vermehrung der Kerne wird auf Proliferation der fixen Hornhautzellen zurückgeführt.

In dem Falle von Paderstein[3]) ist eine als hyalin bezeichnete Substanz, teils homogen, teils in Form von aufeinander gelagerten Scheibchen oder in Form von Körnchen und Klümpchen vor der Bowmanschen Membran abgelagert, welche das Epithel emporhebt und dadurch die Erhöhungen verursacht; die darunter liegende Bowmansche Membran ist häufig defekt, das Hornhautstroma selbst aber überall unverändert.

Zentmayer[4]) sagt bloss, dass entsprechend den Flecken eine hyalinähnliche Substanz abgelagert war. Nach den Untersuchungen von Elena Puscarin[5]) liegt zwischen dem emporgehobenen Epithel

[1]) Zeitschr. f. Augenheilk. Bd. XIII. S. 322, 461 u. 558. 1905 und Arch. f. Augenheilk. Bd. LV. S. 125. 1906.

[2]) Klin. Monatsbl. f. Augenheilk. 1906. I. S. 242.

[3]) Klin. Monatsbl. 1909. I. S. 156. II. S. 604.

[4]) College of Physicians of Philadelphia, 18. Februar 1909; referiert in Ophthalmoscope 1909, p. 359.

[5]) Arch. d'opht. 1913. p. 362.

und der oft defekten Bowmanschen Membran eine feinkörnige Masse, ebenso auch zwischen den oberflächlichen aufgefaserten Hornhautlamellen. Die Kerne der Hornhautkörperchen sind nicht vermehrt, nur aufgequollen. Endlich beschreibt Miada[1]) die Gegenwart einer für Hyalin gehaltenen Substanz, welche im Parenchym der Hornhaut entsteht und die Bowmansche Membran zum Schwund bringt.

Die zwei Fälle, über deren anatomische Untersuchung ich zu berichten habe, sind:

1. Alexander Baumholzer, 50 Jahre alt. Die Veränderungen an den Augen entstanden vor 13 Jahren ohne Schmerzen oder Entzündung. Nach Behandlung mit Salben und Tropfen soll eine geringe Besserung eingetreten sein, welche seit zwei Jahren wieder einer Verschlechterung Platz macht. Beiderseits bestehen die typischen Veränderungen in der Hornhaut und das Sehvermögen ist auf Zählen der Finger in 2—2,5 m gesunken. Zum Zwecke einer Keratoplastik nach v. Hippel wurden am rechten Auge die oberflächlichen Hornhautschichten austrepaniert und durch ein Stück durchsichtiger Hornhaut ersetzt; das Resultat war aber ungünstig, indem eine noch stärkere Trübung entstand. In diesem Falle hatten die übrigen Familienmitglieder gesunde Augen.

2. Valentin Gawel, 29 Jahre, sieht seit dem 15. Lebensjahre immer schlechter, hatte aber niemals Schmerzen oder Entzündung. Vielfältige Behandlung blieb erfolglos. Seine Eltern sind gesund und sind nicht blutsverwandt. Sein 35jähriger Bruder leidet an derselben Krankheit seit 12 Jahren, seine 20jährige Schwester seit 6 Jahren; zwei andere Geschwister, 24 und 22 Jahre alt, haben gesunde Augen. Der Kranke selbst lässt auch bei genauer Untersuchung keine andere Krankheit oder Konstitutionsanomalie erkennen. Seine Augen zeigen das typische Bild der knötchenförmigen Hornhauttrübung; das Sehvermögen ist beiderseits herabgesetzt auf Fingerzählen in 2 m und Jäger 9 in 11 cm. Die Hippelsche Keratoplastik am rechten Auge ergab eine gute Anheilung des Lappens, der allerdings nicht so durchsichtig blieb, als er anfangs war, aber doch stieg das Sehvermögen auf $S\ {}^{6}/_{60}$ und mit $+2\,D$ Jäger 4.

Von beiden Fällen wurden die mit dem Trepan gewonnenen Stücke, welche die oberflächlichen Hornhautlagen umfassten, in Alkohol gehärtet und zur anatomischen Untersuchung verwendet. In jedem der beiden Fälle betrug die Dicke des Stückes, an den Schnitten durch das gehärtete Präparat und ohne Epithel gemessen, ungefähr 0,3 mm, also etwa ein Drittel der ganzen Hornhautdicke. Das Ergebnis der Untersuchung war in beiden Fällen so ähnlich, dass ich eine zusammenfassende Beschreibung geben kann, der ich nur am Ende eine kurze Darlegung der Unterschiede zwischen beiden Fällen hinzuzufügen haben werde. Die Färbung der Schnitte nach den gewöhnlichen Methoden zeigte ähnliche Veränderungen wie in den bisher beschriebenen Fällen, die Färbung nach Giemsa dagegen und ebenso, wenn auch weniger schön, die Färbungen nach Leishman und May-Grünwald

[1]) Referiert in Klin. Monatsbl. 1914. I. S. 559.

(Methylenblau-Eosin) ergaben neue Aufschlüsse und derart gefärbte Schnitte sind es, welche der nachfolgenden Beschreibung zugrunde liegen. Für die Ausführung der Färbungen bin ich dem Assistenten der Klinik, Herrn Dr. Lindner, zu Dank verpflichtet.

Die primäre Veränderung besteht in der Ausscheidung zweier Substanzen, von welchen die eine nach Giemsa (Leishman, May-Grünwald) rot, die andere blau gefärbt wird, weshalb ich sie als die acidophile und die basophile Substanz bezeichnen werde. Beide Substanzen sind streng voneinander getrennt; auch da, wo eine Durchdringung der einen Substanz durch die andere besteht, ist doch nirgends ein Übergang in der Farbe sichtbar.

Die acidophile, an den Giemsapräparaten rot gefärbte Substanz findet sich an der Oberfläche der Bowmanschen Membran, zwischen dieser und dem Epithel. Sie bedeckt aber die Bowmansche Membran nicht überall, sondern nur fleckweise. Wo sie in geringster Menge vorhanden ist, erscheint sie nur als ein stärker roter Kontur an der Vorderseite der Membran (Taf. VIII, Fig. 1 bei *a*). Starke Ablagerung der Substanz kommt in zwei Formen vor, nämlich homogen und geschichtet.

Bei homogener Ausscheidung liegt auf der Bowmanschen Membran eine gleichmässig rot gefärbte Masse in verschiedener Mächtigkeit, und infolge der ungleichen Dicke dieser Masse ist ihre vordere Fläche uneben, höckerig (Fig. 1 *bc*). Manchmal findet man an der Vorderfläche der Bowmanschen Membran ganz isolierte halbkuglige Auflagerungen der acidophilen Substanz, ähnlich den Drusen der Glashaut der Chorioidea.

Bei geschichtetem Bau zeigt die Auflagerung auf die Bowmansche Substanz eine bald feinere, bald gröbere Längsstreifung, je nach der der Dicke der übereinander liegenden Lamellen. Dieselben können so dick werden, dass sie die Bowmansche Membran an Dicke übertreffen, und die ganze Auflagerung stellenweise fast 0,1 mm dick wird. Der Zusammenhang der einzelnen Lamellen ist nicht fest, so dass sie leicht durch andere Ausscheidungen auseinandergedrängt werden. Dadurch entsteht auf Querschnitten das Bild einer Auffaserung in dickere oder feinere Fasern (Fig. 2 und 3).

Der Unterschied zwischen homogenem und geschichteten Bau der acidophilen Substanz ist wohl dadurch gegeben, dass im ersten Falle die Ausscheidung gleichmässig erfolgte, im zweiten Falle absatzweise. In den Pausen zwischen den einzelnen Nachschüben konnte sich die Oberfläche der Auflagerung etwas verändern, z. B. verdichten, wodurch ihr Zusammenhang mit der darauf folgenden Schicht weniger fest wurde.

Unter der Bowmanschen Membran fehlen umschriebene Ablagerungen der acidophilen Substanz Es besteht stellenweise eine stärkere rote Kontur an der hinteren Seite der Bowmanschen Membran (Fig. 3 *c*), und auch die Hornhautlamellen zeigen an manchen Stellen eine stärkere rote Färbung an ihrer vorderen und hinteren Fläche. Auch Puscarin gibt an, dass bei Thioninfärbung die tieferen Hornhautlamellen einen stark violett gefärbten Rand erkennen lassen. Vielleicht beruht diese stärkere Färbung der Oberflächen auf einer Durchtränkung mit acidophiler Substanz, doch ist dies keineswegs sicher. Auf keinen Fall sieht man irgendwo eine deutliche Aus-

scheidung dieser Substanz an die Oberfläche als selbständige Auflagerung, wie dies an der Vorderfläche der Bowmanschen Membran der Fall ist.

Wird die acidophile Substanz aus dem Epithel abgeschieden oder aus dem Hornhautparenchym durch die Bowmansche Membran hindurch? Für die Abscheidung aus dem Epithel spricht das festere Haften der Substanz am Epithel, während man sie von der Bowmanschen Membran oft abgehoben sieht (Fig. 1, 2, 3). Die Substanz schickt an manchen Stellen Ausläufer, entweder in Form kleiner Höcker oder feiner Fasern, in die untersten Epithelzellen oder zwischen dieselben, welche Ausläufer aber immer von dem Protoplasma der Epithelzellen scharf abgegrenzt bleiben. Nach Abfallen der Epithelzellen ragen diese Ausläufer als kleine Höcker oder feine Würzelchen (Fig. 1 *c*) aus der Oberfläche der acidophilen Auflagerung hervor. An Stellen, wo die Bowmansche Membran zerstört ist, besteht noch die Auflagerung und überbrückt das Loch in der Bowmanschen Membran (Fig. 3). Für die Abscheidung aus dem Epithel könnte auch angeführt werden, dass man den Epithelien im allgemeinen die Fähigkeit zur Ausscheidung membranöser Bildungen (Cuticula) zuschreibt. Es könnte endlich gegen die Abscheidung der acidophilen Substanz aus dem Hornhautstroma geltend gemacht werden, dass man dann erwarten müsste, sie in den Zwischenräumen zwischen den Lamellen angesammelt zu finden, besonders aber unter der Bowmanschen Membran, welche ja für den Durchtritt kolloider Substanzen ein gewisses Hindernis bilden dürfte.

Wenn nach dem Gesagten viele Umstände dafür sprechen, dass das Epithel die acidophile Substanz absondere, so darf doch nicht verschwiegen werden, dass das Ergebnis der Giemsafärbung ein Argument dagegen liefert. Paderstein hat schon darauf aufmerksam gemacht, dass in seinem Falle die basalen Teile der Fusszellen des Hornhautepithels bei der Weigertschen Elastinfärbung besonders stark gefärbt waren, und zwar in gleichem Tone wie die unter dem Epithel liegende Substanz, weshalb Paderstein diese aus dem Epithel entstehen lässt. In dem einen meiner beiden Fälle besteht eine solche besonders starke Färbung der Basen der Fusszellen ebenfalls, allerdings nicht an den auf Elastin gefärbten Schnitten, sondern an den Hämatoxylin-Eosinpräparaten, wo sowohl die Basen der Fusszellen als auch die darunter liegende Auflagerung besonders stark rot gefärbt sind. Man könnte daraus auf eine Ausscheidung der letzteren aus ersteren schliessen, wenn nicht an den Giemsapräparaten die Sache sich so verhielte, dass die Basen der Fusszellen dunkler blau gefärbt sind als die übrige Zelle, während die darunter liegende acidophile Substanz intensiv rot ist, was jedenfalls dagegen spricht, dass letztere Substanz sich auch schon in den untersten Teilen der Fusszellen vorfinde und von hier ausgeschieden würde. — Ich muss also die Frage, woher die acidophile Substanz stammt, vorläufig noch offen lassen.

Die acidophile Substanz färbt sich mit Hämatoxylin-Eosin schwach rötlich wie die Bowmansche Membran, nach van Gieson etwas mehr rot als diese, ebenso mit polychromen Methylenblau schwach rötlich. Thionin- und Pappenheimfärbung lassen die Bowmansche Membran und die aufgelagerte Substanz fast ungefärbt. Gram und Weigertsche Elastinfärbung färben die Substanz in demselben Tone wie das Hornhautstroma.

Auch die basophile, an den Giemsaschnitten blau gefärbte Substanz, wird in zweierlei Form ausgeschieden, in Form umschriebener Massen und als diffuse Durchtränkung des Gewebes.

Die Ausscheidung der basophilen Substanz erfolgt am häufigsten in Form von Körnchen oder Kügelchen. Die ersteren sind oft ausserordentlich fein, nicht genau rund (Fig. 1 und 3), die letzteren grösser und mehr regelmässig gerundet (Fig. 2, 4 und 5). Die feinsten Körnchen und die grösseren Kügelchen liegen gewöhnlich nicht regellos durcheinander, sondern an manchen Stellen sind die einen, an andern die andern angehäuft. Was diese Stellen selbst anlangt, so gibt es keinen Teil der vorderen Hornhautlagen, der vollkommen davon frei wäre. Selbst am Epithel findet man, allerdings nur sehr spärlich, im Protoplasma einzelner Zellen eine Gruppe blauer Körnchen, und ebenso auch innerhalb der Bowmanschen Membran selbst (Fig. 5 *a*). Sie liegen auch im Protoplasma der fixen Hornhautkörperchen und der Wanderzellen. Die grösste Menge der Kügelchen bildet aber freie Ansammlungen in den Lücken des Gewebes, und zwar vor der Bowmanschen Membran, hinter dieser und zwischen den Hornhautlamellen. Vor der Bowmanschen Membran erfüllen sie hauptsächlich die Zwischenräume zwischen den einzelnen Lagen der acidophilen Substanz (Fig. 2 und 3), welche dadurch auseinander gedrängt werden, sowie sie auch zwischen dieser und der Bowmanschen Membran sich ansammeln (Fig. 1). Die grössten Mengen der basophilen Körner liegen aber unmittelbar unter der Bowmanschen Membran und an deren Stelle, in grösseren Hohlräumen, welche durch den Untergang der oberflächlichsten Lamellen und der Bowmanschen Membran selbst entstanden sind, und welche nach vorn durch die acidophile Auflagerung und das Epithel überbrückt und bedeckt werden (Fig. 3). Dieser Ansammlung entsprechen teilweise die klinisch wahrnehmbaren Hervorragungen an der Oberfläche der Hornhaut. Die Kügelchen der basophilen Substanz füllen diese Hohlräume nicht vollständig aus, wahrscheinlich weil sie durch die Härtungsflüssigkeit etwas stärker geschrumpft sind als das umgebende Gewebe. — Kleine Ansammlungen blauer Körnchen finden sich dann überall stellenweise zwischen den Lamellen der Hornhaut, soweit dieselben überhaupt an dem heraustrepanierten Stück vorhanden sind (Fig. 4).

Wo die Körnchen besonders dicht liegen, nehmen die grössten eine dunkelblaue, fast schwärzliche Farbe an (Fig. 4 bei *a*). In einem einzigen grösseren, unter dem Epithel liegenden Herde blauer Körnchen fand ich eine Anzahl grösserer Konkremente, bis zu 0,05 mm Durchmesser, von glatter Oberfläche und muscheligem Bruche. Diese Stelle findet sich zufällig nur in nach van Gieson gefärbten Schnitten, wo diese Konkremente eine metallisch dunkelgrüne Farbe und fast vollkommene Undurchsichtigkeit zeigen. Ein Zusammenbacken der Kügelchen zu maulbeerartigen Gebilden, wie man dies z. B. bei den Russelschen Körperchen so oft findet, habe ich nicht ein einzigesmal gesehen. Ausnahmsweise kommen auch grössere, ganz amorphe Schollen blauer Substanz, eingelagert zwischen die Hornhautlamellen vor (Fig. 4 *b*).

Nebst den Kügelchen im Protoplasma der Zellen und den ganz frei liegenden gibt es auch solche, welche innerhalb der Substanz der Horn-

hautlamellen entstehen (Fig. 3 *d*, 5). Die blauen Kügelchen grenzen sich scharf gegen die rot gefärbte Hornhautgrundsubstanz ab und nicht selten macht ein feiner leerer Zwischenraum, offenbar infolge Schrumpfung der basophilen Substanz, diese Abgrenzung noch deutlicher (Fig. 5). Immer mehr und mehr blaue Kügelchen durchsetzen die Substanz der Hornhautlamellen, bis diese endlich verschwinden, und ein Haufen freier Kügelchen zurückbleibt. Allerdings geht die Hornhautgrundsubstanz nicht spurlos unter, denn man bemerkt zwischen den Kugeln feine rote Fasern oder an der Peripherie grösserer Kügelchen feinste rote Punkte, die Querschnitte rot gefärbter Fasern, welche offenbar noch erhaltene feinste Hornhautfibrillen sind (Fig. 2).

Die diffuse Durchtränkung der Hornhautgrundsubstanz mit basophiler Substanz findet sich fleckenweise in der ganzen Dicke des excidierten Hornhautstückes. An solchen Stellen ist die Hornhautlamelle in ihrer ganzen Dicke schön blau gefärbt, und diese Färbung geht an den Seiten ohne scharfe Grenze in die rote Färbung der unveränderten Lamelle über. Manchmal bemerkt man an dieser Übergangsstelle eine sehr feine blaue und rote Längsstreifung, entsprechend den die Lamellen zusammensetzenden Hornhautfibrillen. Gewöhnlich ist die Abgrenzung zwischen den blau und rot gefärbten Teilen der Lamellen so, dass die blauen Stellen auf dem Querschnitte spindelförmig aussehen, wie die nebenstehende Figur zeigt, in welcher die blau gefärbten Flecken durch einen dunkleren Ton hervorgehoben sind. Später kommt es zu einer immer schärferen Abgrenzung zwischen rot und blau gefärbten Abschnitten und endlich zu einer Trennung beider Teile, so dass nun eine ringsum isolierte, grössere Scholle von homogenem Bau und unregelmässiger Form, schön blau gefärbt, die Kontinuität der rot gefärbten Hornhautlamelle unterbricht.

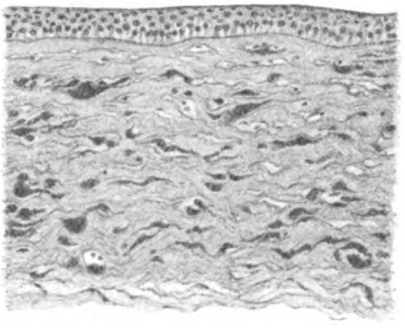

Die basophile Substanz scheidet sich offenbar aus der die Hornhaut imbibierenden Gewebsflüssigkeit ab, da sie in allen Teilen der excidierten Hornhautstücke nachweisbar ist. Die Abscheidung geschieht, indem diese Substanz unlöslich wird und in Form kleinerer und grösserer Körnchen ausfällt, sowie etwa Hyalin oder Amyloid als unlöslich ausgeschieden werden. Mit dieser Ausfällung muss auch eine chemische Veränderung verbunden sein, denn jetzt erst nimmt diese Substanz die blaue Färbung an. Nur ausnahmsweise — an den diffus blau gefärbten Abschnitten der Hornhautlamellen — scheint diese Färbung noch vor der Ausfällung einzutreten. Die basophile Substanz ist in grösster Menge in den vordersten Hornhautlagen enthalten; wie weit sie in der Hornhaut nach hinten reicht, vermag ich nicht zu sagen, da ich die Hornhaut nicht in ihrer ganzen Dicke untersuchen konnte.

Die basophile Substanz wird mit Hämatoxylin-Eosin kaum gefärbt;

nur die grössten Körnchen nehmen eine lichtblaue Farbe an. Nach van Gieson werden sie rötlich, polychromes Methylenblau färbt sie sehr schwach blau; stärker blau wird sie bei Thionin- und Pappenheimfärbung. Gramfärbung lässt die blauen Körnchen ungefärbt, ebenso auch die Elastinfärbung nach Weigert im grossen und ganzen, wenn auch an ganz vereinzelten Stellen die Körnchen sich schwärzlich färbten.

Die von mir angewendeten Färbungen gestatten meines Erachtens noch kein Urteil über die chemische Natur der acidophilen und basophilen Substanz, ausser dass sie nicht als Hyalin oder Kolloid anzusehen sind.

Als sekundäre Veränderungen sehe ich die des Epithels, der Bowmanschen Membran und der Hornhautlamellen an.

Die Veränderungen des Epithels sind die schon in meiner ersten Arbeit und auch von den andern Beobachtern beschriebenen, nämlich Verdünnung über den Erhöhungen des Hornhautstromas, wodurch die Unebenheiten teilweise ausgeglichen werden und entsprechend der Verdünnung Verminderung der Zellenlagen und Abflachung der Zellen. In dem ersten meiner beiden Fälle fiel besonders eine Art Lockerung der Basalzellenschicht auf. Während nämlich in den vorderen Lagen die Zellen dicht aneinander liegen, lassen die basalen Zellen überall helle Zwischenräume erkennen, welche leer sind, also durch Schrumpfung der Basalzellen in der Härtungsflüssigkeit entstanden sein müssen (Fig. 2 und 3). Eine solche Veränderung der Basalzellenschicht durch die Härtungsflüssigkeit kommt der normalen Hornhaut nicht zu, fand sich aber in geringerem Grade auch in meinem früher veröffentlichten Falle und besonders in dem Falle Padersteins. Sie dürfte also wohl mit dem Krankheitsprozesse in Zusammenhang sein, wenn sie auch nicht in allen bis jetzt untersuchten Fällen besteht. Sie lässt sich am besten erklären durch die Annahme, dass die Basalzellenschicht mehr als die oberen Lagen im Leben von einer Flüssigkeit durchtränkt waren, welche bei ihrer Gerinnung durch die Härtungsflüssigkeit gleichzeitig schrumpft.

Die Bowmansche Membran ist entsprechend der unebenen Oberfläche des Hornhautstromas wellig. An vielen Stellen ist sie verdünnt, und zwar durch eine Art Arrosion an ihrer hinteren Fläche (Fig. 1), und sehr oft fehlt sie ganz. An den Rändern der Lücken hört sie entweder unvermittelt auf oder unter Aufspaltung in feine Lamellen (Fig. 3).

Die Hornhautlamellen zeigen schon in den untersten, noch am wenigsten veränderten Schichten des heraustrepanierten Stückes die fibrilläre Streifung viel mehr als dies normalerweise der Fall ist. Je mehr man gegen die Oberfläche geht, desto mehr findet eine wirkliche Auflösung in die einzelnen Fibrillen statt, auch dort, wo dieselben nicht durch eingelagerte basophile Substanz auseinander gedrängt werden (Fig. 3 bei *e*, Fig. 4). Es muss jedenfalls der Zusammenhang der Fibrillen untereinander sehr gelockert worden sein, vielleicht durch Auflösung des die Fibrillen verbindenden Kittes, so dass dieselben unter dem Einfluss des Härtungsmittels auseinander weichen. Diese Auflockerung der Hornhaut, welche auch in meinem ersten Falle und in dem Falle von Puscarin angetroffen wurde, erreicht besonders an einzelnen Stellen der Hornhautoberfläche besonders hohe Grade und trägt zur Prominenz dieser Stellen bei. Eine weitere Veränderung des Hornhautstroma ist der gänzliche Untergang desselben, so dass grössere, meist

mit basophiler Substanz erfüllte Lücken in den oberflächlichen Schichten entstehen (Fig. 3). Der Untergang der Hornhautfibrillen ist wohl vor allem der Ansammlung von immer zahlreicheren blauen Kügelchen zwischen denselben zuzuschreiben, wodurch die Fibrillen auseinander gedrängt und zum Schwinden gebracht werden; die letzten Reste derselben sind, wie schon oben hervorgehoben wurde, noch zwischen den Kügelchen als feinste rote Fasern zu erkennen.

In meinem ersten Falle hatte ich eine geringe Vermehrung der Kerne an einzelnen Stellen der oberflächlichen Hornhautschichten gefunden, desgleichen Wehrli. Puscarin stellt für ihren Fall eine solche in Abrede, und auch in den beiden, mir jetzt vorliegenden Fällen fehlt eine solche; bei Betrachtung der Abbildung fällt vielmehr auf, wie wenig Kerne in der Hornhaut zu sehen sind, und da die vorhandenen teilweise geschrumpft sind (in Fig. 5 der dunkelblau gefärbte, unregelmässig geformte Kern), so ist wohl anzunehmen, dass einzelne Kerne auf diese Weise vollständig verschwunden sind. Nur an der Stelle der massenhaften Ansammlungen blauer Körnchen findet man vielleicht etwas mehr Kerne als auf demselben Areal einer normalen Hornhaut zu sehen sein würden (Fig. 3). Sie liegen frei inmitten der Masse blauer Körperchen, entweder nackt oder mit einem Protoplasma, welches dann selbst auch blaue Körnchen enthält. Ein Teil dieser Kerne dürfte fixen Hornhautkörnchen angehören und durch Zerstörung der Hornhautfibrillen frei geworden sein, einige mögen Kerne von Wanderzellen sein

Nachdem nun die Veränderungen der Hornhaut im allgemeinen geschildert wurden, ist es noch nötig, auf die Topographie dieser Veränderungen in den excidierten Stücken zurückzukommen, durch welche das klinische Aussehen der kranken Hornhaut bedingt wird. Die Ansammlung geringer Mengen basophiler Körnchen in den Zwischenräumen zwischen den Lamellen, besonders dort, wo die Hornhautkörperchen liegen, und ebenso die fleckweise diffuse Durchtränkung der Hornhautlamellen mit basophiler Substanz erstrecken sich über die ganze Dicke des excidierten Stückes in ziemlich gleichmässiger Weise. In der Textfigur stellen die meisten der dunkel gehaltenen spindelförmigen Flecken Stellen mit diffuser Durchtränkung der Hornhautlamellen mit basophiler Substanz dar, nur einige wenige Flecken werden durch die Ansammlung basophiler Körnchen zwischen den Lamellen veranlasst; diese Ansammlungen kommen zwar überall vor, sind aber meist so geringfügig, dass sie bei der für die Figur gewählten Vergrösserung nicht wiedergegeben werden konnten. Die feinsten grauen, punktförmigen oder staubförmigen Fleckchen, welche die meisten Autoren bei der klinischen Untersuchung zwischen den grösseren Flecken über die ganze Hornhaut zerstreut fanden, entsprechen wohl der Hauptsache nach den dunklen Flecken in der Textfigur, also Stellen diffuser Durchtränkung mit basophiler Substanz. Wenn einzelne Beobachter von einer diffusen, über die ganze Hornhaut verbreiteten Trübung sprechen, in welchen die grösseren grauen Flecke lagen, so dürfte es sich um dieselbe Veränderung handeln, nur dass vielleicht die Hornhaut nicht mit genügend starker Vergrösserung untersucht worden war. Ich habe in meinen Fällen beobachtet, dass unmittelbar nach der Entfernung der durch den Trepan umgrenzten Stücke auf dem Grund

des Substanzverlustes auch noch diese feinsten Pünktchen zu sehen waren, woraus man schliessen darf, dass sich die denselben zugrunde liegenden fleckweisen Veränderungen auch noch zum mindesten in die mittleren Hornhautschichten erstreckten.

Im Pupillargebiete der Hornhaut liegen dann grosse, unregelmässige, etwas über die Oberfläche emporragende graue Flecken. Diese entsprechen im Präparate umschriebenen grösseren Ablagerungen der pathologischen Produkte. Es handelt sich entweder um besonders mächtige Ablagerung acidophiler Substanz unter dem Epithel oder um grössere, oberflächlich gelegene Lücken im Hornhautstroma, welche mit grossen Massen basophiler Körnchen erfüllt sind (Fig. 3), so dass die Bowmansche Membran, falls sie nicht zerstört ist, empor gedrängt wird, oder endlich um beides zusammen. Es ist dann gewöhnlich so, dass über einer durch basophile Körnchen gebildeten Vorwölbung die Bowmansche Membran fehlt, und an ihrer Stelle die nicht usurierte Auflagerung empor gedrängt und von abgeflachtem Epithel bedeckt ist. Zwischen meinen beiden Fällen besteht ein Unterschied insofern, als im zweiten Falle die Auflagerung acidophiler Substanz viel massenhafter ist, während die basophilen Körnchen zwar auch in grosser Menge vorhanden sind, aber gewöhnlich in mehr gleichmässiger Weise die Hornhautlamellen durchsetzen, so dass sie seltener umschriebene Vorwölbungen bilden, als im ersten Falle. Doch kommen in beiden Fällen ganz gleich aussehende Stellen vor; Fig. 3 könnte ebenso dem zweiten als dem ersten Falle entnommen sein.

Noch möchte ich einen Vergleich ziehen zwischen den beiden jetzigen Fällen und dem vor Jahren von mir publizierten. Letzterer gleicht den ersteren dadurch, dass hauptsächlich herdweise die Hornhautlamellen auseinander gedrängt, aufgefasert und zum Teil zerstört sind durch Einlagerung einer feinkörnigen Substanz, welche in Anbetracht ihrer Lagerung und ihrer körnigen Beschaffenheit ohne Zweifel mit der basophilen Substanz identisch ist. Die dort erwähnte Auffaserung der oberflächlichen Hornhautlamellen ist eben nur die Folge dieser Einlagerung. Eine Auflagerung auf die Bowmansche Membran — oder da sie in dem damals untersuchten Stück durchwegs fehlt, unmittelbar unter dem Epithel — entsprechend der acidophilen Substanz ist an den Schnitten nicht zu sehen. In dem alten Falle ist auch eine gleichmässige Aufquellung der oberflächlichen Hornhautlamellen aufgefallen, welche in meinen neuen Fällen fehlt. Es wäre möglich, dass diese Aufquellung nur die Folge der diffusen Durchsetzung der oberflächlichen Lamellen mit basophilen Körnchen ist, welche aber an den Hämatoxylinpräparaten ungefärbt sind; leider war es nicht möglich, die alten Schnitte nach Giemsa nachzufärben, so dass ich mich nicht mit Sicherheit über diesen Punkt aussprechen kann. Auch die damals gefundene Verschiedenheit der Färbung der einzelnen Hornhautschichten mit Thionin ist in den neuen Fällen nicht vorhanden.

Zusammenfassung.

Wenn ich nun überblicke, was bisher von mir und andern in bezug auf die anatomischen Veränderungen bei der knötchenförmigen

Hornhauttrübung gefunden wurde, so ergibt sich, dass vor allem zwei primäre Veränderungen bestehen, nämlich Ausscheidung einer oft geschichteten Substanz unmittelbar unter dem Epithel (acidophile Substanz) und einer körnigen Substanz in der Hornhaut selbst (basophile Substanz). Nur in dem Falle von Vidéky und M. Goldzieher fehlt beides, und es findet sich nur eine herdförmige glasige Aufquellung der Hornhautlamellen. Die klinische Beschreibung dieses Falles lässt mich aber annehmen, dass es sich überhaupt nicht um echte knötchenförmige Hornhauttrübung gehandelt hat. Die Autoren geben nämlich an, dass graue etwas prominente Knötchen im pupillaren Teil der Hornhaut sassen, umgeben von einer durchsichtigen kreisrunden Zone und um diese herum einer gesättigten grauen Kreislinie. Bei der knötchenförmigen Hornhauttrübung kommt ein solcher Hof um die grösseren Flecken nicht vor. Vor allem andern ist aber, „abgesehen von dem Segment, in dem die Knötchen ihren Sitz haben, die Hornhaut vollkommen normal; man kann weder bei fokaler Beleuchtung, noch bei Lupenvergrösserung die geringste Trübung wahrnehmen, weder im Epithel, noch im Parenchym. Ebenso ist das Hornhautgebiet zwischen den Knötchen vollkommen durchsichtig.“ Nun ist es für die knötchenförmige Hornhauttrübung charakteristisch und von allen Beobachtern bestätigt worden, dass abgesehen von den grösseren grauen Knötchen die übrige Hornhaut von dicht stehenden, feinsten, grauen, staubartigen Fleckchen eingenommen ist, und ich habe selbst in den schon ziemlich zahlreichen Fällen, die mir unterkamen, es nie anders gesehen. Das Fehlen dieser Trübungen schliesst meiner Ansicht nach den Fall Vidékis und Goldziehers mit Sicherheit von der knötchenförmigen Trübung aus.

Wenn ich also diesen Fall eliminiere, so zeigen alle andern Fälle die oben genannten primären Veränderungen. In den Fällen von Groenouw, Puscarin und meinem ersten Falle besteht bloss die Einlagerung körniger Substanz, in dem Falle von Paderstein bloss die Auflagerung auf die Bowmansche Membran und in meinen beiden späteren Fällen beide Veränderungen; ebenso scheint es mir in dem Falle Wehrli zu sein, obwohl ich aus seiner Beschreibung nicht ganz klar zu werden vermag. Es wäre also anzunehmen, dass das Wesen der Krankheit in der Ausscheidung zwei verschiedener Substanzen in der Hornhaut besteht, von welchen im Einzelfalle beide oder nur die eine oder die andere gefunden werden. Mit Rücksicht darauf, dass die Einlagerung körniger Substanz in allen Fällen besteht, ausgenommen den Fall von Paderstein, erscheint es mir aller-

dings wahrscheinlicher, dass das wahre Wesen der Krankheit in der körnigen Ausscheidung einer basophilen Substanz besteht, und dass auch schon die Auflagerung einer zweiten acidophilen Substanz auf die Bowmansche Membran sich als etwas Sekundäres oder Akzessorisches herausstellen wird, welches nur einem Teile der Fälle zukommt. Es würde dann vielleicht der Fall Paderstein nicht als echte knötchenförmige Trübung anzusehen sein; nach der Beschreibung — eine Abbildung fehlt leider — war das klinische Bild nicht absolut typisch (es fehlte der Gegensatz zwischen den grösseren erhabenen Flecken in den mittleren Teilen der Hornhaut und den feinsten grauen Pünktchen der übrigen Hornhaut). Es könnte sich also um eine der knötchenförmigen Trübung nur ausserordentlich ähnliche Veränderung gehandelt haben.

Akzessorisch sind in allen Fällen die Veränderungen des Epithels, die Verdünnung und Zerstörung der Bowmanschen Membran, die Auflockerung und stellenweise Zerstörung der Hornhautlamellen, vielleicht auch die Aufquellung derselben, endlich auch die manchmal vorkommende, auf einzelne Stellen beschränkte geringe Kernvermehrung.

Die knötchenförmige Hornhauttrübung ist also eine Ernährungsstörung oder Dystrophie, welche durch Ausscheidung von Substanzen gekennzeichnet ist, die in den Gewebssäften unlöslich geworden sind. Sie schliesst sich dadurch den zahlreichen ähnlichen Prozessen an, welche den Pathologen bekannt sind und teils infolge des Seniums entstehen, teils infolge schwerer allgemeiner Ernährungsstörungen (z. B. Amyloidose) oder endlich infolge gestörter Funktion von Drüsen mit innerer Sekretion (z. B. Myxödem). Da Senium und schwere allgemeine Ernährungsstörung in den Fällen knötchenförmiger Hornhauttrübung nicht in Betracht kommen, so wäre wohl an eine Alteration der inneren Sekretion zu denken, doch hat die bisherige Beobachtung noch keinen Fingerzeig ergeben, in welcher Richtung diese Alteration zu suchen wäre. Vielleicht könnte man in zukünftigen Fällen Andeutungen darüber durch das Abderhaldensche Verfahren bekommen, das ich leider in meinen Fällen nicht anzuwenden in der Lage war.

Erklärung der Taf. VIII, Fig. 1—5.

Die Figuren 1—4 sind dem Falle Baumholzer, Fig. 5 dem Fall Gawel entnommen. Alle sind nach Giemsa gefärbt und mit Immersion $^1/_{12}$ Reichert gezeichnet, Vergrösserung ungefähr 650fach.

Fig. 1. Das Epithel ist weggelassen. Unter demselben liegt eine homogene rot gefärbte (acidophile) Masse von ungleicher Dicke, daher höckeriger Oberfläche *b*, von welcher sich stellenweise feine Fortsätze *c* in und zwischen die Basalzellen erstrecken. Wo die acidophile Auflagerung sehr dünn ist, erscheint sie nur als stärker rote Kontur *a a*, an der Vorderseite der Bowmanschen Membran. Diese ist von ungleicher Dicke durch eine Art Arrosion an ihrer hinteren Flache. Bei *c*, ist die Auflagerung von der Bowmanschen Membran getrennt durch Ansammlung blau gefärbter (basophiler) Körnchen. Unter diesen sind zwei Kerne, darunter einer stark geschrumpft, zu sehen. Die obersten Hornhautlamellen sind aufgefasert; zwischen Bowmanscher Membran und Hornhautlamellen und zwischen den Fibrillen der letzteren liegen basophile Körnchen.

Fig. 2. Im Epithel liegen die oberflächlichen Zellen dicht aneinander, während die Basalzellen durch leere Zwischenräume getrennt sind. Zwischen Epithel und Bowmanscher Membran liegt eine rot gefärbte (acidophile) Schicht, welche an den Rändern der Zeichnung eine feine Streifung zeigt und in der Mitte der Zeichnung in einzelne Fasern auseinander gezerrt ist. Streifung und Fasern sind der optische Ausdruck des Querschnittes von Lamellen, aus welchen die acidophile Schicht besteht. Zwischen den Lamellen liegen einzelne blaue basophile Körnchen. Die hintere Oberfläche der Bowmanschen Membran ist durch eine stärker rote Kontur *a* begrenzt. Zwischen der Membran und den Hornhautlamellen sind blaue Kügelchen angesammelt, an deren Oberfläche rote Punkte, die optischen Querschnitte feinster, noch erhaltener Hornhautfibrillen sichtbar sind. Darunter folgen die stark aufgefaserten vordersten Hornhautlamellen.

Fig. 3. Durchschnitt durch einen der grösseren grauen erhabenen Flecken im Pupillarbereich der Hornhaut. Das Epithel ist etwas verdünnt, besonders durch Abflachung der mittleren Zellenschichten; die Dissociation der untersten Epithellage besteht hier wie in Fig. 2. Unter dem Epithel liegt eine lamellierte acidophile Schicht *a*, welche, stark aufgefasert, das Loch in der Bowmanschen Membran *b* überbrückt. Letztere hört auf der einen Seite des Defektes scharf abgeschnitten, auf der andern Seite zugeschärft und zuletzt aufgefasert auf. Die Hornhautlamellen sind aufgefasert *e*, die vordersten *d* stellenweise unterbrochen. Blaue, basophile Körnchen liegen zwischen den Lamellen der acidophilen Auflagerung, in der Lücke der Bowmanschen Membran, zwischen dieser und dem Hornhautstroma, zwischen den Hornhautlamellen und innerhalb derselben zwischen den Fibrillen (bei *d*). Durch die Zerstörung der Bowmanschen Membran und der oberflächlichen Lamellen ist eine grössere Lücke im Gewebe entstanden, welche durch die Massen basophiler Körnchen erfüllt wird; zwischen diesen liegen Kerne, von welchen man nicht sagen kann, ob sie frei gewordene Kerne von fixen Hornhautkörperchen oder Kerne von Wanderzellen sind.

Fig. 4. Stelle aus den vordersten Hornhautschichten. Das Epithel ist weggelassen, die Bowmansche Membran fehlt hier ganz. Zwischen den Hornhautlamellen und innerhalb derselben zwischen den Fibrillen liegen überall basophile Körnchen, von welchen die grössten bei *a* sehr dunkel blau tingiert sind. Ausserdem finden sich auch grössere amorphe Schollen *b* von basophiler Substanz.

Fig. 5. Das Epithel ist weggelassen. Die Bowmansche Membran zeigt eine sehr feine Streifung und einzelne basophile Körnchen; eine grössere Ansammlung solcher an der hinteren Seite der Membran scheint mit einer Arrosion dieser einherzugehen. In den Hornhautlamellen selbst liegen grössere basophile Kügelchen sehr dicht, so dass sie die Fibrillen auseinander drängen und zum Schwund bringen. Das dunkelviolett gefärbte, unregelmässig dreieckige Gebilde ist ein etwas geschrumpfter Kern, wahrscheinlich einer fixen Hornhautzelle.

Studien über die Regeneration des Hornhautgewebes und die wahre Natur der Keratoblasten.

Von

Prof. Dr. Viktor Hanke,

Wien.

Mit Taf. IX—XI, Fig. 1—10.

Zu den bisher noch nicht eindeutig gelösten anatomisch-histologischen Problemen in der Augenheilkunde gehört auch das über den Wiederersatz des Hornhautgewebes. Seit der klassischen Arbeit von Donders ist dieses Thema von zahlreichen Autoren bearbeitet worden, ohne dass es zu einer einheitlichen Auffassung gekommen wäre. Der springende Punkt der ganzen Frage ist nämlich die Herkunft der Spindelzellen, welche den Substanzverlust ausfüllen und dann im Verlaufe der Heilung die Lamellen der Hornhaut aufbauen. Während die Mehrzahl der Autoren sich für den bindegewebigen Ursprung aussprechen, wurde eine zwar schon von verschiedenen älteren Autoren (Retterer u. a.) angedeutete entgegengesetzte Theorie in jüngster Zeit durch eine auf eingehende Untersuchungen gestützte, sehr ausführliche Arbeit Salzers wesentlich ausgebaut und nach seiner Ansicht als zweifellos hingestellt. Das Resultat seiner Studien gipfelt in der Überzeugung, dass die fixen Hornhautkörperchen beim Ersatz der Hornhautgrundsubstanz gar keine oder nur eine ganz untergeordnete Rolle spielen, dass vielmehr eine subepithelial auftretende Zellmasse, die Keratoblasten, die epithelialer Abstammung sind, die neue Hornhaut bilden. Diese Auffassung, dass ein differenziertes mesodermales Gewebe im erwachsenen Organismus durch Abkömmlinge des Ektoderms ersetzt werden kann, steht mit allen bisherigen histologischen und embryologischen Grundsätzen in derartigem Widerspruch und versetzt der Keimblattheorie einen derartigen Schlag, dass eine Nachprüfung dieser so ausserordentlich interessanten Frage wohl gerechtfertigt erscheint. Ich habe mich dieser Arbeit umso lieber

unterzogen, als ich schon vor längerer Zeit diese Frage auf anderem Wege zu studieren begann. Aus äusseren Gründen ist sie jedoch nicht weiter gediehen, und so habe ich dann denselben Weg wie Salzer einzuschlagen mich entschlossen. Ich will gleich von vornherein ausdrücklich bemerken, dass es mir durchaus fern liegt, gegen Salzer eine Polemik zu führen, und dass ich meine Resultate gewiss überhaupt nicht veröffentlicht hätte, wenn ich nicht einerseits in meinen Präparaten mikroskopische Bilder gesehen hätte, die an der Salzerschen Theorie ernste Zweifel aufkommen lassen und anderseits auf Grund von bisher neuen Beobachtungen zu einer grundsätzlich andern Auffassung gekommen wäre. Ich will mich bei der Deutung der mikroskopischen Bilder gar nicht in gewagte Deduktionen und Hypothesen einlassen, sondern nur meine ganz klaren Befunde beschreiben und die sich unmittelbar daraus ergebenden Schlüsse auf die Regeneration des Hornhautgewebes ziehen. Wenn sich dabei Divergenzen mit der Salzerschen Auffassung ergeben, so sind sie einfach aus Differenzen in den histologischen Details zu erklären.

Bezüglich der älteren Literatur kann ich mich ganz kurz fassen, da sie in ausführlicher Weise in der Arbeit Salzers besprochen ist. Gussenbauer stellte fest, dass die Hornhautkörperchen in der Nähe der Wundränder Volumzunahme, hier und da auch Formveränderungen aufweisen. Über die Herkunft dieser Zellen spricht sich Gussenbauer nicht aus, führt aber die Spindelzellen auf eine Umwandlung eingewanderter Zellen zurück.

Ranvier sah an den angeschnittenen Zellen des Hornhautgewebes schon nach 24 Stunden die Bildung von Fortsätzen nach der Wunde zu, die nach weiteren 24 Stunden bereits die Schnittfläche erreichten und sich nach plötzlicher Umbiegung auf dieser unter dem Epithel ausbreiteten, indem sie abgeplattete, untereinander anastomosierende Protoplasmanetze bilden, die mit den Hornhautzellen in Verbindung stehen. Er unterscheidet eine „wahre, unmittelbare" Vereinigung an kleinen oberflächlichen Hornhautschnittwunden, bei welcher die Heilung durch Bildung von Protoplasmaausläufern der Hornhautzellen erfolgt, die im Laufe von 48 Stunden sich mit denen der gegenüberliegenden Seite vereinigen; und eine „synaptische Vernarbung" bei penetrierenden Hornhautwunden: nach dem primären Verschluss der Wunde durch eine Fibrinmasse und den Epithelpfropf zeigten die Hornhautkörperchen am Rande der Wunde Vergrösserung, Vermehrung und bilden Fortsätze, die sich verästeln und den Bälkchen des Fibrinnetzes anlegen. Unter dem Einflusse der Protoplasmafortsätze sollen sich die Fibrinfasern in „synaptische" (Haft-) Fasern umwandeln, die sich intensiver färben. Bereits am 6. Tage sind an Stelle des Fibrins Zellen und Bindegewebsfasern sichtbar, die sich an die durchtrennten Hornhautlamellen ansetzen und in verschiedener Richtung durchkreuzen. Nach 14 Tagen ist die Vernarbung vollendet.

Marchand hat den Prozess der Wundheilung auch an der Hornhaut studiert und in seinem bekannten grossen Werke ausführlich darüber berichtet. Er erkennt die Haftfasern Ranviers durchaus nicht an, beobachtete schon an 4 Tage alten Wunden eine Wucherung des Endothels über der hinteren Wundöffnung, Vergrösserung der Hornhautkörperchen, die grosse ovale, hier und da auch doppelte Kerne besitzen. Dazwischen solche mit geschrumpften und blass färbbaren Kernen. An den Wundrändern sieht man stellenweise spindelförmige oder abgerundete Zellen aus den Hornhautlücken heraus und zwischen die Fasern des Fibrinnetzes hineinragen. Einige davon liegen bereits zwischen dem Fibrin. An 7tägigen penetrierenden Hornhautwunden ist die Öffnung bereits durch dichtes zellig-faseriges Gewebe ausgefüllt, die Hornhautkörnchen sind besonders in der Nähe der Wundränder verbreitert und mit vergrösserten und vermehrten Spindelzellen erfüllt, die von hier aus direkt in den Wundspalt austreten. An 14tägigen perforierenden Hornhautwunden ist die junge Narbe besonders in den Vorderschichten gegen die alten Hornhautlamellen nicht mehr abzugrenzen und nur an einen etwas dunkler gefärbten, schmalen Streifen erkennbar.

Einen grundlegenden Unterschied zu den bisherigen Anschauungen haben die ausgedehnten Studien Salzers über das Problem der Hornhautregeneration ergeben. Wenn auch naturgemäss seine unter dem Mikroskope gesehenen Bilder mit denjenigen früherer Forscher in vielen Punkten übereinstimmen, so ist vor allem die Deutung, welche ihnen Salzer gibt, von den herkömmlichen, in der allgemeinen Pathologie herrschenden Lehren sehr abweichend. Es würde den Rahmen dieser Arbeit überschreiten, wenn ich die ganzen Resultate Salzers in extenso anführen wollte; ich muss mich daher auf einen, soweit es ohne Störung des Verständnisses und der Deutlichkeit möglich ist, kurzen Auszug der wichtigsten Ergebnisse beschränken. — Die die Wunde überziehende und den Wundrändern zapfenförmig entlang sprossende Epithelmasse[1]) grenzt nach unten gegen das Fibringerinnsel, bzw. die Hornhautgrundsubstanz (je nachdem es sich um perforierende oder oberflächliche Defekte handelt) an ausgesprochen spindelförmige Zellen, deren Kerne den Epithelzellen auffallend ähnlich sind. Auch die Färbung des Protoplasmas dieser Zellen mit Hämatoxylin entspricht ganz der der Epithelzellen. Diese Zellen stecken oft auch schon im Verbande des Epithels selbst, und bereits nach $1^1/_2$ Tagen finden sie sich reichlich einerseits den freien Wundrändern der Hornhautsubstanz angelagert, oft senkrecht zu ihrer Faserrichtung, anderseits liegen sie auch horizontal zwischen den Hornhautlamellen, wo sie grosse Ähnlichkeit mit den Hornhautkörperchen gewinnen können. Wahrscheinlich dringen sie zum Teil auch aktiv ein. An Präparaten vom 1. bis 3. Tage finden sie sich am häufigsten unter dem Epithel in der Umgebung der Randsprossen. Nach 4—5 Tagen ist das Gerinnsel mehr und mehr von diesen Zellen erfüllt. „Man hat den Eindruck, als ob von der Stelle der Epithelsprosse immer neue Zellen gebildet

[1]) Die Herkunft dieser Epithelzellen erklärt Salzer in erster Linie durch aktive Bewegung der tiefsten Schichten des normalen Epithels aus der Umgebung der Wunde, wofür ihm auch die daselbst sichtbare Verdünnung der Epitheldecke spricht; in zweiter Linie nimmt er eine amitotische oder mitotische Zellvermehrung an.

werden, die anfangs mehr in die Wundränder, später mehr ins Gerinnsel eindringen[1]). Nach 7 Tagen ist der grösste Teil des Gerinnsels schon durch ein Gewebe ersetzt, das mit den Wundrändern fest verbunden und einem embryonalen Keimgewebe durchaus ähnlich ist. Seine Zellen ziehen parallel der Lamellenrichtung, besonders an der Oberfläche; in den tieferen Schichten streben sie im allgemeinen auf einen Punkt zu, nämlich den hintersten Wundrand, in dem das in der Regel nach vorn eingerollte Schnittende der Descemet liegt. Noch nach 7 Wochen scheint das regenerierte Gewebe besonders in den hinteren Schichten unter einem gewissen Winkel schräg an den Wundrand angesetzt zu sein, während die oberflächlichen Schichten einen mehr horizontalen Verlauf nehmen. — Im Hornhautstroma ist zunächst eine Nekrose der Wundränder zu konstatieren. An der Grenze zwischen Gerinnsel und nekrotischem Teil der Hornhautsubstanz treten die ersten Spindelzellen am dichtesten unter dem Epithel und in der Umgebung der Epithelzapfen auf. Diese Zellen liegen teils senkrecht zu den Wundrändern zwischen den Lamellen, teils auch parallel zu ihnen. „Sie können also nicht von den Hornhautzellen herkommen, eine aktive Beweglichkeit derselben hat noch niemand beobachtet. Von einigen werden sie für Wanderzellen gehalten.“ Aus den Flachschnitten geht mit Sicherheit nur das hervor, dass im Umkreis des Defektes Wanderzellen, tote Hornhautkörperchen und grosse spindelförmige Zellen vorkommen, deren Abstammung problematisch bleibt. Niemals fand Salzer deutliche Zeichen von Proliferation an einem Hornhautkörperchen. Noch nach 6 Wochen und vermutlich noch länger nimmt die Zwischensubstanz zwischen diesen Spindelzellen, „Keratoblasten“, wie sie Salzer nennt, eine deutliche Hämatoxylinfärbung an. Erst nach $2^1/_2$ Monaten färbt sie sich mit Eosin, und die Zellen gleichen mehr den Hornhautzellen. Nur die Descemet ist noch nicht regeneriert. Bei perforierenden Defekten tritt diese Farbenreaktion nach 3 Wochen ein, und erst nach 7 Wochen tritt die Eosinfärbung auf. Diesem färberischen Verhalten kommt also nach Salzer durchaus der Charakter einer typischen Reaktion auf neugebildete Hornhautsubstanz zu. Über die Herkunft der Keratoblasten spricht sich Salzer sehr vorsichtig aus, vor allem leugnet er auf das entschiedenste ihre Abstammung sowohl von den fixen Hornhautzellen als auch von den Wanderzellen. Ebenso erhebt er Einwände gegen die Annahme einer Abstammung vom Endothel. Dagegen scheinen ihm viele der an den Präparaten beobachteten Bilder für ihre epitheliale Herkunft zu sprechen, wobei er ausdrücklich die von Retterer aufgestellte Ansicht, dass sich die Epithelzellen in Bindegewebszellen umwandeln, für falsch erklärt. In seiner dritten Arbeit (Über die Regeneration partieller Defekte) kommt er zu dem Schlusse, dass Bilder wie Figur *N* (S. 176) mit der Annahme einer Entstehung der Neubildung aus den Hornhautzellen vollkommen unvereinbar sind, „dass sie im Gegenteil die enge Beziehung zum Epithel predigen, bedarf keinerlei weiteren Ausführung“[2]). Zum Schlusse sagt Salzer: „Trotzdem die epitheliale Entstehung der Keratoblasten durch das Mitgeteilte noch um

[1]) Im Originale nur zum Teil gesperrt gedruckt.

[2]) Im Originale nicht gesperrt gedruckt.

vieles wahrscheinlicher wird, möchte ich immer noch die Möglichkeit offen lassen, dass irgendwelche Wanderzellen mesodermaler Herkunft, die das Epithel nur als Strasse benutzen, in Betracht kommen könnten. Allerdings spricht vieles gegen eine solche Annahme, vor allem auch das Verhalten des Epithels selbst, dessen energische Tätigkeit in die Augen springt."

Bonnefon und Lacoste untersuchten die Regeneration der durchsichtigen Hornhaut und kommen bezüglich der Herkunft der Keratoblasten, zu ganz andern Schlüssen wie Salzer. Vor allem bestreiten sie die nach ihrer Ansicht durch nichts begründete Auffassung Salzers, dass sie nicht von den Wanderzellen hergeleitet werden können. Die embryonalen Bindegewebszellen sind allerdings sehr polymorph und in histiochemischer Beziehung den Epithelzellen sehr ähnlich. Ihr Kern ist kurz und dick, ihr Protoplasma sehr spärlich. Wenn man die Zellen von weichen Fibromen studiert, so sieht man hier die Ähnlichkeit mit embryonalem Bindegewebe, aber bei genauem Zusehen bemerkt man, dass der Kern der Fibroblasten immer eine charakteristische Gruppierung seines Chromatins in Form von Anhäufungen zeigt, die durch feinste Netzwerke anastomosieren. Gar nichts Ähnliches ist aber bei den Epithelzellen der Fall. Schliesslich ist die Morphologie gewisser Epithelzellen, die sich sehr der Spindelform nähern, ganz leicht durch Druck innerhalb einer hypertrophischen Masse zu erklären. Ausserdem haben Bonnefon und Lacoste eine Tatsache von grosser Bedeutung nachgewiesen, nämlich das Vorhandensein von embryonalen Kapillaren im Momente des Erscheinens der Keratoblasten. Diese Gefässe sind immer dort zu finden, wo die Matrix der Fibroblasten liegt. Sie sind von ephemerer Dauer, nur zwischen 12—48 Stunden zu sehen, um dann zu verschwinden, wenn die Bindegewebsregeneration beginnt. Bonnefon und Lacoste sprechen diesbezüglich zwar keine bestimmte Meinung aus, aber es scheint, dass sie dem Auftreten dieser Gefässlumina eine grosse Wichtigkeit beilegen. Ihre Rolle dürfte nach ihrer Meinung darin bestehen, die faserbildende Tätigkeit in Szene zu setzen, indem sie den vielleicht embryonalen Typus der Keratoblasten, den Lymphocyten, herbeibringen. Bonnefon und Lacoste sprechen entschieden den fixen Bindegewebszellen der Hornhaut jede Bedeutung in dem Prozess der Regeneration ab. Sie haben an denselben keinerlei Zeichen einer Proliferation oder Sprossung finden können, sondern vielmehr die Zeichen der Degeneration.

Schliesslich hat noch Landreau die Frage der Hornhautregeneration vom experimentellen und histologischen Standpunkte aus studiert und sich an die Untersuchungen von Bonnefon und Lacoste angelehnt, indem er vor allem gegen die Salzersche Theorie von der epithelialen Abstammung der Keratoblasten Stellung nimmt. Er kommt zu folgenden Schlüssen: Eine vollständig durchsichtige Neubildung der Hornhaut (beim Kaninchen) ist möglich, wenn der Substanzverlust ganz aseptisch gesetzt wurde, und es auch bleibt, ferner, wenn er nicht perforierend ist, oder im Falle einer Perforation, wenn die Iris sich nicht in die Wund legt. Die Regeneration besteht aus zwei Stadien: dem epithelialen und dem bindegewebigen. Sie kommt durch bindegewebige Elemente zustande, deren Ursprung noch dunkel ist.

Meine Versuche wurden an Kaninchen und Meerschweinchen

ausgeführt, und zwar in der Weise, dass möglichst zentrale perforierende und nichtperforierende Defekte mittels Hippelscher und Elliotscher Trepane von verschiedener Grösse (4, 2 und 1 mm Durchmesser) gesetzt wurden. Die Augen wurden in den verschiedensten Stadien (von 9 Stunden bis 4 Wochen) enucleiert, in der von de Lietro Vollaro angegebenen Formalin-Pikrinsäure-Essigsäuremischung durch 24 Stunden fixiert, in Alkohol gehärtet, durchwegs in Paraffin eingebettet und in 3—5 μ dicke Serienschnitte zerlegt. Von Färbungen wurde hauptsächlich die von de Lietro Vollaro[1]) angegebene (manchmal mit Eosinnachfärbung kombiniert), Hämalaun-Eosin, van Gieson, Lithioncarmin angewendet. Die Goldimprägnierungsmethode habe ich deshalb nicht angewendet, weil es mir vor allem auf das Studium von Zellteilungsvorgängen ankam, welche doch bei der Lösung dieser vielumstrittenen Frage von grundlegendster und aufklärendster Bedeutung sind, und weil sie auch, wie ja Salzer selbst sagt, zu Miss-

[1]) Da dieselbe in dem schwerer zugänglichen Arch. f. vergl. Augenheilk., Bd. I, Nr. 3 niedergelegt ist, will ich sie hier ausführlich wiedergeben. Die Farblösung wird auf folgende Weise hergestellt: a) 1 g Phosphormolybdänsäure in 200 g Aqua dest. b) 5 g reiner Eisenalaun (violette Kristalle, die weissen Stellen abkratzen) im Glasmörser mit 2 g Hämatoxylin Grübler (jenes mit rötlichen Körnchen) zerstossen. Zu a) kommen in einen Porzellantiegel 40 g gewöhnlicher Alkohol. Erhitzen auf kleiner Flamme, sobald die ersten Dämpfe aufsteigen, wird b) auf einmal zugeschüttet und unter beständigem Umrühren gekocht. Von dem Augenblicke, wo die Flüssigkeit in leichtes Wallen gerät, lässt man sie 5 Minuten immer unter Umrühren kochen. Nach dem Abkühlen wird filtriert. Zum Filtrat werden 40 g gewöhnlicher Alkohol hinzugefügt; die Mischung kann sofort zu Färbungen verwendet werden. Die Färbung der Hornhautzellen geschieht am besten im Stücke. Kleine Hornhäute bleiben $^1/_2$—2, grosse 24—36 Stunden in der Färbeflüssigkeit, kommen dann für $^1/_2$—6 Stunden in fliessendes Wasser, aus diesem für $^1/_2$ Stunde in 1% Lith. carbon.-Lösung, wo sie hellblau werden. Hierauf mehrfaches Auswässern in destilliertem Wasser, Einbetten und Schneiden. Intensivere Färbung wird durch Einbringen der Stücke vor der Färbung in $1^1/_2$% Eisenalaun durch $^1/_2$ bis 6 bis 24 Stunden erzielt. — Schnittfärbung: 1 Stunde in $1^1/_2$% Eisenalaun, $^1/_2$ Stunde Färbeflüssigkeit (nach 10 Min. erneuern), Aqua dest., dann unter dem Mikroskop ansehen: ist die Färbung zu stark, und auch das Stroma gefärbt, werden die Schnitte in $^1/_2$% Salzsäurealkohol gelegt, reichlich mit Aqua dest. abgespült, für 10 Min. in 1% Lith. carbon.-Lösung gegeben, von dieser in destilliertes Wasser, Alkohol, Xylol, Balsam. Nach vielfachen Versuchen habe ich gefunden, dass es am besten ist, die ganze Prozedur zunächst, bevor man sich die unbedingt nötige Übung und Erfahrung angeeignet hat, unter dem Mikroskope zu kontrollieren, da es offenbar von der Schnittdicke und vielleicht auch noch andern, mir nicht bekannten Umständen abhängt, wie lange die Schnitte den einzelnen Teilprozessen der ganzen Färbung unterworfen werden müssen.

deutungen und Irrtümern Gelegenheit gibt. Ich lasse nun eine Beschreibung der mikroskopischen Bilder folgen[1]).

1. Nicht perforierende Defekte.

9 Stunden alt: Schon in einiger Entfernung von den Rändern des Substanzverlustes wird das mehrschichtige Epithel der Hornhaut auf eine 1—2 reihige Zellage reduziert, wobei auch besonders auffällt, dass der Charakter der Basalzellen sich vollständig ändert: An Stelle der mehr cylindrischen Form mit excentrisch nach der freien Oberfläche der Hornhaut zu gelegenem Kerne sind die Zellen kubisch, der Kern liegt zentral und ist allseits von einem nur schmalen Protoplasmamantel umgeben. Die Ränder des Defektes sind bereits von dem verschmälerten Epithel bedeckt. Über dem Defekte und an dessen Rändern beginnt stellenweise eine Wucherung des Epithels in Form unregelmässiger Verdickungen, innerhalb welcher die Zellen bunt durcheinander, dicht gedrängt und einander oft abplattend liegen. Auf den zentralen Teilen des Defektes liegt unter dem Epithel eine Fibrinmasse mit polynukleären Leukocyten. Die unter dem Defekte nun frei zutage liegenden Lamellen der Hornhaut sind glasig gequollen, ödematös; die Lücken, in welchen sich die Hornhautkörperchen befinden, sind verbreitert, häufig leer, oder sie enthalten Hornhautkörperchen, die zum Teil noch normales Aussehen besitzen, zum Teil aber deutliche Zeichen von Pyknose zeigen. Auch finden sich neben oder an Stelle der Hornhautkörperchen polynukleäre Leukocyten. Dieselben Veränderungen des Parenchyms betreffen auch die an die Ränder des Substanzverlustes seitlich angrenzenden Lamellen. In dem neugebildeten Epithel über dem Defekte sieht man keine Mitosen, wohl aber in einzelnen Kernen zwei Kernkörperchen und eine ungleichmässige Gruppierung des Chromatins, also wahrscheinlich Vorbereitungen zur Kernteilung oder Vermehrung.

2 Tage alt: Der Defekt ist von einem mächtigen Epithellager bedeckt, welches nach abwärts gegen die Hornhautlamellen zu unregelmässige Sprossen treibt, die stellenweise unter die Ränder des Defekts, zwischen die Lamellen der Hornhaut sich hineinschieben. Die Epithelzellen haben in diesen unregelmässige Gestalt und verschiedene Grösse; Mitosen sind fast in jedem Schnitte sichtbar, hier

[1]) Die beschriebenen Präparate stammen sämtlich von Bulbis, in denen keine Iriseinheilung oder auch nur -anlegung eintrat. — In 1 oder 2 Fällen fand eine solche statt, die in den betreffenden Schnitten beobachteten mikroskopischen Vorgänge sind aber von den bei unkomplizierter Heilung derart grundsätzlich verschieden, dass ich sie gar nicht einmal anführe. —

und da auch Zellen, die in der Mitte eingeschnürt sind, oder selbst solche mit zwei nebeneinander liegenden Kernen, somit deutliche Beweise von reger Zellvermehrung. Die dem gewucherten Epithel zunächst liegenden Teile des Parenchyms, also die Wände und der Boden des Defektes zeigen noch immer, allerdings in wesentlich geringerem Grade eine Quellung und ödematöse Durchtränkung, sowie zugrunde gehende Hornhautkörperchen oder nur in Kerntrümmern noch vorhandene Reste derselben, ebenso sehr spärliche Leukocyten. Es tauchen aber schon innerhalb der Lamellen grosskernige, gut tingierte Zellen auf, deren Kerne sehr deutlich sind und meist zwei, auch drei Kernkörperchen enthalten. Sie sind durch ihre Spindelform von dem überall aufs deutlichste begrenzten, gewucherten Epithel zu unterscheiden und stehen ohne jede Verbindung mit diesem. Man findet sie auch in einiger Entfernung von den Wundrändern innerhalb der obersten Parenchymschichten. Es sei gleich hier hervorgehoben, dass die feinere Struktur der Kerne an den mit Hämalaun und Lithionkarmin gefärbten Präparaten bei weitem nicht so deutlich zum Ausdrucke kommt wie bei den mit der von de Lietro Vollaro angegebenen Färbeflüssigkeit behandelten Präparaten, in welchen das Chromatingerüst und die Kernkörperchen ausserordentlich präzis sichtbar sind. Dagegen ist für die Erkennung der Mitosen wieder die Färbung mit Lithionkarmin vorzuziehen.

4 Tage alt: Das Epithel, das knapp neben den Rändern des Defektes 1—2 schichtig ist, geht über demselben in eine vielschichtige Masse von überall ungefähr gleicher Dicke über; in der tiefsten Schicht sind die Zellen schon stellenweise cylindrisch, pallisadenartig aneinander gereiht, ihr Kern liegt excentrisch nach aussen gegen die freie Oberfläche zu; sie besitzen also schon einen den Basalzellen ähnlichen Charakter. Die Abgrenzung des Epithels gegen das Hornhautgewebe ist überall ganz scharf und tritt umso deutlicher hervor, als auf die tiefste Epithelschicht ein Spaltraum folgt, der von feinsten, netzförmig verschlungenen Bälkchen von ganz ungleicher Dicke überbrückt wird, die nicht wie Gewebsfibrillen sondern wie ein Netzwerk geronnener Substanz aussehen (Taf. IX, Fig. 1, *Sp*). Zwischen das Epithel und das Parenchym der Hornhaut, das nirgends mehr Quellung oder Ödem zeigt, und welches den ganz unregelmässigen Boden des Defektes bildet, ist ein ganz neues Gewebe eingeschaltet (Taf. IX, Fig. 1, *Se*), das aus einer ziemlich lockeren Anhäufung von Spindelzellen besteht. (Von Salzer als subepitheliale Zellen, von Bonnefon und Lacoste als Couche génératrice bezeichnet.) Sie besitzen

grosse blasige Kerne, welche an ihren Längsseiten fast an die Zellhülle anstossen oder höchstens von einem äusserst schmalen Protoplasmasaume umgeben sind. Die Kerne haben nahezu durchwegs zwei polständige (manchmal auch drei) Kernkörperchen und ein nicht gleichmässig über den Kern verteiltes Chromatingerüst. Die Kerne liegen entweder mitten in der Zelle oder an einem Ende derselben, in welchem Falle sie Birnformen aufweisen. Die Zellen bilden mit ihren Ausläufern, die schon einen deutlichen, wenn auch schwachen rosa Farbenton von Eosin angenommen haben, ein ganz lockeres Netzwerk. Zwischen den Zellen, besonders in den tiefen Schichten sieht man ganz unzweifelhafte Reste von Hornhautlamellen als glasige, durch Eosin schön rosa gefärbte Schollen und Bänder; ferner sehr spärliche Kerntrümmer und vereinzelte polynukleäre Leukocyten. Von grösster Bedeutung sind vereinzelte, aber zweifellose Karyokinesen in den Zellen dieser Schicht (Taf. XI, Fig. 10 *m*). Ausser diesen sieht man in einzelnen Zellkernen das Chromatin zu eigentümlichen verknäuelten Schlingen zusammengeballt (*ch. s.*), die wie ein Gewirr von Pilzfäden aussehen und sehr dunkel blauschwarz gefärbt sind. Sie sind entweder als atypische Kernteilungen oder als Bilder von Vorgängen aufzufassen, welche die Anbahnung einer Kernteilung darstellen. Hervorgehoben muss auch werden, dass einzelne Zellen mit zwei deutlichen, dicht aneinander gelagerten, vielleicht noch durch eine schmale Brücke zusammenhängenden Kernen sichtbar sind. Diese Zellen breiten sich nun zwischen Epithel und Boden des Defektes aus. Sie sind aber auch in den Intercellularräumen der obersten, im Bereiche des Defektes erhaltenen Parenchymschichten zu sehen, die mit der Oberfläche des Defektes gar nicht zusammenhängen. Man sieht sie ferner auch aus den durch die operative Abtragung der Hornhautschichten eröffneten Interlamellarspalten herausragen und förmlich in das subepitheliale Zellkonvolut ausschwärmen. Die durchschnittenen, bzw. angeschnittenen Hornhautlamellen zeigen nämlich besonders gegen die Ränder des Defektes zu eine Änderung ihres normalen Verlaufes, indem sie sich infolge ihrer Elastizität gestreckt, gleichsam aufgebogen haben, so dass die Interlamellarspalten nicht horizontal, sondern schief nach vorn verlaufen (Taf. IX, Fig. 1). Nirgends sieht man einen innigen Kontakt dieser Spindelzellen mit dem Epithel, dagegen kann man diese ganz charakteristischen Zellen auch innerhalb der Hornhautlamellen konstatieren, und daselbst konnte ich auch einzelne sichere Mitosen (m_1), sowie Schlingenbildung in den

wohlerhaltenen Kernen nachweisen. Wir haben hier also schon ganz deutlich in diesen ersten Stadien der Regeneration des Hornhautgewebes unwiderlegliche Zeichen einer **Proliferation** sowohl **in den fixen, interlamellär gelegenen Hornhautkörperchen,** als auch **in den Spindelzellen der neugebildeten subepithelialen Schicht vor uns.** — Dieser Befund ist zum ersten Male von mir in meinen Präparaten erhoben worden und erscheint mir für die Entscheidung der ganzen Frage grundlegend und bestimmend.

6 Tage alt: Die Dicke der Epithellage hat abgenommen und ist nur um weniges beträchtlicher als die normale Epitheldecke in der Umgebung. Wohl aber besteht noch die umschriebene Verdünnung des Epithelbelages über dem alten, an den Defekt grenzenden Hornhautgewebe. Auch der Spaltraum zwischen Epithel und der neugebildeten subepithelialen Schicht ist deutlich vorhanden. Die Spindelzellen sind viel zahlreicher, dichter gedrängt und mehr abgeplattet. Ihr Protoplasma und besonders die Ausläufer haben auch schon eine deutliche, wenn auch im Vergleiche mit dem Parenchym noch schwächere Eosinfärbung angenommen. Ihre Lagerung ist eine viel geordnetere, indem sie in der überwiegenden Mehrzahl mit ihrer Längsachse annähernd parallel der Hornhautoberfläche, bzw. den alten Hornhautlamellen verlaufen. Ein weiterer Fortschritt in der Entwicklung besteht darin, dass die spindeligen Enden des Zelleibes sich in feinste Fibrillen auflösen, die zwischen den Zellen ein engmaschiges Netzwerk bilden. Leukocyten oder Kerntrümmer sind nur mehr vereinzelt sichtbar, ebenso Reste von nekrotischem Hornhautgewebe.

7 Tage alt: Das mehrschichtige Epithel zeigt noch einzelne Mitosen, zum Teil ziemlich weit ab vom Defekte und ist gegen die Unterlage scharf abgegrenzt. Die untersten Zellen tragen den Charakter der Basalzellen. Unter ihnen liegen langgestreckte Spindelzellen mit stark in die Länge gezogenen ovalen Kernen, alle parallel der Oberfläche gelagert. Bei den auf dem Schnitte in ihrer ganzen Länge getroffenen Zellen sieht man die spindelförmigen Enden des Protoplasmaleibes in feinste Fibrillen sich auflösen. Zwischen den Zellen zahlreiche, feinste, wellig verlaufende Fäserchen. An den unter dem neugebildeten Gewebe liegenden, alten Lamellen sieht man stellenweise noch die veränderte Verlaufsrichtung, nämlich die früher schon erwähnte Aufkrempelung schief nach oben gegen die Oberfläche zu, so dass sie mit der normalen Verlaufsrichtung einen nach hinten offenen

Winkel bilden. In den tiefen Hornhautschichten, die in einiger Entfernung von dem Defekte liegen, sind einzelne Hornhautkörperchen im ganzen voluminöser, und ihre Kerne stärker gefärbt, sie ähneln ungemein den unter dem Epithel liegenden neugebildeten Zellen.

Die nach de Lietro Vollaro gefärbten Präparate aus diesem Stadium zeigen deutlich ausser dem zwischen den Zellen liegenden feinsten dicht verfilzten Netzwerke von durch Eosin schön rötlich gefärbten Fibrillen, in welchen die Kerne liegen, dass letztere in der Mehrzahl zwei endständige Kernkörperchen besitzen. An einzelnen Hornhautzellen, und zwar zum Teil solchen, die innerhalb normaler, also unter dem Boden des Defektes befindlichen Lamellen liegen, sieht man deutliche Kernteilungsfiguren, auch vereinzelte, welche die eigentümlichen Chromatinschleifen und Knäuel innerhalb der deutlich erhaltenen Kerne aufweisen. Ausserdem sind besonders in den Spalträumen, innerhalb der Parenchymlamellen, Teile solcher Schleifen und Schlingen nebst Kerntrümmern und Protoplasmaresten an Stelle erhaltener Hornhautkörperchen sichtbar.

2 Wochen alt: Das Epithel über dem Defekt ist zwar noch ungleichmässig verdickt, aber die tiefste Zellschicht unterscheidet sich fast nirgends mehr von den Basalzellen über den intakten Hornhautpartien. Die neugebildeten Hornhautschichten haben das Eosin in gleichem Masse angenommen wie das alte normale Parenchym. Sie unterscheiden sich von diesem nur durch ein etwas lockereres Gefüge und grösseren Zellreichtum, obwohl sie gegenüber den früheren Stadien sowohl bezüglich der Menge als auch der Succulenz der Kerne und Zellen wesentlich zurückgegangen sind. Die Hauptmasse der Zellkerne ist mehr plattgedrückt, sie liegen in einer, aus den äusserst dicht aneinander gelagerten, von mehr weniger wellig verlaufenden feinsten faserigen Ausläufern der Zellen gebildeten Zwischensubstanz, die sich nach van Gieson sehr schön rubinrot färbt. Der Verlauf der Faserzüge ist parallel und auch mit den tieferen Schichten in Übereinstimmung. Die Kerne der Zellen stehen nicht so schön in Reihen geordnet wie im normalen Parenchym.

4 Wochen alt: Die Stelle des Defektes unterscheidet sich von der Umgebung nur durch einen etwas grösseren Zellreichtum und lässt ihren Aufbau aus unendlich vielen und feinen Fäserchen erkennen, die noch nicht zu den normalen homogenen Lamellen zusammengebacken sind. Auch fehlt eine Bowmansche Membran, obwohl ein Surrogat derselben in Form eines ungleich dicken homogenen Saumes unterhalb der Basalzellen des Epithels vorhanden zu sein scheint.

2. Perforierende Defekte.

15 Stunden alt: Bezüglich des Deckepithels bestehen die gleichen Bilder wie bei den nichtperforierenden Defekten (Verschmälerung in einiger Entfernung von der Wunde beginnend, Schwund der Basalzellen). Der die Wunde ausfüllende Fibrinpfropf wird bei grösseren Substanzverlusten stellenweise, bei kleineren vollständig von unregelmässig gewuchertem Epithel bedeckt, in dem keine Mitosen aufzufinden sind. An dem Rande der Wunde reicht das Epithel in Form kolbiger Wucherungen in die Tiefe, indem es den Schnittenden der Gewebslamellen dicht angelagert ist. Der Dickendurchmesser der Hornhaut ist an den Wundrändern vergrössert, die oberflächlichsten und tiefsten Schichten des Parenchyms scheinen wie retrahiert, so dass die mittleren gegen das Lumen des Defektes vorspringen. Die Verdickung der Hornhaut beruht auf Quellung und ödematöser Durchtränkung. In dieser Zone, die übrigens ohne scharfe Grenzen in die normale Umgebung übergeht, sind die Hornhautkörperchen sehr spärlich, dagegen sind in den Saftlücken Leukocyten oder gelegentlich auch Kerntrümmer zu finden. Es besteht also in der nächsten Umgebung der Wundränder eine Nekrose. Die Schnittenden der Descemet sind ausnahmslos nach vorn eingerollt oder zum mindesten umgebogen. Der ganze Substanzverlust wird von einem Fibrinpfropf erfüllt, der sich gegen die Kammer zu mit einer nach vorn konvexen Linie begrenzt, so dass er in der Mitte am dünnsten erscheint. Seine Randteile (also seine Brenzung nach vorn, rückwärts und seitlich gegen die Wundränder zu) sind von dichteren Fibrinbalken gebildet, während seine Hauptmasse aus einem feinen verstrickten Netzwerke besteht, in welchem zahlreiche Leukocyten eingeschlossen sind.

24 Stunden alt: Die Verhältnisse im Defekte und seiner Umgebung sind nicht wesentlich geändert. Bemerkenswert ist nur, dass an der Stelle, wo die Descemet sich nach vorn zu umkrempelt, das Endothel aufhört, und hier kleine aus ovalen oder spindeligen Zellen bestehende Häufchen sichtbar sind, also eine Endothelwucherung stattfindet.

40 Stunden alt: Die Epitheldecke über dem Defekte und die Epithelsprossen entlang der Wundränder haben an Mächtigkeit zugenommen, die Nekrose des dem Defekte benachbarten Parenchyms ist deutlich im Abklingen; an der Hinterfläche des Fibrinpfropfes sind vereinzelte Spindelzellen sichtbar, die ohne Zusammenhang mit dem Parenchym oder Epithel sind, aber an einzelnen Schnitten mehr weniger deutlich mit dem Endothel der Descemet dort zusammenhängen,

wo deren Einrollung beginnt. — An dem umgekrempelten Ende der Membran fehlt der Endothelbelag ausnahmslos. —

2 Tage alt: In der Nähe der Ränder des Defektes verschmälert sich der Epithelbelag auf zwei, höchstens drei Schichten. Über dem Defekte ist das Verhalten der Epitheldecke ein verschiedenes je nach der Grösse desselben. Bei kleinen Defekten überzieht es der Substanzverlust vollständig in Form einer vielschichtigen Zellmasse von ganz unregelmässiger Aneinanderlagerung der Zellen; zwischen denselben liegen besonders in den tieferen gegen die Vorderkammer zu gelegenen Schichten ziemlich reichliche polynukleäre Leukocyten. An den Wundrändern selbst wuchert das Epithel entlang der Schnittenden der Gewebslamellen in Gestalt von Knospen und Strängen weit in die Tiefe, erreicht jedoch niemals die tiefsten Parenchymschichten. Mitosen sind nirgends sichtbar. Grundsätzlich verschieden davon ist das Aussehen des Epithelüberzuges bei grösseren Defekten. Hier hat in der relativ kurzen Zeit die grosse Regenerationskraft und rasche Vermehrungsfähigkeit des Epithels offenbar nicht ausgereicht, um den ganzen Substanzverlust zu decken, man sieht die Zellmasse zu beiden Seiten recht weit über denselben ziehen, in den zentralen Partien liegt aber der Fibrinpfropf, welcher den Defekt ausfüllt, in ziemlich grossem Bereiche frei. Nur vereinzelte kleine Epithelinseln sind hier auf seiner Oberfläche sichtbar, die quergetroffene Ausläufer von Epithelzungen darstellen, welche in einer andern als der Ebene des Präparates mit der die Randteile des Defektes bekleidenden Epitheldecke zusammenhängen. Dafür ist jedoch an diesen Präparaten das Tiefenwachstum entlang der Wundränder durchwegs ein viel reichlicheres als bei den kleineren Defekten, ohne aber auch hier wieder jemals die tiefsten Parenchymschichten zu erreichen oder gar in die Vorderkammer zu gelangen (ich bin selbstverständlich weit entfernt davon, die Möglichkeit dieses Vorkommens überhaupt zu bestreiten; wissen wir ja doch aus der Pathologie des Auges zur Genüge, dass gerade sie zur Entstehung der Hornhautfisteln usw. führt, aber an meinen Präparaten konnte ich diese Beobachtung nirgends machen). In den mächtigen Epithelzapfen, welche den Wundrändern in Form eines Keiles anliegen, sind zahlreiche Hohlräume, die zum Teil mit geronnenem, feinst netzförmig verflochtenem Fibrin ausgefüllt sind, so dass dadurch ein mehr spongiöser Bau resultiert. Mitosen konnten nicht gefunden werden. Schon in einiger Entfernung von den Wundrändern nimmt die Hornhaut allmählich an Dicke merklich zu und erreicht das Maximum am Rande des Defektes. Bedingt ist diese Dicken-

zunahme durch eine Lockerung des Gefüges der einzelnen Lamellen, zwischen welchen auch einzelne spaltförmige Lücken auftreten, deren Zahl und Grösse mit der Entfernung vom Wundrande abnimmt. In diesen Lücken sind vereinzelte Leukocyten allein oder auch neben den Hornhautkörperchen sichtbar. Die letzteren selbst zeigen stellenweise geringere Färbbarkeit oder deutlichen Zerfall. Von einer vollständigen Nekrose kann in diesem Stadium nicht mehr gesprochen werden. Die Wundränder haben keinen steilen Abfall und auf dem Durchschnitte keinen geradlinigen Kontur, wie er ja a priori bei der Art der Verletzung zu erwarten wäre. Sie sind vielmehr kolbig in der Weise, dass die mittleren Lamellen am weitesten gegen das Lumen vorragen. Dabei ist der Rand der übereinander liegenden durchschnittenen Gewebsschichten kein kontinuierlicher, sondern sieht wie angenagt aus. Es schieben sich zwischen die Lamellen Fortsätze des Epithelüberzuges oder Teile des Fibringerinnsels hinein. Man gewinnt den Eindruck, als ob wir es hier nicht mit den ursprünglichen Wundrändern zu tun hätten, sondern der zentralste Teil derselben durch proteolytischen Abbau verändert, bzw. zum Teil geschwunden wäre.

Der Defekt selbst wird in allen Fällen von einem Fibrinpfropf ausgefüllt, dessen Aussehen schon früher genauer geschildert wurde. In ihm sind vereinzelte Leukocyten enthalten. Auch in diesem Stadium ist seine gegen die Vorderkammer gerichtete Oberfläche von einer fast kontinuierlichen Schicht ausserordentlich deutlich ausgebildeter grosser Spindelzellen bedeckt, die von dem Epithel durch die ganze Dicke des Fibrinpfropfes getrennt sind und sich auch sonst in ihrem Aussehen und ihrer Form von dem Epithel vollständig unterscheiden. Dieser letztere, auch schon in den früheren Stadien beobachtete und geschilderte Befund ist nach meinen Untersuchungen von grösster Bedeutung und wird am Schlusse der Arbeit im Zusammenhange mit den während des weiteren Verlaufes der Hornhautregeneration beobachteten Vorgängen am Endothel ausführlich besprochen werden. Wie schon jetzt angedeutet werden kann, ergeben sich daraus neue Gesichtspunkte für die in Rede stehende Frage.

84 Stunden alt: Die in den früheren Stadien nekrotische Partie ist nicht mehr sichtbar; die dem Defekt benachbarten Teile des Parenchyms sind noch etwas gequollen, am Querschnitte leicht verbreitert, die in ihnen befindlichen Hornhautkörperchen an Zahl verringert, ihre Färbbarkeit und Gestalt aber ist eine ganz gute, bzw. normale. In den der Schnittfläche zunächst gelegenen Teilen des

Hornhautgewebes tauchen grosse Spindelzellen auf, deren mächtiger ovaler Kern ein sehr gut gefärbtes, deutlich ausgeprägtes Chromatingerüst mit polständigen Kernkörperchen hat, während ihr Protoplasma in langgestreckten, manchmal wellig verlaufenden Fortsätzen endet. Diese Zellen sind vom Epithel deutlich abzugrenzen, auch sind nirgends Übergangsformen sichtbar. Die der Vorderkammer zugewendete Oberfläche des Fibrinpfropfes wird von einer fast kontinuierlichen Lage spindeliger, grosskerniger Zellen überzogen, die mit dem an der Umbiegungsstelle der Descemet sich vor ihr ablösenden Endothelhäutchen direkt zusammenhängt. Zwischen den in die Tiefe wuchernden Epithelsprossen und dieser Endothellage ist überall eine ziemlich dicke Schicht des Fibrinnetzes eingeschaltet.

3 Tage alt: Längsschnitt. In der Nähe der Wundränder verschmälert sich das Epithel auf eine zweireihige Schicht. Die obere Lage wird von ganz platten, die untere von kubischen Zellen mit zentralem Kern gebildet. Die entlang der Wundränder in die Tiefe gehenden Epithelwucherungen sind von ungefähr derselben Mächtigkeit wie im früheren Stadium. Mitosen sind nicht sichtbar, polynukleäre Leukocyten sehr spärlich. Der Substanzverlust selbst wird von einer aus vielreihigen (10—12), unregelmässig aneinander geordneten Zellen bestehenden Decke überbrückt, die nach vorn leicht konvex ist und dem Fibrinpfropf aufliegt, dessen Rückfläche ebenfalls den Endothelüberzug deutlich zeigt. Die Wundränder haben einen unregelmässigen, wie zernagt aussehenden Kontur, der in der Mitte zwischen vorderem und hinterem Rand stumpfkeilförmig in den Substanzverlust vorspringt. Eine Quellung der Wundränder und des ihnen benachbarten Hornhautgewebes ist höchstens nur mehr in sehr beschränktem Masse vorhanden. Leukocyten sind sowohl im Fibrinpfropf als auch im Hornhautparenchym in der Nähe des Defektes sichtbar. Dagegen sieht man ganz deutlich eine Änderung in der Grösse und Gestalt der fixen Hornhautzellen, indem sowohl in den oberflächlichsten, als auch in den tiefsten Hornhautlamellen mächtige, mit grossen, färbbaren Kernen versehene Zellen von ausgesprochener Spindelform auftreten, die stellenweise bis knapp an den Fibrinpfropf, bzw. die Epitheleinsenkung herantreten, aber in letzterem Falle auch an den mit Lithionkarmin gefärbten Präparaten, wo doch von einem Färbungsunterschiede nicht die Rede sein kann, durch die Struktur des Kernes und Protoplasmas, sowie ihre Gestalt immer deutlich von den Epithelien auseinander gehalten werden können, auch dann, wenn von der Epithelmasse

einzelne strang- oder nestförmige Ausläufer in die Schnittenden der Hornhautlamellen hineindrängen. Während nämlich die Epithelzellen ein äusserst zart rosa gefärbtes, fast homogenes Protoplasma und einen intensiver, aber gleichmässig tingierten Kern besitzen, hat der Körper der Spindelzellen ein fein punktiertes oder netzförmig gezeichnetes Protoplasma, der Kern, der ausgesprochen oval und grösser als der einer Epithelzelle ist, zeigt ein deutliches Chromatingerüst mit 1—2 fast immer polständigen Kernkörperchen.

3 Tage alt: Flachschnitt. Noch viel schöner als auf den Längsschnitten ist der Unterschied zwischen Epithelzellen und den eben beschriebenen grossen spindelförmigen Zellen auf Flachschnitten zu sehen. Vor allem fällt die deutliche Vermehrung der Hornhautzellen knapp neben dem Epithel in den Hornhautlamellen selbst ins Auge. Ich konnte aber auch die Tatsache und die Art ihrer Vermehrung in unzweideutiger Weise konstatieren und will zwei Präparate genauer beschreiben, in welchen dieses Verhalten am schönsten zum Ausdrucke kommt.

Der Rand des den Substanzverlust einsäumenden Epithelmantels (Taf. IX, Fig. 2 *E*) ist an einer Stelle unterbrochen durch eine Knospe von jungen, spindelförmigen, dicht aneinander liegenden Zellen, die den embryonalen nicht unähnlich sehen (*SZ*), und die frei ins Lumen des Substanzverlustes vorspringt. Dieses Büschel von Spindelzellen erhebt sich aus einer kontinuierlich unter dem Epithel befindlichen mehrfachen Spindelzellenschicht (*Se*), deren einzelne Individuen mit ihrem Längsdurchmesser eine gegen das Epithel schiefe Verlaufsrichtung haben, gleichsam als ob sie dasselbe zu durchbohren trachten würden (auf Taf. IX, Fig. 2 bei *s. c.*). An der früher erwähnten Stelle ist tatsächlich das Epithel durchbrochen, und die Zellen dringen, eng aneinander gelagert, durch die Lücke ins freie Lumen, wo sie sich, nach dieser Einschnürung vom Drucke entlastet, wie eine pilzförmige Wucherung ausbreiten. Dies macht sich ausser in der fast radiären Aneinanderlagerung auch in der Form der Zellen geltend; während die subepithelialen und in der Epithellücke gelegenen Zellen eine Wetzsteinform oder an beiden Enden sehr spitz zulaufende Gestalt und einen dementsprechend auch sehr langgestreckten ovalen Kern besitzen, haben die ins freie Lumen vorspringenden Zellen eine ovale, aber an den Rändern nicht spitz zulaufende Form. Ihre Kerne sind ebenfalls oval, zeigen sehr oft Einschnürungen, wodurch Achterformen mit manchmal ganz ungleichen Hälften resultieren (*a*), auch sieht man hier und da zwei nebeneinander liegende, nur durch eine Protoplasma-

brücke zusammenhängende Kerne (*b*), von denen jeder ein Kernkörperchen enthält. Einfache ovale Kerne haben fast durchwegs zwei Polkörperchen, auch zwei vollständig getrennt nur dicht nebeneinander liegende Kerne in einer Zelle kommen vereinzelt zur Beobachtung (*c*). In dem Stiele der pilzförmigen Zellwucherung, also innerhalb der Epithellücke oder mehr parenchymwärts gelegen, sind auf dem Präparate einander ziemlich benachbart zwei Mitosen, die eine ausgezeichnet erhaltene Doppelspindel zeigen (*m*), und zwar durchaus nicht in Epithelzellen, sondern weit weg von denselben mitten in der Spindelzellmasse. Eine dritte Mitose befindet sich in demselben Schnitte nahe der freien Oberfläche des extraepithelialen Spindelzellenkonglomerates. Es sind also durch diesen Befund im Zusammenhange mit den in Taf. IX, Fig. 1 wiedergegebenen Bildern, bzw. den dazu gehörigen Beschreibungen, zwei für die Frage der Hornhautregeneration einschneidende Tatsachen bewiesen. 1. Die Herkunft der die Hornhautdefekte regenerierenden Zellen aus den unter dem Epithel gelegenen Spindelzellen, welche den fixen Hornhautkörperchen, die sich vermehren, entstammen; 2. die Vermehrung der Spindelzellen auf dem Wege der echten Mitose, wenngleich auch ausserdem einige der eben erwähnten Bilder (*b*, *c*) als amitotische Zellvermehrung gedeutet werden können.

Das zweite Präparat, dessen genaue Beschreibung mir in Ergänzung des bisher Gesagten von besonderer Wichtigkeit erscheint, und das ebenfalls einen Flachschnitt durch einen 3 Tage alten, austrepanierten Hornhautdefekt darstellt, geht durch die tieferen Schichten der Hornhaut, worauf das Vorhandensein der Descemet, welche den Substanzverlust einsäumt, schliessen lässt. Einzelne Epithelinseln, die sich inmitten des neugebildeten Hornhautgewebes befinden, sind abgekappte Ausläufer der Randsprossen des in die Tiefe wuchernden Epithels. Hier unterscheiden sich die Epithelzellen von den jungen Hornhautzellen schon in der Färbung dadurch, dass das Protoplasma der ersteren, sowie die Fibrinfäden des Pfropfes einen deutlichen rosafarbigen Ton angenommen haben, während die Hornhautkörperchen, bzw. ihre Abkömmlinge graubläulich gefärbt sind. Während aber die Stellen des alten, von der Verletzungsstelle weiter abliegenden Parenchyms nur schwach tingiert sind, haben die neugebildeten, dem Substanzverluste, bzw. der Epithelinsel zunächstliegenden, eine viel intensivere Färbung. Auch ihre Form ist verschieden: Die alten fixen Hornhautzellen sind im allgemeinen länglichoval und unregelmässig

geformt, während die neugebildeten eine ausgesprochene Spindelform von sehr entwickelten Längsdimensionen, also spiessartige Gebilde darstellen (Taf. IX, Fig. 3). Man findet hier ausser regelrechten langgestreckten Spindelformen (*a*), Zellen mit endständigem Kerne und einseitig langausgezogenem, fadenförmig endendem Zellkörper (a_1), ferner Individuen, welche zwei ziemlich weit auseinander liegende Kerne mit kurzen, zipfelförmigen Protoplasmaendigungen besitzen (*b*); eine Vorstufe davon stellt b_1, vielleicht auch b_2 dar. Bei diesen Zellformen haben die Kerne meist zwei Polkörperchen. Ausserdem sieht man in den Kernen zahlreicher gut ausgebildeter Spindelzellen an Stelle der scharf umschriebenen Kernkörperchen dichte, klumpige Anordnungen des Chromatins in unregelmässig geformten Kernen (*c*). Sie bilden den Übergang zu Zellformen, in denen die Kerne eine sehr intensive, aber nur streckenweise Färbung angenommen haben, die in Form oft rosenkranzartig aneinander gereihter, unregelmässig kugeliger Gebilde sichtbar sind (*d*). Immer aber sind die stark gefärbten kugeligen Gebilde innerhalb der gut sichtbaren Kernmembran gelegen, die höchstens bei *d* nicht überall gleich deutlich ist, so dass man nicht von einem Zellzerfall sprechen kann, im Gegenteil machen sie den Eindruck einer stellenweisen Verdichtung des Chromatingerüstes, wie dies als Vorstadium der Mitosen beobachtet wird. Nur kommt es nicht zur Ausbildung der typischen schlingenförmigen Konvolute; man könnte sie also eher als atypische, nicht zur vollen und regelmässigen Ausbildung gelangte, sozusagen abortive Kernteilungen auffassen. Die neugebildeten Hornhautzellen liegen teils parallel nebeneinander, teils kreuz und quer durcheinander. Ihre Anzahl ist gegenüber dem normalen Parenchym ausserordentlich vermehrt, so dass sich jedem unbefangenen Beobachter unwillkürlich und auf den ersten Blick einerseits das Bild einer in raschem Wachstum befindlichen Zellmasse, anderseits eine Zusammensetzung derselben aus Abkömmlingen der fixen Hornhautkörperchen aufdrängen muss. Die auf dem Schnitte in ziemlicher Anzahl zwischen den Maschen des Fibrinnetzes eingeschlossenen polynukleären Leukocyten unterscheiden sich selbstverständlich ausser durch die Lokalisation auch durch ihre Gestalt vollständig von diesen eben geschilderten Zellformen, ohne dass es Übergangsformen gäbe, so dass an eine Herkunft der jungen neugebildeten Zellen von den „Wanderzellen“ nicht im entferntesten gedacht werden kann. Ausser den Zellen, die oben beschrieben, sind in dem Präparate auch Formen enthalten, in welchen die schwarzblau gefärbten Kernteile endständig in den Zellen sitzen, und die man am besten

mit den nach Neisser gefärbten Diphtheriebacillen mit den Ernstschen Körnchen vergleichen könnte (*e*). Diese Zellen stellen zweifellos Degenerationsformen von jungen neugebildeten Zellen dar. Weiter fortgeschrittene Zerfallsstadien sieht man in Form von unregelmässigen Protoplasmaklumpen mit Kerntrümmern von verschiedener Gestalt (*f*).

$4^1/_2$ Tage alt: Längsschnitt. Die den Substanzverlust überziehende Epitheldecke, in der vereinzelte Mitosen sichtbar sind, ist nicht mehr so mächtig; die den Wundrändern anliegende Epithelmasse reicht auch nicht mehr so tief in den Defekt hinein (Taf. IX, Fig. 4). Die unterste Zellschicht derselben trägt bereits mehr den Charakter der Basalzellen, indem sie grossenteils cylindrische Form, pallisadenartige Anordnung und excentrisch nach oben gelegene Kerne besitzt. Nach unten zu ist sie ganz scharf abgegrenzt. Zwischen den Maschen des Fibrinpfropfes sind noch ziemlich zahlreiche Leukocyten eingelagert. An seiner Rückseite ist die mit den Endothelien der Descemet unmittelbar zusammenhängende Spindelzellenschicht sehr schön ausgebildet (Taf. X, Fig. 5). Die bemerkenswerteste Erscheinung in diesem Stadium ist aber das viel reichlichere Auftreten der schon in dem früheren Stadium beschriebenen Spindelzellen, das besonders in den Winkeln, welche die oberflächlichsten Parenchymlamellen mit den in die Tiefe gehenden Sprossen des Deckepithels bilden, beobachtet wird. Sie liegen einerseits zwischen den zerklüfteten und durch sie auseinander gedrängten Schnittenden der Hornhautlamellen, die durch ihre rosa Eosinfärbung sehr gut als solche erkennbar sind, und den Basalzellen der Epitheleinsenkung anderseits. Die Form dieser Zellen ist immer eine spindelige, ihre Verlaufsrichtung aber keine geradlinige, sondern eine gewundene, das Protoplasma löst sich an den Enden in feinste Fibrillen auf, die miteinander ein lockeres Netzwerk bilden. Diese Zellmassen biegen um die Kuppe des in die Tiefe gehenden Epithelfortsatzes um und legen sich an der Hinterfläche des den Substanzverlust deckenden Epithels in Gestalt eines mehrschichtigen Zuges an, der gegen das Zentrum des Defektes immer dünner wird und schliesslich aufhört, ohne die von dem gegenüberliegenden Wundrande ihr entgegenkommenden Spindelzellzüge zu erreichen. Der Teil dieser Spindelzellmasse, der unter dem Deckepithel liegt, ist offenbar infolge des von oben und unten auf ihm lastenden Druckes viel schmäler und besteht fast nur aus langgestreckten Zellen mit stark abgeplatteten Kernen. Diese aus den oberflächlichsten Hornhautschichten hervorwuchernde Spindelzellenmasse verhindert einerseits ein tieferes

Einwachsen des Epithels (das ja, wie wir aus der Hornhautpathologie wissen, den Verschluss einer Schnitt- oder geschwürigen Perforationswunde vereiteln kann), anderseits drängen sie die bereits hineingewucherte Epithelmasse allmählich nach aufwärts. Das tritt auch dadurch in Erscheinung, dass die in den früheren Stadien, dem Defekte entsprechend, deutliche Einsenkung der Hornhautoberfläche, bzw. des Oberflächenepithels immer seichter und der Epithelzapfen am Durchschnitte immer stumpfer keilförmig wird. Besonders hervorheben möchte ich noch, dass zwischen den Basalzellen des Epithels und den Spindelzellen immer ein deutlicher schmaler Spaltraum besteht, der von zahlreichen Fäserchen und Bälkchen überbrückt ist, von denen einzelne mit grösster Wahrscheinlichkeit als Ausläufer des Protoplasmas der subepithelialen Spindelzellen anzusehen sind. In den Lücken der tieferen Parenchymschichten sind in der Nähe der Wundränder einerseits noch degenerierte Hornhautkörperchen, spärliche Leukocyten, aber auch grosse spindelige Hornhautkörperchen enthalten, welche den oben beschriebenen Spindelzellen vollständig gleichen. Ganz besonderes Gewicht möchte ich auf die Regenerationsvorgänge legen, die sich in den tiefsten Hornhautschichten, bzw. an der Descemet abspielen. Wie Taf. X, Fig. 5 zur Evidenz zeigt, beginnt im Endothel der Descemet (*D*), in der Gegend ihrer Umkrempelung nach vorn, eine Proliferation. Es bilden sich ganze Konvolute (*E*) von mehr weniger langgestreckten Spindelzellen, deren Protoplasma stellenweise einen welligen Verlauf zeigt. Diese Zellen dringen durch die gegen die Vorderkammer zu gelegene Basis des Fibrinpfropfes (*FP*), welcher den Defekt ausfüllt. Sie ähneln ausserordentlich den in den vordersten Schichten der Wundränder auftretenden und den subepithelial gelegenen Spindelzellen, ohne dass jedoch im entferntesten an einen Zusammenhang mit ihnen auch nur gedacht werden kann. Aus Taf. X, Fig. 5 ist auch ersichtlich, dass in den tiefsten Schichten der Hornhaut, im Parenchym selbst, in der Nähe des Wundrandes (*WP*) sukkulente Spindelzellen von dem schon wiederholt beschriebenen, wohlcharakterisierten histologischen Charakter liegen. Nicht unerwähnt möchte ich es schliesslich lassen, dass das Aussehen des Fibrinpfropfes in den späteren Stadien ein anderes geworden ist, indem an Stelle des primären netzartigen Aufbaues, eine mehr homogene, aus dicken gewundenen Bändern und Klumpen bestehende Zusammensetzung getreten ist.

5 Tage alt: Flachschnitt (Taf. X, Fig. 6). Der Unterschied zwischen den alten normalen Parenchymlamellen und dem neugebil-

deten Hornhautgewebe wird immer deutlicher. Während das erstere seinen regelmässigen Aufbau aus (am Flachschnitte) konzentrischen Lamellen mit eingestreuten Hornhautkörperchen zeigt, ändert sich gegen den Rand des Defektes das Bild, indem ein buntes Gewirr sich überkreuzender und netzartig durch feinste Fibrillen verstrickender, grosser, oft sternförmiger Spindelzellen auftritt, in dem auch vereinzelte Kernteilungsfiguren in Form des Doppelsternes (*m*) sichtbar sind. Ausserdem beachte man das häufige Vorkommen von doppelten Polkörperchen, sowie die stellenweise angedeutete, fast vollendete Teilung der Kerne (*t*). Innerhalb dieses Gewebes liegen dicht gefügte, konzentrisch geschichtete, ganz scharf abgegrenzte und schon mit den schwächsten Vergrösserungen durch ihre Form und Anordnung deutlich erkennbare Epithelnester (*E*), die sich von den lockeren Spindelzellkonvoluten deutlich unterscheiden: Es sind auf den Flachschnitten abgekappte Stränge der in die Tiefe wachsenden Epithelsprossen des Oberflächenepithels. Auf Schnitten, welche durch tiefere Schichten gehen, auf welchen also von dem den Wundrändern entlang wuchernden Deckepithel nichts mehr zu sehen ist, der Fibrinpfropf somit direkt an die Wundränder stösst, sieht man letztere von einem dichten Netzwerk von Spindelzellen gebildet, die schon stellenweise eine annähernd konzentrische Lagerung aufweisen. Dazwischen sind noch einzelne der in den früheren Stadien schon beschriebenen Degenerationsformen erkennbar. Der auf Taf. X, Fig. 5 wiedergegebene Schnitt ist nach de Lietro Vollaro gefärbt, die jungen neugebildeten und lebensfähigen Zellen zeigen ausserordentlich schöne Färbung des Kernes und seines Chromatingerüstes. Die degenerierten Zellen, bzw. ihre Residuen (vielleicht auch Leukocyten) sind als polymorphe dunkle Schollen sichtbar.

5 Tage alt: Längsschnitt. Die jungen wuchernden Hornhautzellen sind nun auch in den tiefen Teilen des Wundkanals in reichlicher Anzahl innerhalb des Fibrinpfropfes sichtbar, wo sie einzelne Teile der Fibrinmasse durch- und umwachsen. An den Wundrändern zeigen sich klaffende Lücken, aus welchen die jungen Spindelzellen in Zügen aus beträchtlicher Entfernung von den Trepanschnittstellen hervorkommen. Auch die unter dem an die Wundränder angrenzenden Oberflächenepithel liegende Spindelzellmasse hat an Mächtigkeit zugenommen. In den oberflächlichen, alten Lamellen ist die Zahl der neugebildeten Spindelzellen grösser und unterscheidet sich sehr deutlich von den alten Hornhautkörperchen. Die tiefsten Partien des Wundrandes zeigen schon durch die blaugraue Färbung ein abweichen-

des Verhalten von den übrigen rosarot gefärbten Teilen. Mit stärkerer Vergrösserung erkennt man, dass hier das Gewebe aus allerfeinsten, wellig verlaufenden Fäserchen besteht, die nicht nur in der Ebene des Schnittes, sondern auch in darauf mehr weniger senkrecht stehenden Richtungen verlaufen, was aus ihren punktförmigen Querschnitten erhellt. Diese Fibrillen treten stellenweise zu ganz dichten Zügen zusammen, die miteinander ein Maschenwerk von langgezogenen Ovalen bilden, und erstrecken sich weit zwischen die alten Lamellen ins Parenchym; in den Lücken stecken oft grosse ovale Kerne, von einem kaum sichtbaren Protoplasmaleib umgeben, der sich in die Fäserchen auflöst und wandständig in den Maschen des Netzwerkes liegt. Auf diesen Präparaten sieht man als zufälligen Befund eine oberflächliche Schnittwunde (offenbar durch zweimaliges Aufsetzen des Trepans bedingt), an welcher man ganz ähnliche Verhältnisse konstatieren kann: Das Deckepithel dringt in Form einer Epithelsprosse in das Parenchym ein, wobei die unterste Zellage aus cylindrischen, pallisadenartig aneinander gereihten Zellen mit excentrisch nach oben gelegenen Kernen besteht, die sich scharf von der Unterlage abheben. An die Epithelwucherung schliesst sich eine dichte Masse von jungen Spindelzellen an, die in dem von ihren Fäserchen gebildeten Netzwerke liegen. Auch zahlreiche Hornhautzellen in der Umgebung besitzen denselben Charakter. Daneben sind aber auch die alten Hornhautzellen erhalten. Die neugebildeten Spindelzellen verlaufen durch die Hornhautlamellen in einem schiefen Zuge noch eine beträchtliche Strecke weit, so dass man glauben könnte, es sei eine Taschenwunde angelegt worden, was aber natürlich bei einem senkrecht auf die Oberfläche aufgesetzten Trepan niemals der Fall gewesen sein kann. Es ist dies ein Beweis, dass der Anstoss zur Bildung junger Spindelstellen weit über die eigentliche Verletzungsstelle hinausgeht und auch in den umliegenden Parenchymschichten einen formativen Reiz ausübt.

6 Tage alt: Längsschnitt (Taf. X, Fig. 7). Das Epithel über dem Defekte ist mehrreihig. Seine unterste Zellreihe trägt grösstenteils schon den Charakter der Basalzellen. Der ganze Defekt ist von einem aus Spindelzellen mit netzartig verschlungenen Ausläufern bestehenden, lockeren Gewebe erfüllt; dieses reicht aber nur an den Rändern durch die ganze Dicke des Defektes, verschmälert sich dann oben und unten gegen das Zentrum desselben immer mehr, so dass hier einerseits unter dem Deckepithel, anderseits gegen die Vorderkammer zu nur eine ganz dünne Platte liegt. Innerhalb dieses jungen Gewebes sind noch Reste des früheren Fibrinpfropfes ein-

geschlossen, sie zeigen homogenes Aussehen, zum Teil krümeligen Zerfall. An den Spindelzellen sind vereinzelte Mitosen sichtbar. Das normale Hornhautgewebe bis zu den Wundrändern ist schon durch die intensivere Rotfärbung, sein festes Gefüge und den mehr homogenen, parallelen Lamellenaufbau deutlich von den neugebildeten Gewebe zu unterscheiden. Die jungen Spindelzellen kommen an den Wundrändern aus den etwas zerklüfteten Schnittenden hervor und stecken mit ihren Fäserchen zwischen denselben. In den beiden plattenartigen Verschmälerungen der neugebildeten Gewebsmasse im Zentrum des Defektes sind die Zellen vielmehr gerade gestreckt, schmäler und liegen ganz dicht aufeinander. Besonders auffallend ist dies an der rückwärtigen Platte, wo sich die Spindelzellen an die Hinterseite des nach vorn umgeschlagenen Endes der Descemet verfolgen lassen. Von den Schnittenden der Descemet sieht man Spindelzellenzüge in radiären Richtungen ausstrahlen.

7 Tage alt: Längsschnitt. Die Epitheldecke über dem Defekte ist gegenüber der normalen Umgebung nur um ein geringes dicker, eine schöne und gleichmässig ausgebildete Basalzellenschicht begrenzt sie scharf gegen die Unterlage. Der ganze Defekt ist von einem lockeren Netzwerke ausgefüllt, das von den regellos nach allen Richtungen liegenden Spindelzellen gebildet wird, deren rosa gefärbte Fasern sich verflechten. Die Wundränder sind gar nicht mehr deutlich zu erkennen; an die dicht übereinander liegenden, mehr homogen aussehenden Lamellen der alten Hornhaut schliesst sich ohne scharfen Übergang eine Zone, die von etwas lockerer und parallel aneinander liegenden, deutlich rosa gefärbten Fasern von stark welliger Verlaufsrichtung gebildet wird. Diese löst sich wieder allmählich ins lockere, aus Spindelzellen gebildete Netzwerk auf, in dem noch einzelne, in homogene Krümel zerfallene Fibrininseln eingebettet liegen.

9 Tage alt: Längsschnitt. Das Epithel überzieht in mehrschichtiger Lage mit deutlich ausgebildeten und von dem jungen Hornhautgewebe überall ganz scharf abgegrenzten Basalzellen die Stelle des Defektes, die sich an der Hornhautoberfläche kaum mehr durch eine Einsenkung markiert. Im Epithel sind einzelne Mitosen sichtbar, zum Teil auch weit weg von der Stelle der Trepanwunde. Das den Defekt ausfüllende junge Gewebe zeigt gegenüber dem früheren Stadium insofern eine Veränderung, als in den oberflächlicheren Schichten die Zahl der Zellen sichtlich abgenommen hat, während das Zwischengewebe, in dem sie eingeschlossen sind, ein viel festeres Gefüge aufweist, das aber mit stärkeren Vergrösserungen noch die Zusammen-

setzung aus dicht nebeneinander liegenden, wellig verlaufenden feinen Fibrillen erkennen lässt. Ganz vereinzelt sind Mitosen in den Zellkernen zu beobachten. Die tieferen Schichten des jungen Gewebes sind viel zellreicher, die langgestreckten Spindelzellen bilden mit ihren Ausläufern ein lockeres Maschenwerk. Gegen die Kammer zu ist noch ein Rest des Fibrinpfropfes in Form einer langgestreckten, zum grossen Teil homogenen oder krümeligen Platte zu sehen, die nach rückwärts von einem aus vielen dunkel gefärbten, sehr spitzen Spindelzellen bestehenden Konglomerat bedeckt wird, das sehr dicht gefügt ist und beiderseits mit dem Endothel der Descemet zusammenhängt. In den tiefsten Lamellen des alten Hornhautparenchyms knapp über der Descemet konnte ich eine sehr deutlich ausgebildete Mitose konstatieren.

10 Tage alt: Längsschnitt (Taf. X, Fig. 8 u. Taf. XI, Fig. 9). Das den ganzen Defekt ausfüllende neugebildete Gewebe ist weniger locker, die Maschen des Netzwerkes zwischen den Spindelzellen und ihren Ausläufern werden langgestreckter und enger, die Zellen lassen eine mehr parallele Verlaufsrichtung erkennen, besonders in den oberen und unteren Schichten ist das Gefüge recht dicht. Ganz auffallend sind zahlreiche, von den beiden Enden der Descemet (*D. E.*) nach oben und gegen das Innere der jungen Gewebsmasse pinselförmig ausstrahlende Züge von sehr langen und schmalen, dicht aneinander liegenden Spindelzellen, die zweifellos von der Aussenseite der Descemet, also ihrem Endothelbesatz ausgehen. In der Mitte des neugebildeten Gewebes sind noch Reste von krümelig zerfallenem Fibrin eingeschlossen.

2 Wochen alt: Längsschnitt. Der ganze Defekt ist von parallel verlaufenden, stark gewellten Fasern ausgefüllt, in welchen langgestreckte, schmale Zellkerne liegen, die sich von den fixen Hornhautkörperchen des normalen Gewebes höchstens durch ihre beträchtlichere Anzahl unterscheiden. Die Grenze zwischen altem und neuem Gewebe wird immer mehr verwischt und ist nur durch das etwas lockerere Gefüge und den vermehrten Zellinhalt zu erkennen.

4 Wochen alt: Längsschnitt. Das neugebildete Hornhautgewebe unterscheidet sich von dem alten Parenchym noch weniger, da die Ausfüllungsmasse des Defektes aus Spindelzellen besteht, deren feinste pinselförmige Fibrillen nicht mehr so deutlich sichtbar sind, sondern das Gewebe aus dickeren, allerdings noch wellig verlaufenden Fasern besteht, in denen schon eine Anordnung zu Lamellen beobachtet werden kann, die allerdings noch nicht so dicht aneinander

liegen wie im normalen Gewebe. Auch der Kernreichtum hat wesentlich abgenommen, ist aber noch immer gegenüber der Norm etwas erhöht. Das Aussehen der Zellen entspricht bis auf eine grössere Sukkulenz ganz den fixen Hornhautkörperchen.

Wir sehen also, um die Ergebnisse der Untersuchungen kurz zusammenzufassen, dass zunächst der ganze Defekt von den Seiten (der normalen Umgebung) her mit Epithel überdeckt wird, das sich in Form mächtiger Randsprossen den Wundrändern entlang in die Tiefe senkt[1]). In diesem Epithel sind Mitosen, sowie auch Bilder zu sehen, welche für die Behauptung einer amitotischen Vermehrung in Anspruch genommen werden könnten. In der Umgebung des Defektes ist das Deckepithel der Hornhaut verschmälert, die charakteristische Form der Basalzellen geschwunden. Das Hornhautgewebe in der nächsten Umgebung der Wundränder zeigt zunächst neben ödematöser Quellung eine Nekrose sowie Einwanderung von polynukleären Leukocyten in wechselnder Menge, sowohl in den Lücken des Hornhautgewebes, als auch zwischen den gewucherten Epithelzellen und in dem den Substanzverlust ausfüllenden Fibrinpfropf. Das Epithel grenzt sich gegen letzteren und die Wundränder immer ganz scharf ab. Vom 3. Tage an tauchen zwischen den Lamellen der Hornhaut in der nächsten Nähe der Wundränder, welche nunmehr weniger ödematös und gequollen sind, grosse spindelförmige Zellen von ausgesprochenem Charakter junger Bindegewebszellen auf, sie finden sich auch in den tiefsten Teilen des Hornhautgewebes, bis wohin, in meinen Präparaten wenigstens, niemals die Randsprossen dringen. An der oberen Circumferenz der Wundränder spriessen aus den oberflächlichen Hornhautlamellen diese Spindelzellen in grosser Masse hervor und bilden mit ihren verzweigten Fortsätzen, die sich in feine Fibrillen auflösen lassen, ein lockeres Netzwerk, das sich gegen das in den Substanz-

---

[1]) Ich trete absichtlich der Frage gar nicht näher, ob diese Zellüberkleidung des Defektes durch Verschiebung der Zellen infolge Druckes der Zellteilung auf die Nachbarschaft oder durch Heranziehung der Zellen aus den tiefsten Schichten (Salzer) oder endlich durch direktes Hinüberwachsen der amitotisch oder mitotisch vermehrten Zellen zustande kommt. Eine einwandfreie Deutung liesse sich schliesslich nur durch direkte Beobachtung der dabei stattfindenden Vorgänge unter dem Mikroskope geben. Alles andere sind Vermutungen, für die ja gewiss gewichtige Gründe sprechen. Zweifellos sicher sind in der Epithelwucherung über dem Defekte, sowie im Deckepithel der Hornhaut auch ausserhalb dem Defekte noch am 9. Tage Mitosen nachzuweisen, die allerdings in den ersten Tagen nach der Verletzung fehlen. Die amitotische direkte Zellteilung wird heute wohl von den meisten Forschern nur mit sehr grosser Reserve angenommen.

verlust hineingewucherte Epithel mit einem hellen Zwischenraume abgrenzt. Diese Spindelzellen umwuchern bald die Kuppe der Epithelrandsprosse in einer oder nur ganz wenigen Schichten und streben gegen das Zentrum des Defektes zu. Durch den einerseits vom Epithel, anderseits vom Fibrinpfropf auf ihnen lastenden Druck sind sie abgeplattet und langgestreckt. Auf Flachschnitten von 3 Tage alten Defekten sieht man eine Spindelzellenmasse den Epithelmantel sprengen und frei ins Innere des Substanzverlustes hinauswuchern. In dieser pilzförmigen Gewebsknospe sind sehr schön ausgebildete Mitosen, mehrkernige Zellen, sowie endlich Zellbilder zu beobachten, die für eine amitotische Teilung und amöboide aktive Beweglichkeit sprechen könnten. Auf $4^1/_2$ Tage alten Präparaten sind auch an den fixen Hornhautkörperchen innerhalb der alten Hornhautlamellen Mitosen sichtbar. Der nächste Verlauf ist der, dass die Spindelzellen aus tieferen Teilen der Wundränder ausschwärmen, das Fibrin durchwuchern und Teile desselben inselförmig umwachsen. Der ursprünglich aus einem feinfaserigen Netzwerk mit eingestreuten dichteren homogenen Balken bestehende Fibrinpfropf wird mit zunehmendem Alter zu einer immer gleichmässigeren, hyalinen Masse, was offenbar der Effekt der einschmelzenden und verdauenden Tätigkeit der immer zahlreicher werdenden jungen Bindegewebszellen ist. Dabei scheinen die zerklüfteten und unregelmässig zackigen Schnittenden der Lamellen, die nicht mehr gequollen sind, viel mehr geglättet zu sein. Auch diese Veränderung kann als ein Abbau der nekrotisch gewordenen Enden durch die proteolytischen Fermente der neugebildeten Zellen gedeutet werden. Die Fortsätze der Spindelzellen nehmen sehr bald (5. und 7. Tag) deutliche Eosinfärbung an, werden immer zahlreicher, das von ihnen gebildete Netzwerk wird dichter und engmaschiger, ihr Verlauf schliesslich ein wellenförmiger. Noch in den späteren Stadien (9. Tag) sind in den tiefen Schichten des Spindelzellennetzwerkes, welches den Substanzverlust ausfüllt, sowie auch in den tiefsten Parenchymschichten der Hornhaut vereinzelte Mitosen zu sehen. Schon nach zwei Wochen ist der Substanzverlust von einem Gewebe ausgefüllt, das sich von den Wundrändern nicht mehr deutlich abhebt, sondern allmähliche Übergänge von den homogenen, zellarmen, dicht übereinander liegenden normalen Hornhautlamellen zu einem Gewebe zeigt, das aus feinen, wellig verlaufenden, annähernd parallel liegenden Faserzügen besteht, das sich aber nicht mehr in die Primitivfibrillen auflösen lässt, und in dem zahlreiche platte, langgestreckte Kerne liegen. Schon am 2. Tage, also noch vor dem Hervorspriessen der Spindelzellen

aus den vordersten, oberflächlichsten Hornhautlamellenenden, sieht man von der Umschlagsstelle der durchschnittenen und nach vorn umgebogenen Descemet Spindelzellzüge abgehen, die die hintere Oberfläche des Fibrinpfropfes überkleiden. Die Schicht wird immer mächtiger, die Zellen länger, legen sich dicht aneinander und bilden ganze Platten, die nun auch in die Fibrinmasse hineinwuchern. An den 10 Tage alten Präparaten sieht man schliesslich von der Umschlagstelle der Descemet pinselförmig aus den ganz platten Spindelzellen mit ihren dichtgedrängten und welligen Ausläufern bestehende Lamellen gegen das Zentrum des Substanzverlustes in schwach nach oben gerichteten Zügen sich erstrecken. Mit der Wucherung der neugebildeten Spindelzellen geht Hand in Hand eine Dickenabnahme des Deckepithels und ein Kürzer- und Plumperwerden der Randsprosse, so dass diese schliesslich entweder nur eine ganz geringfügige Verdickung an der Stelle der ursprünglichen Wundränder darstellt oder ganz verschwindet. Durch das wuchernde neugebildete Gewebe wird das Epithel in die Höhe gehoben, so dass die in den ersten Zeiten an dem Orte des Defektes sichtbare Einsenknng der Epitheldecke immer seichter wird, und schliesslich höchstens nur eine kaum merkliche Niveaudifferenz an der Oberfläche zurückbleibt. Die tiefste Zellage des Deckepithels nimmt allmählich die Charakteristika der Basalzellen an. Ganz besonders interessant und aufklärend ist das Studium von Flachschnitten aus den ersten Tagen. Hier sieht man nämlich einerseits alle möglichen Übergänge von normalen Hornhautkörperchen zu neugebildeten Spindelzellen, anderseits aber auch sehr langgestreckte, spiessförmige Zellen, deren Kerne eine eigentümliche Zusammenballung des Chromatins und rosenkranzähnliche Aneinanderreihung dieser Ballen aufweisen, die am ehesten an eine sehr schnelle und ganz unregelmässige Kernteilung denken lassen. Es können diese Bilder zwanglos so aufgefasst werden, dass es zu einer so ausserordentlich reichlichen Wucherung und Vermehrung der neugebildeten Zellen kommt, dass nicht das ganze Material zum Aufbau des neuen Gewebes verwendet werden kann und daher zum Teil zugrunde geht, wahrscheinlich auch bei der raschen Vermehrung nicht alle Individuen gleich lebensfähig bleiben und daher wieder abgebaut werden.

Um die aus meinen Präparaten sich mit Sicherheit ergebende Abstammung der Keratoblasten (d. h. der die regenerierte Hornhaut aufbauenden Spindelzellen), von den Hornhautkörperchen, also aus Bindegewebszellen noch mehr zu stützen, habe ich das Problem von

...n die freie Oberfläche hindurchwindet. Die an den ...s jungen Gewebes sichtbare Endothelwucherung ist ...llen.

...en angeführten Beobachtungen geht die Brauchbar- ...e der vitalen Färbung durch intravenöse Trypanblau- ...or. Es wird durch sie der aus meinen früher an- ...ersuchungen resultierende Schluss bestätigt, dass der ...der Hornhautsubstanz durch Abkömmlinge der Binde- ...n erfolgt, die Keratoblasten somit bindegewe- ...r und nicht epithelialer Abstammung sind. Dass ...n den Befunden Rados und meinen Unterschiede finden, ...schwer durch die Differenz der im Experimente gesetzten ...n. Dort die schwere Schädigung des Hornhautgewebes ...letäre Verätzung und hier die Entfernung eines Horn- ...s. Im ersteren Falle wird durch die zelltötende Sub- ...und die Zerfallsprodukte des abgestorbenen Gewebes eine ...stärkere und durch lange Zeit sich immer erneuernde ... ausgeübt, die sich nicht nur auf die nächste Umgebung, ...gar auch auf die tiefen Teile des Auges erstreckt, weil ...Wegschaffung der Abbauprodukte und ihre Paralysierung ...ntfernteren, gefässhaltigen Gewebe in Anspruch genommen ...issen. Im letzteren Falle wird durch die Gewebsschädigung ...r Verletzung ein momentaner Reiz gesetzt, dessen Folgen ...ptische Wundheilung natürlich vorausgesetzt) zwar auch in ...ihafteren Stoffwechsel (Gefässinjektion der Bindehaut, viel- ...was stärkere Gefässfüllung der Iris, aber ohne Exsudation) ...n, der vor allem gesteigerte Nahrungszufuhr aus den zunächst ...n blutgefässhaltigen Teilen bezweckt, der aber, wie wir schon ...kopisch sehen und auch an den Präparaten bestätigt finden, ...ld ausgeglichen ist, so dass nur in der engeren Umgebung der ...ungsstelle des Reizes für längere Zeit gesteigerte Gewebs- ...it besteht, deren Zweck der Ersatz des verloren gegangenen ...es ist. Wir werden daher, glaube ich, nicht fehl gehen, wenn ...der Verschiedenheit der mikroskopischen Bilder eine Bestätigung ...Unterschiede, die aus der theoretischen Überlegung sich ergeben, ...Daraus, dass sich zwischen dem reichlichen Vorkommen der ...dzellen im Gewebe des Limbus und in der Umgebung des De- ...nicht die Spur eines kontinuierlichen Zusammenhanges findet, ...meines Erachtens nicht auf die Wanderzellennatur der Pyrrhol- ...geschlossen werden, vielmehr sehe ich in ihnen wie auch

von 0,2 : 20,0 physiol. *NaCl*-Lösung in die Ohrvene erhielten. Als die Tiere schön dunkelblau waren, was man besonders an den Schnauzen, Lidern, Löffeln, ja selbst an den Krallen sah, wurde die Hornhauttrepanation ausgeführt, die Tiere aber noch weiter injiziert. Nach 2, 3 und 7 Tagen wurden die Augen enucleiert, in Formol gehärtet, die Hornhäute in Paraffin geschnitten (Schnittdicke 3 μ) und die Schnitte mit Lithioncarmin nachgefärbt.

Die Ergebnisse der Untersuchungen waren folgende: Auf den 2 Tage nach der Trepanation enucleierten Augen sieht man in der Bindehaut bis zum Limbus sehr zahlreiche typische Pyrrholzellen in dem lockeren subconjunctivalen Bindegewebe; in den peripheren, dem Limbus benachbarten Hornhautteilen dagegen sind nur ganz vereinzelte Pyrrholzellen aufzufinden, und zwar in den oberflächlichsten Schichten, wo sie sich als typische langgestreckte, spindelige Hornhautzellen repräsentieren. Dagegen sind in dem den Wundrändern benachbarten Hornhautgewebe jenseits der nekrotischen Zone zahlreiche Pyrrholzellen, gelegentlich zu Haufen vereinigt, sichtbar. Die Zellen haben meist klumpige Gestalt, doch sind auch sehr viele mit Ausläufern versehene oder Spindelformen vorhanden. Diese Pyrrholzellen treten auch in dem Winkel, den der oberflächlichste Teil des Wundrandes mit dem Epithelzapfen bildet, auf, an derselben Stelle, wo, wie früher beschrieben, die ersten jungen Spindelzellen sichtbar sind. An einzelnen Schnitten sieht man auch mitten im Fibrinnetzwerke, sowie unter dem Deckepithel des Substanzverlustes sehr spärliche Pyrrholzellen. Das Endothel an der Rückwand des Fibrinpfropfes, sowie das Epithel über der normalen Hornhaut, über dem Defekte und in den Randsprossen entlang der Wundränder sind durchwegs frei von Pyrrholzellen.

Auf den Schnitten der 3 Tage alten Verletzung sind die Verhältnisse im grossen ganzen die gleichen, nur sind die Pyrrholzellen zwischen Epithel des Substanzverlustes und Fibrinpfropf, sowie in den Winkeln neben den Randsprossen zahlreicher.

Das nächste Präparat, welches von einer 7 Tage alten Trepanation herrührt, zeigt schon das junge, aus einem lockeren Netzwerke von Spindelzellen bestehende Gewebe. In diesem sind in beträchtlicher Anzahl diese Spindelzellen mit den Trypanblaukörnchen angefüllt, allerdings überwiegen die nur mit Lithioncarmin gefärbten jungen Bindegewebszellen bedeutend. Bemerkenswert ist aus den Schnitten aus diesem Stadium der Befund, dass sich an einer Stelle ein Zug von solchen Pyrrholzellen, die deutliche Spindelform haben, zwischen

das Epithel bis an die freie Oberfläche hindurchwindet. Die an den tiefsten Stellen des jungen Gewebes sichtbare Endothelwucherung ist frei von Pyrrholzellen.

Aus den eben angeführten Beobachtungen geht die Brauchbarkeit der Methode der vitalen Färbung durch intravenöse Trypanblauinjektionen hervor. Es wird durch sie der aus meinen früher angeführten Untersuchungen resultierende Schluss bestätigt, dass der Wiederaufbau der Hornhautsubstanz durch Abkömmlinge der Bindegewebssubstanzen erfolgt, die Keratoblasten somit bindegewebiger Natur und nicht epithelialer Abstammung sind. Dass sich zwischen den Befunden Rados und meinen Unterschiede finden, lässt sich unschwer durch die Differenz der im Experimente gesetzten Reize erklären. Dort die schwere Schädigung des Hornhautgewebes durch eine deletäre Verätzung und hier die Entfernung eines Hornhautstückchens. Im ersteren Falle wird durch die zelltötende Substanz selbst und die Zerfallsprodukte des abgestorbenen Gewebes eine wesentlich stärkere und durch lange Zeit sich immer erneuernde Reizwirkung ausgeübt, die sich nicht nur auf die nächste Umgebung, sondern sogar auch auf die tiefen Teile des Auges erstreckt, weil für die Wegschaffung der Abbauprodukte und ihre Paralysierung auch die entfernteren, gefässhaltigen Gewebe in Anspruch genommen werden müssen. Im letzteren Falle wird durch die Gewebsschädigung infolge der Verletzung ein momentaner Reiz gesetzt, dessen Folgen (eine aseptische Wundheilung natürlich vorausgesetzt) zwar auch in einem lebhafteren Stoffwechsel (Gefässinjektion der Bindehaut, vielleicht etwas stärkere Gefässfüllung der Iris, aber ohne Exsudation) bestehen, der vor allem gesteigerte Nahrungszufuhr aus den zunächst gelegenen blutgefässhaltigen Teilen bezweckt, der aber, wie wir schon makroskopisch sehen und auch an den Präparaten bestätigt finden, sehr bald ausgeglichen ist, so dass nur in der engeren Umgebung der Einwirkungsstelle des Reizes für längere Zeit gesteigerte Gewebstätigkeit besteht, deren Zweck der Ersatz des verloren gegangenen Gewebes ist. Wir werden daher, glaube ich, nicht fehl gehen, wenn wir in der Verschiedenheit der mikroskopischen Bilder eine Bestätigung dieser Unterschiede, die aus der theoretischen Überlegung sich ergeben, finden. Daraus, dass sich zwischen dem reichlichen Vorkommen der Pyrrholzellen im Gewebe des Limbus und in der Umgebung des Defektes nicht die Spur eines kontinuierlichen Zusammenhanges findet, kann meines Erachtens nicht auf die Wanderzellennatur der Pyrrholzellen geschlossen werden, vielmehr sehe ich in ihnen wie auch

Goldmann, nur den Ausdruck eines gesteigerten Stoffwechsels, der an diesen zwei Stellen seinen sichtbaren Höhepunkt erreicht: einerseits um die Verletzungsstelle herum, anderseits dort, wo die nächsten Zuführungswege des Nährmaterials für das Gewebe liegen. Ich möchte die in meinen Präparaten als tingierte Zellen erscheinenden Individuen, soweit sie nicht die typische Form der ausgewachsenen jungen Bindegewebszellen besitzen (also in den Präparaten vom 2. und 3. Tage nach der Trepanation) für eigentümlich veränderte Hornhautkörperchen halten, aus welchen das spätere, für den Aufbau des Hornhautgewebes erforderliche Zellmaterial entsteht.

Aus meinen Untersuchungen geht die Erkenntnis zweier, für die Lösung der Frage nach der Regeneration des Hornhautgewebes sehr wichtiger Tatsachen hervor.

1. In den fixen Hornhautzellen ist vom 3. bis 9. Tage eine Proliferation auf dem Wege der echten Mitose mit Sicherheit zu konstatieren. Die jungen Spindelzellen, Salzers Keratoblasten, erscheinen zuerst innerhalb der Hornhautlamellen in der Nähe der Wundränder zu einer Zeit, in welcher die Nekrose des letzteren nicht mehr zu sehen ist. Sie sind von dem Epithel immer scharf getrennt und auch in ihrer Form und feineren Struktur von demselben durchaus verschieden. Übergangsformen zwischen beiden Zellarten sind nicht zu beobachten. In ihnen sind zu derselben Zeit wie in den fixen Hornhautkörperchen sowohl echte Mitosen als auch Schlingen- und Knäuelbildungen im Kerne zu sehen. Sie vermehren sich also durch indirekte Zellteilung, wenngleich auch viele Bilder für die Möglichkeit einer direkten, amitotischen Teilung sprechen. Schon dieser Umstand allein würde genügen, um zu beweisen, dass sie nicht Abkömmlinge des Epithels sein können. Letztere Annahme widerspricht auch vor allem dem allgemeinen Grundgesetze der Regeneration, welches besagt, dass die Neubildung eines Gewebes stets nur von dem Gewebe der gleichen Art ausgehen kann, dass zwar die verschiedenen Formen der Bindesubstanzen bei der Regeneration ineinander übergehen, die Arten des Epithels ihre Zellform verändern können, dass aber niemals Zellen von der Beschaffenheit und Anordnung des Oberflächenepithels oder seiner Derivate aus Bindegewebszellen entstehen können, was natürlich auch umgekehrt gilt. Es lässt sich ferner beim Ersatz von zerstörten Teilen des ausgebildeten Körpers dieselbe oder eine ähnliche Beständigkeit der Gewebsarten nachweisen wie bei der embryonalen

Entwicklung (Marchand). „Im allgemeinen kann man sagen, dass bei der Regeneration die Beständigkeit des Gewebscharakters durch denjenigen Grad der Differenzierung bestimmt wird, welche die einzelnen Gewebe bei der definitiven Ausbildung der Organe erreicht haben“ (Marchand). Es erscheint mir auch gar nicht möglich, anzunehmen, dass die ektodermalen Zellen des Deckepithels der Hornhaut sich plötzlich zu Spindelzellen vom Typus des jungen Bindegewebes umwandeln, und diese sich stets nur als solche weiter vermehren, ohne dass Rückschlagformen zu beobachten wären, und dass diese ferner in dem weiteren Verlaufe des Regenerationsprozesses dieselben Veränderungen durchmachen, wie das embryonale Hornhautgewebe bis zur vollendeten und endgültigen Ausbildung des ganz spezifisch aufgebauten lamellären Parenchyms. Ich berufe mich diesbezüglich wieder auf Marchand, der in seinem, schon früher erwähnten, grundlegenden Werke über den Prozess der Wundheilung betont, dass „die Regeneration stets an die noch erhalten gebliebenen Reste kernhaltigen Protoplasmas gebunden ist; sie allein sind die vermehrungs- und wucherungsfähigen Elemente, deren Produkte wieder der gleichen Umwandlung der Differenzierung, Ausscheidung fähig sind, wie die ursprünglichen Elemente“. All dies sehen wir an den von mir beschriebenen Präparaten in einwandfreier Weise. An einer andern Stelle seines Buches sagt Marchand ausdrücklich: „Die Zellen der Sehnen, Bänder, ja selbst der Hornhaut stehen denen des gewöhnlichen Bindegewebes so nahe, dass es eines besonderen Beweises nicht bedarf, dass sie die Fähigkeit haben, immer wieder fibrilläres Bindegewebe zu bilden“.

2. Meine Untersuchungen haben aber noch eine andere, sehr wichtige Erkenntnis zutage gefördert: die unbestreitbare, grosse und bedeutsame Rolle des Endothels beim Prozesse der Hornhautregeneration. Man kann direkt behaupten, dass zum mindesten die tiefsten Schichten des Hornhautgewebes von demselben abstammen, und kann diese Umwandlung in ihren einzelnen Stadien an meinen Präparaten genau verfolgen. Wenn wir uns nun die Frage stellen, ob denn überhaupt die Möglichkeit vorliegen kann, dass aus Endothelien Bindegewebe entsteht, so finden wir bei der Durchsicht der Literatur, dass die überwiegende Mehrzahl der Autoren (Cohn, Waldeyer, Thiersch, Cornil, Ranvier, Durante, Baumgartner, Raab, Riedel, Thoma und Heuking bezüglich der Blutgefässendothelien, Kundrat, Marchand bezüglich des Endothels der serösen Häute) sich für die Identität der Blutgefäss-, bzw. Serosa-

endothelien mit Bindegewebszellen ausspricht und die Entstehung von fibrillärem Bindegewebe aus gewucherten Endothelien annimmt. Schon im Jahre 1865 hat His die Zellbekleidung der serösen Häute, Gelenkshöhlen, Gefässe und der vorderen Augenkammer als „falsche Epithelien" oder „Endothelien" den echten Epithelien gegenübergestellt und sie sozusagen als platte Bindegewebszellen bezeichnet. Speziell in der ophthalmologischen Literatur finden sich wiederholte Beobachtungen, aus denen hervorgeht, dass das Endothel die Fähigkeit besitzt, sich zu Fibroplasten umzuwandeln und Bindegewebe zu bilden; so bei Uhthoff und Axenfeld, Wagenmann, Greeff, Krückmann, Fuchs, Salzmann.

Sehen wir uns nun die Ergebnisse der neuesten Forschungen auf dem Gebiete der Entwicklungsgeschichte des Auges an, wie sie in dem nach jeder Richtung prachtvollen Werke Bachs und Seefelders auf Grund zahlreicher mikroskopischer Bilder aus den verschiedensten Embryonalstadien niedergelegt sind. Die Ansicht Knapes, dass sich an dem Aufbau der Hornhautschichten zunächst nur ektotermale Bestandteile, der sog. „vordere Glaskörper" (Lenhossek, v. Szily) beteiligen, dass speziell die Bowman und Descemet direkt von ihm abstammen, während erst später mesodermale Anteile einwandern und an der Genese der Hornhaut mitwirken, konnten Bach und Seefelder nicht im vollen Umfange bestätigen. Auf Grund ihrer vortrefflichen Präparate kommen sie im Gegenteil zur Überzeugung, dass „die Beteiligung des vorderen Glaskörpers an dem Aufbau der Hornhaut eine nur rasch vorübergehende und für die weitere Entwicklung belanglose ist." Die Bildung des fibrillären Hornhautgewebes geht vielmehr von Mesodermzellen aus, was sich aus den Präparaten ohne weiteres ergibt, weil sie sich von dem embryonalen Stützgewebe durch ihre Struktur, das stärkere Lichtbrechungsvermögen und den ausgesprochen gewundenen Verlauf der Fibrillen unterscheiden. Diese Differenzen müssen voll berücksichtigt werden, trotzdem sich in dem färberischen Verhalten bei Mallorys Methode eine grosse Übereinstimmung der beiden Gewebsarten zeigt. In den hintersten Schichten ist die fibrilläre Zwischensubstanz sehr deutlich erkennbar, die Hornhautzellen sind hier viel zahlreicher, Mitosen sind allenthalben zu sehen. Später werden die Zellen viel platter, und ihr Verlauf zur Oberfläche parallel gerichtet. Eine Verbindung des Protoplasmas mit den Fibrillen ist meist nicht mehr sichtbar, die Zellen sind in den Zwischenräumen des bereits lamellär aufgebauten Bindegewebes gelegen. Sehr interessant sind auch die Ausführungen Bachs

und Seefelders über die Entstehung des Endothels, das sie ebenfalls direkt von den mesodermalen Zellen herleiten, welche die Hornhautgrundsubstanz aufbauen. „Bei einem menschlichen Embryo von 20—24 mm Länge bedeckt das Endothel fast die ganze Hornhauthinterfläche, nur in der Peripherie sind stets Lücken vorhanden. Die Endothelzellen sind absolut nicht von den Mesodermzellen der Hornhautanlage zu trennen, sondern sind mit ihnen zu gemeinsamen Zellhäufchen zusammengeschmolzen. Zuweilen sendet so eine Endothelzelle in der Richtung des Epithels einen konisch geformten Protoplasmafortsatz, der sich an seiner Spitze in Fibrillen auflöst. Die Übereinstimmung einer solchen Zelle mit den Mesodermzellen der Hornhaut ist dann noch vollständiger. Zumeist ist aber schon eine deutliche Trennung der Endothelien von der übrigen Hornhaut durch eine ausgeprägte Basalmembran durchgeführt. An der Peripherie geht das Endothel in einen von der Hornhaut und Skleralanlage bereits ziemlich deutlich unterscheidbaren Haufen von dicht aneinander gelagerten Mesodermzellen über. Bach und Seefelder sind auf Grund dieser Befunde der Ansicht, dass sich die Endothelzellen wahrscheinlich an Ort und Stelle aus den bereits vorhandenen Hornhautzellen herausdifferenzieren. Bei menschlichen Embryonen von 65 mm Länge unterscheidet sich das Endothel der Descemet von dem der ausgewachsenen Hornhaut nicht mehr nennenswert.

Wenn wir die eben citierte Beschreibung mit der meiner Präparate vergleichen, so finden wir eine ausserordentlich weitgehende Übereinstimmung; die von Bach und Seefelder gegebenen diesbezüglichen Illustrationen sind mit dem Aussehen meiner Schnitte aus den früheren Stadien geradezu als gleich zu bezeichnen und liefern für meine Anschauung eine Stütze, wie ich sie mir nicht besser wünschen konnte. Wenn wir nun sehen, dass das Endothel aus den die Hornhaut aufbauenden mesodermalen Zellen besteht, bzw. mit ihnen identisch ist, so ist es ja nur zu begreiflich und kann nicht im entferntesten wundernehmen, wenn es nach dem Gesetze der Regeneration durch seine Wucherung junge Hornhautzellen bildet. Ganz abgesehen davon aber ist es nach den früheren Ausführungen a priori und per analogiam im höchsten Grade wahrscheinlich, dass die Endothelien der Descemet Bindegewebsfasern der Hornhaut bilden können. Wenn daher überhaupt auf Grund der Resultate meiner Forschungen noch bei jemand Zweifel daran bestehen könnten, dass die Neubildung der Hornhaut durch mesodermale Bestandteile, und zwar Ab-

kömmlinge der fixen Hornhautzellen erfolgt, so sind sie doch wohl durch die interessanten Befunde Bachs und Seefelders geradezu unmöglich geworden, denn es wäre ja absurd zu behaupten, dass zwar die Hornhaut des menschlichen Fötus von mesodermalen Zellen gebildet wird, aber der Ersatz des ausgewachsenen Hornhautgewebes durch ektodermale Zellen, nämlich das Epithel, bzw. seine Derivate, bewerkstelligt wird.

Ich bin somit auf Grund meiner Untersuchungen zu der Überzeugung gekommen, dass sowohl die Salzersche als auch die Bonnefon und Lacostes Ansicht von der Regeneration der Hornhaut unhaltbar ist, dass vielmehr die Keratoblasten von den mesodermalen, fixen Hornhautkörperchen abstammen, und auch das Endothel der Descemet sich an dem Aufbau des neuen Hornhautgewebes beteiligt[1]). Diese meine Schlüsse stimmen auch vollständig mit den neuesten embryologischen Forschungen überein.

Literaturverzeichnis.

Donders, Holländ. Beitr. z. d. anat. u. physiol. Wissensch. 1848.
Salzer, Arch. f. Augenheilk. Bd. LXIX, LXX, LXXI. 1911, 1912. Woselbst auch die hier nicht ausdrücklich angeführte Literatur genau enthalten ist.
Retterer, Journ. de l'anat. et physiol. normale et path. 1903.
Bonnefon u. Lacoste, Ann. d'ocul. 1912. Arch d'opht. 1913.
Landreau, Thèse de l'univ. de Bordeaux. 1912.
Marchand, Der Prozess der Wundheilung. 1901.
Bach u. Seefelder, Atlas zur Entwicklungsgeschichte des menschlichen Auges. 1912.
Krückmann, v. Graefe's Arch. f. Ophth. Bd. XLII, 4.
Fuchs, v. Graefe's Arch. f. Ophth. Bd. LXXXIV. S. 221 ff.

Erklärung der Abbildungen auf Taf. IX—XI, Fig 1—10.

Fig. 1. Nicht perforierende Trepanverletzung, 5 Tage alt. Längsschnitt. Vergr. 500. *E.* = Epithel über dem Defekte, *a. Hp.* = altes Hornhautparenchym, *s. e.* = subepitheliale Zellneubildung (Keratoblasten), *Sp.* = Spaltraum zwischen *se.* und *E.*

Fig. 2. Perforierende Trepanverletzung, 3 Tage alt. Flachschnitt. *E.* = Epithel, *S. Z.* = Spindelzellenmasse, die knospenförmig aus der subepithelialen Schicht (*s. e.*) ins Innere des Defektes hervorwuchert. — *m.* = Mitosen. *a.* = bisquitförmige Kerne mit vermehrten Kernkörperchen. *b.* = zwei Kerne in einer Zelle, die noch durch eine Protoplasmabrücke zusammenhängen. *c.* = zwei getrennte, aber knapp nebeneinander liegende Kerne in einer Zelle.

Fig. 3. Einzelne Zelltypen aus dem jungen Spindelzellengewebe aus einem Flachschnitte von einer 3 tägigen perforierenden Trepanverletzung. Vergr. 700.

[1]) Ich bin gerade dabei, diese letztere Tatsache speziell und gesondert experimentell zu verfolgen, kann mich jedoch aus äusseren Gründen der technisch ziemlich schwierigen Bearbeitung nur sehr wenig widmen, so dass bis zur Veröffentlichung der Befunde wohl noch einige Zeit vergehen dürfte.

a bis *d* = Zellen mit atypischen Teilungsvorgängen; *e*, *f* = Degenerationsformen.

Fig. 4. Perforierende Trepanverletzung, $4^1/_2$ Tage alt. Längsschnitt. Vergr. 300, oberflächliche Schichten.

Fig 5. Tiefste Hornhautschichten von demselben Präparate, in welchem die Endothelwucherung *E.* in den Fibrinpfropf (*F. P.*) hinein zieht. *W. P.* = Wundrand, *D* = Membr. Descemet. (Vergr. 600.)

Fig. 6. Detail von einem Flachschnitte einer 5 Tage alten perforierenden Trepanverletzung. *E.* = Epithelinsel. *m.* = Mitose in einer jungen Bindegewebszelle. *t.* = Kern mit noch nicht ganz vollendeter Teilung.

Fig. 7. Perforierende Trepanverletzung, 6 Tage alt. Längsschnitt. Vergr. 200. Man beachte die von dem Ende der Descemet aus radiär nach der Kammer zu sich ausbreitende Spindelzellenwucherung.

Fig. 8. Perforierende Trepanverletzung, 10 Tage alt. Längsschnitt. Vergr. 120.

Fig. 9. „ „ „ „ 200.
Die von der Endothelwucherung ausgehende Bildung der tiefsten Hornhautschichten ist hier sehr deutlich sichtbar. *D. E.* = Ende der Membr. Descemet.

Fig. 10. Nicht perforierende Trepanverletzung, $4^1/_2$ Tage alt, Längsschnitt. Vergr. 600. Mitose in einem fixen Hornhautkörperchen sowohl zwischen den alten Hornhautlamellen (m_1) als auch in der neugebildeten subepithelialen Spindelzellenschicht (m). In vielen Zellen derselben sieht man ausserdem doppelte Kernkörperchen und Schlingen- und Knäuelbildung des Kernchromatins (*Ch. s.*).

Über senile Randatrophie der Hornhaut.

Von

Prof. Dr. Ernst Fuchs
in Wien.

Mit einer Figur im Text.

Unter diesem Namen beschrieb ich 1901[1]) die anatomischen Veränderungen, welche einer allmählich sich entwickelnden Rinne am Hornhautrande zugrunde liegen. Das klinische Bild dieser eigentümlichen Dystrophie war schon früher unter dem Namen chronische periphere Furchenkeratitis von Schmidt-Rimpler[2]) und auf dessen Veranlassung von Frank[3]) geschildert worden, ferner von Terrien[4]) unter der Bezeichnung Dystrophie marginale symmetrique. Seitdem ist eine grössere Zahl von Fällen klinisch beschrieben worden, und es scheint, dass sich dieselben in zwei Gruppen teilen: jüngere Personen, bei welchen die Veränderung mit leichten Entzündungserscheinungen sich verbindet, und alte Individuen, bei welchen die Rinne ganz indolent und im Anschluss an den Arcus senilis sich entwickelt. Ob diese beiden Arten zusammen gehören oder zwei verschiedene Krankheiten bilden, steht noch dahin.

Ich komme auf diese Krankheit wieder zurück, weil ich Gelegenheit hatte, ein Auge anatomisch zu untersuchen, welches nach meiner Ansicht den Beginn der Erkrankung zeigte. Da es mir nur auf die anatomischen Veränderungen ankommt, so werde ich von den seither veröffentlichten bloss klinischen Beobachtungen absehen und nur die anatomischen Untersuchungen kurz anführen.

Ich selbst hatte seinerzeit gefunden:

---

[1]) v. Graefe's Arch. f. Ophth. Bd. LII.

[2]) Lehrb. d. Augenheilk.

[3]) Inaugural-Dissertation. Marburg 1896.

[4]) Arch. d'opht. Vol. XX. p. 12. 1900.

1. Die Bowmansche Membran hört schon in einiger Entfernung vom zentralen Rand der Rinne auf.

2. Die zentrale Wand der Rinne ist steil, die periphere allmählich abfallend.

3. Der Grund der Rinne wird von den noch erhaltenen hinteren Hornhautlamellen gebildet. Auf diesen liegt ein lockeres, gefäss- und kernreiches Bindegewebe, welches aber den durch Verschwinden der vorderen Hornhautlamellen entstandenen Substanzverlust nur teilweise ausfüllt, so dass eben eine rinnenförmige Vertiefung der Oberfläche übrig bleibt.

4. Am zentralen Rande der Rinne hört ein Teil der Hornhautlamellen auf, ein anderer fasert sich auf und geht in das lockere Gewebe auf dem Boden der Rinne über. Dieses verbindet sich am peripheren Rande der Rinne hauptsächlich mit dem Bindegewebe des Limbus, nur in den tiefsten Lagen mit den oberflächlichen Schichten der Sklera.

5. Zeichen entzündlicher Infiltration fehlen.

Es sind seitdem noch vier Fälle zur anatomischen Untersuchung gekommen, und zwar in chronologischer Reihenfolge 1907 von Rupprecht[1]), 1907 erster Fall und 1910 zweiter Fall von Seefelder[2]) und 1911 von Coats[3]). Zwei von diesen Fällen betreffen etwas jüngere Individuen (Seefelders erster Fall 38 Jahre, Coats Fall 41 Jahre), zwei dagegen Greise (Rupprechts Fall 64 Jahre, Seefelders zweiter Fall 76 Jahre).

Durch diese Untersuchungen wurde mein obiger Befund bestätigt und in folgendem ergänzt. Nach Seefelder zerfallen die Lamellen, welche am zentralen Rand der Rinne ganz aufhören, vorher teilweise in homogene, stark lichtbrechende Bruchstücke. Ferner liegen feine Fetttröpfchen innerhalb der Hornhautlamellen, und zwar sowohl auf dem Grund der Rinne als in den zentral an die Rinne angrenzenden Teilen der Hornhaut. Rupprecht und Coats haben auch Veränderungen an der Descemeti gefunden. In dem von ersterem beschriebenen Falle fehlte sie in grosser Ausdehnung, in Coats' Fall war sie durch Anbildung neuer Schichten stark verdickt und war stellenweise zerrissen. Die Veränderungen der Descemeti gehören aber nicht zur Rinnenbildung selbst, sondern sind erst Folge der in späteren Stadien der Krankheit auftretenden Ektasie des verdünnten Rinnengrundes,

[1]) Klin. Monatsbl. f. Augenheilk. Bd. I. S. 34. 1907.

[2]) Klin. Monatsbl. f. Augenheilk. Bd. I. S. 475. 1907 u. Bd. I. S. 321. 1910.

[3]) Transact. of the ophth. Society of the United Kingdom. T. XXXI. p. 5.

wodurch die Descemeti gedehnt wird und darauf mit Zerreissung und Schwund oder mit Verstärkung antwortet.

Meine jetzige Untersuchung betrifft ein Auge, das der Leiche eines 70jährigen Mannes entnommen worden war. Dasselbe erschien im ganzen normal. Am oberen, und unteren Rande der sonst klaren Hornhaut bestand ein Greisenbogen; rinnenförmige Vertiefung wurde nicht bemerkt, allerdings war auch nicht darauf geachtet worden. Die normal aussehende braune Iris war unten schmäler als oben, und diese leichte Ektopie der Pupille war die Veranlassung, dass das Auge überhaupt zur anatomischen Untersuchung kam. Das Auge wurde deshalb in vertikaler Richtung geschnitten. Die Iris zeigte nichts Bemerkenswertes, doch an der Hornhaut entdeckte ich als zufälligen Befund den Anfang der senilen Randatrophie.



Das Auge war in Müller-Formol gehärtet, in Celloidin eingebettet und die Schnitte mit Hämatoxylin-Eosin und nach van Gieson gefärbt worden, und es war daher nachträglich leider nicht mehr möglich, Färbungen auf Fett, wie sie Seefelder gemacht hatte, anzuwenden.

Die mikroskopische Untersuchung zeigte das Epithel im ganzen Bereich der Hornhaut abgefallen (Leichenveränderung). Es kann daher nicht gesagt werden, wie es sich im Bereich der Rinne verhalten hatte. Die Rinne liegt am oberen Hornhautrande. Hier zeigt die Oberfläche eine Eindellung, welche im Leben etwas tiefer gewesen sein muss, als sie das Präparat und die Abbildung zeigt, denn im Präparat sind die Hornhautlamellen, offenbar durch den Einfluss der Härtungsflüssigkeit, auseinander gezogen und lassen leere Zwischenräume zwischen sich. Denkt man sich diese weg und die

Lamellen eng beisammenliegend, so wird die Einsenkung der Oberfläche erheblich tiefer. Die Rinne liegt so, dass sie zentral vom Rande der Bowmanschen Membran, peripher vom Rande des Limbus begrenzt wird.

Die Bowmansche Membran hört am zentralen Rand der Rinne nicht wirklich auf, sondern sie zerfällt hier in ungefähr vier Lamellen. Desgleichen werden die Hornhautlamellen am Rande der Rinne stärker streifig und spalten sich dann in dünnere Lamellen auf. Vollständiges Aufhören von Lamellen am Hornhautrande ist nicht zu sehen. Die aus den Hornhautlamellen hervorgegangenen dünnen Lamellen unterscheiden sich in keiner Weise von den aus der Bowmanschen Membran entstandenen, unter welchen sie liegen.

Die aus der Bowmanschen Membran hervorgegangenen Lamellen sind aber noch von andern, etwas feineren, bedeckt, welche auf dem Querschnitt wie Fasern aussehen und sich über die Rinne hinaus noch etwa 0,3 mm weit auf die Hornhaut erstrecken und hin und wieder einen Kern einschliessen. Die Dicke dieser Schicht beträgt ungefähr die Hälfte der Dicke der Bowmanschen Membran.

Alle beschriebenen Lamellen haben im Bereich der Rinne einen stark welligen Verlauf Da sie aber leere Zwischenräume zwischen sich lassen, muss man an Veränderung durch Härtung denken, und ich vermute, dass im Leben die Lamellen ziemlich glatt aneinander lagen. Am peripheren Rand der Rinne werden sie weniger wellig und legen sich wieder dichter aneinander. Die meisten gehen in das Bindegewebe des Limbus über, nur die untersten in die oberflächlichen Lagen der Sklera. Der Übergang ist ganz allmählich und ohne scharfe Grenze (in der Figur nicht mehr dargestellt), während am zentralen Rand die Auffaserung der Hornhautlamellen unvermittelt und fast überall in gleicher Höhe einsetzt.

Die aufgelockerte Partie schiebt sich also zwischen die Hornhaut und die Sklera ein, gehört aber, wenn man die unmittelbar darunter liegenden unveränderten Hornhautlamellen in Betracht zieht, der Hornhaut selbst an. Sie misst sowohl nach der Breite an der Oberfläche als nach der Tiefe 0,14 mm, betrifft also ungefähr ein Sechstel der Hornhautdicke. In diesem Bereich färben sich die Hornhautlamellen mit Eosin-Hämatoxylin weniger rot als im Bereich der normalen Hornhaut.

Eine weitere Veränderung besteht in der Vermehrung der Kerne. Dieselbe beginnt schon in der Nachbarschaft, wo die Kerne der fixen Hornhautkörperchen grösser und saftiger sind und dichter stehen als in der übrigen Hornhaut. Im Bereich der aufgefaserten Stelle sind die Kerne noch zahlreicher. Dieselben sind sicher keine Kerne von Lymphocyten oder Leukocyten, sondern nur besonders grosse und mehr rundliche Kerne nach dem Typus der Kerne der fixen Hornhautkörperchen, welche sich an der kranken Stelle offenbar vermehrt haben. Zellen, welche entzündlicher Infiltration entsprechen würden, Bindegewebskerne und Gefässe fehlen hier vollkommen.

Am unteren Hornhautrande besteht nur eine Veränderung der Bowmanschen Membran in der Weise, dass sie sich unmittelbar vor ihrem normalen Ende auf eine kurze Strecke hin in eine Anzahl von Lamellen spaltet, welche sich dann wieder zum Randstück der Bowmanschen Membran vereinigen. Die darunter liegenden Hornhautlamellen sind unverändert. Sowie

am oberen Hornhautrand, so liegt auch hier in derselben Ausdehnung eine aus dünnen Lamellen bestehende Auflagerung auf der Bowmanschen Membran.

Dass die hier beschriebene Veränderung am oberen Hornhautrand der Anfang der senilen Randatrophie ist, lässt sich nicht zwingend beweisen, scheint mir aber sehr wahrscheinlich. Am anatomischen Präparat bestand eine Einsenkung der Oberfläche der Hornhaut entsprechend dem Arcus senilis, dessen Gegenwart an der Leiche festgestellt worden war. Wie in den meisten Fällen von klinisch konstatierter Randatrophie war die Veränderung am oberen Hornhautrand stärker als am unteren, wo höchstens ihr erster Beginn vorlag. Das anatomische Präparat zeigt ferner die Auffaserung des Gewebes mit steilem und scharfen zentralen und allmählich abfallenden und unscharfen peripheren Rand wie in den bisher beschriebenen Fällen. Auf Grund aller dieser Tatsachen scheint mir gerechtfertigt, in dem vorliegenden Falle den Anfang der Randatrophie zu sehen. Daraus ergeben sich nachstehende Folgerungen für die Entstehung dieser Krankheit:

Die Veränderung beginnt mit der Aufspaltung der Bowmanschen Membran an oder nahe ihrem Rande (in unserem Fall am unteren Hornhautrand). Dann verändern sich die unmittelbar darunter liegenden Hornhautlamellen in derselben Weise. Von hier greift die Veränderung immer mehr in die Tiefe, und zwar so, dass sie in allen Schichten an derselben Stelle einsetzt, wodurch der steil abfallende und scharfe zentrale Rand entsteht. Die Auffaserung selbst muss man sich, wie ich schon in meiner ersten Arbeit ausführte, wohl so erklären, dass der die Hornhautfibrillen verbindende Kitt sich löst, und zwar so, dass die normalen Lamellen nicht in einzelne Fibrillen, sondern nur in dünnere Lamellen zerfallen. Eine weitere Veränderung besteht in dem Untergang von Hornhautsubstanz. Es wurde oben betont, dass Aufhören der Hornhautlamellen am Rand der Rinne, wie es in vorgeschrittenen Fällen gefunden wird, hier nicht zu sehen war. Würde aber hier ausschliesslich nur Aufspaltung der Hornhautlamellen bestehen, so müsste dies mit Volumvermehrung verbunden sein, während, wie die Einsenkung der Oberfläche beweist, tatsächlich eine Volumverminderung stattfand. Die durch Aufspaltung entstandenen Lamellen nehmen also weniger Platz ein als die normalen Lamellen, aus welchen sie hervorgegangen sind. Da Volumverminderung durch Austrocknung ausgeschlossen ist, müssen also bei der Aufspaltung Hornhautfibrillen zugrunde gehen, ja vielleicht einzelne der dünnen Lamellen dadurch unmerklich verschwinden.

Die Auflösung des Kittes zwischen den Fibrillen und die Auflösung einzelner Fibrillen selbst (und in vorgeschrittenen Fällen ganzer Lamellen) muss als das Resultat eines veränderten Chemismus angesehen werden. Dieser kann nicht in Entzündung seine Ursache haben, da Anzeichen einer solchen fehlen, und muss daher als Degenerationsprozess angesehen werden, wie z. B. die Resorption von Knochen im Greisenalter. Dass der Rand der Hornhaut im Greisenalter der Schauplatz eines veränderten Chemismus ist, beweisen ja die den Arcus senilis bildenden Fetttröpfchen an dieser Stelle, welche Seefelder auch bei der senilen Randatrophie gefunden hat.

Eine weitere in meinem Falle bestehende Veränderung ist die Vermehrung der Kerne der fixen Hornhautkörperchen. Ich vermute, dass die veränderte chemische Beschaffenheit der Gewebsflüssigkeit, wodurch dieselbe auflösend für den Kitt wird, auch einen Reiz auf das Gewebe ausübt, nicht stark genug, um Entzündung, d. i. die Auswanderung von Leukocyten, hervorgerufen, wohl aber durch nutritive Reizung der fixen Hornhautkörperchen deren Vermehrung zu veranlassen.

Die dünne Auflagerung auf der Bowmanschen Membran in meinem Falle fehlte in den bisher untersuchten Fällen von seniler Randatrophie. Sie gehört wahrscheinlich nicht zu diesem pathologischen Prozess, sondern dürfte der weiten Vorschiebung des Limbus auf die Hornhaut als äusserst feines Häutchen entsprechen, welche in senilen Augen oft gefunden wird.

Wenn ich die Veränderungen in meinem Falle mit denjenigen zusammenhalte, welche in weiter vorgeschrittenen Fällen gefunden wurden, so ergibt sich für die Art des Fortschreitens der Krankheit:

1. Die Veränderung geht immer mehr in die Tiefe, nicht aber in die Breite.

2. Die durch Aufspaltung der Hornhautlamellen entstandenen dünneren Lamellen bekommen ein mehr bindegewebiges Aussehen, oder sie werden durch Bindegewebe substituiert, welches samt Gefässen vom Limbus in die erkrankte Zone hineinwächst. Dasselbe dringt sogar am zentralen Rande der Rinne zwischen die Enden der Hornhautlamellen ein. Mit dem Bindegewebe und den Gefässen treten auch andere Zellen als die aus den fixen Hornhautkörperchen hervorgegangenen auf, und es kann sich auch eine leichte entzündliche Infiltration einstellen, wie von manchen Untersuchern angegeben wird. (Wenn Seefelder sagt, dass das Gewebe im Bereich der Rinne zum grössten Teil oder ganz aus conjunctivalem und episkleralem Binde-

gewebe hervorgegangen ist, so kann ich dem nur beistimmen, soweit es sich um ältere Fälle handelt; im Beginne aber besteht nur eine Veränderung der Hornhautlamellen selbst ohne Beteiligung eines andern Gewebes.)

3. Gänzlicher Zerfall einzelner Hornhautlamellen am zentralen Rande der Rinne. Im Beginn der Erkrankung fehlt dieser Zerfall. Auch Seefelder gibt an, dass derselbe vorzüglich am zentralen Rande der Rinne zu sehen ist, nicht aber auf dem Boden derselben, wo nur Auffaserung besteht, was auch in dem Sinne zu deuten ist, dass der Zerfall der Lamellen ein späterer Vorgang ist.

4. Ektasierung des Grundes der Rinne und dadurch Dehnung des Descemeti mit ihren Folgen, wie Einreissung, gänzlicher Untergang oder umgekehrt Verdickung durch Auflagerung.

Sclerectomia ab externo.

Von

Dr. Camillo Foroni,
Augenarzt in Genua.

Mit 6 Figuren im Text.

Seitdem Lagrange im Jahre 1905 seine Methode der Fistelbildung bei glaukomatösen Augen veröffentlichte, wurde diese Methode von vielen Autoren in mehrfacher Weise abgeändert.

Ohne von diesen Änderungen Kenntnis zu haben, dachte auch ich daran, den Lagrangeschen Eingriff rationeller, leichter ausführbar und sicherer zu gestalten. Ich will in wenigen Worten meine Methode auseinandersetzen, die — was pflichtgemäss anerkannt werden soll — die von Lagrange aufgestellten und so nachdrücklich verteidigten Prinzipien zur Grundlage hat.

Man spritzt wenige Tropfen einer entsprechenden Lösung von Novocain-Adrenalin (bzw. Nebennierenextrakt) unter die obere Hälfte der Conjunctiva bulbi, in nächster Nähe des Hornhautrandes, und massiert die injizierte Stelle leicht über dem Augenlide durch einige Augenblicke, bis Anästhesie eingetreten ist. Nach Einlegen des Lidhalters fasst man die Bindehaut mit einer feinen Mäusezähnchenpincette etwas mehr als $1^1/_2$ cm oberhalb des Hornhautrandes und lateral von ihm. Dann wird das Graefesche Messerchen in horizontaler Haltung und mit nach vorn gerichteter Schneide in die Bindehaut eingestochen. Während der Messerrücken über die Lederhaut streicht, führt man von innen nach aussen einen Schnitt, durch den ein etwa $2^1/_2$ cm langer und etwas über 1 cm hoher lappenartiger Teil gebildet wird, der aus episkleralem Gewebe und Bindehaut besteht (Fig. 1). Dieser Lappen wird mit der Spitze des Graefemessers sorgfältig von der Unterlage abpräpariert bis zu der Stelle, wo er mit der Hornhaut zusammenhängt. Zur Kontrolle schiebt man das flachgelegte Graefemesser, den Rücken dem Hornhautrande zugewandt,

soweit als möglich unter den nach oben gezogenen Lappen, um festzustellen, dass die Ablösung vollständig sei. Eine Fensterung des

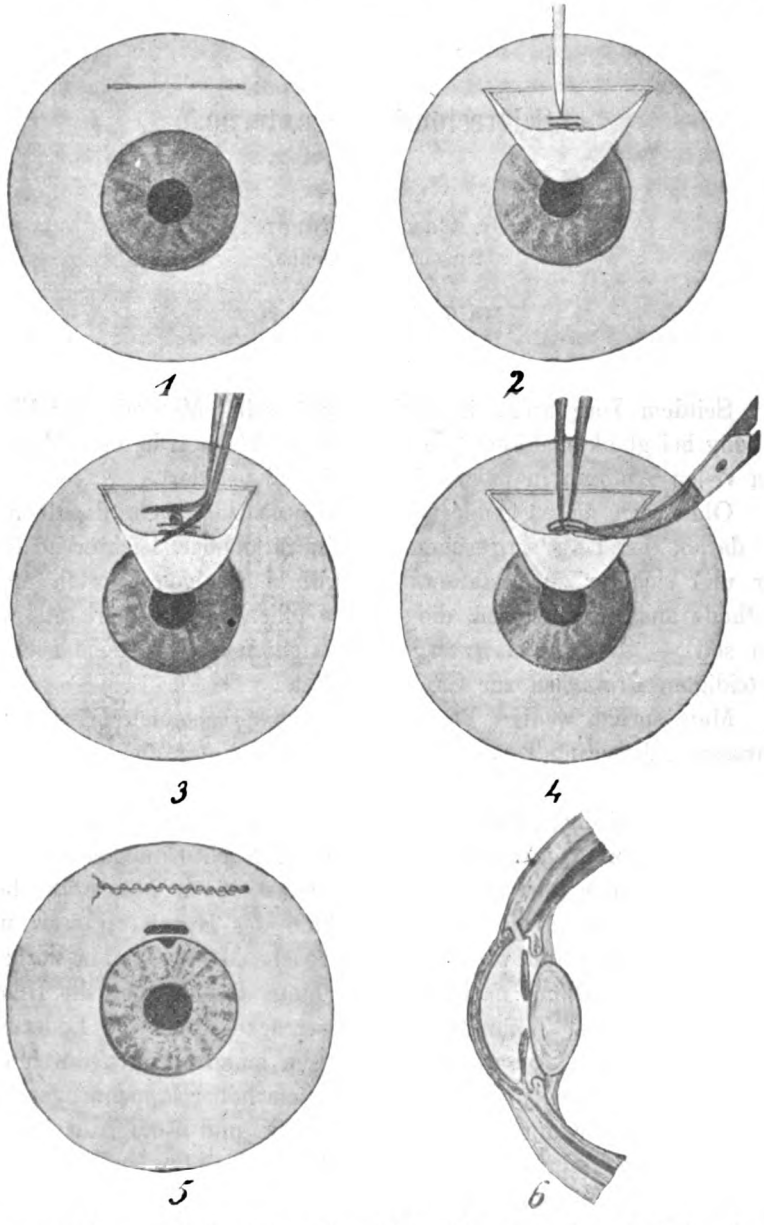

Lappens kommt bei einiger Vorsicht nicht vor. Die Lederhaut und der Randteil der Hornhaut müssen sorgfältig freigelegt werden. Man

schlägt nun den Bindehautlappen nach unten und spannt ihn über die Hornhaut soweit nach vorn als möglich. Mit der senkrecht aufgesetzten Spitze des Graefemessers wird nun in der Regio sklerocornealis ein etwa 5 mm langer Einschnitt angelegt, der zum Hornhautrande parallel läuft. Über und parallel zu diesem Einschnitt wird ein zweiter in derselben Weise angelegt. Diese beiden Einschnitte begrenzen einen kleinen, kaum 1 mm breiten Skleralbezirk von rechtwinkliger oder spindelförmiger Gestalt.

Um einer schnellen Entleerung der Vorderkammer und den Schäden, die daraus entspringen könnten, vorzubeugen, sowie auch um den Vorfall eines grossen Irisanteiles zu verhindern, den man dann excidieren müsste, ist es angezeigt, durch eine sehr kleine Öffnung in die Tiefe zu gelangen. Diese Öffnung wird erzeugt, indem man mit der Spitze des Graefemessers oder mit dem Cystotom in den 2. Einschnitt eingeht (siehe Fig. 2). Sofort bläht sich in der so entstandenen kleinen Lücke ein kleiner Randteil der Regenbogenhaut vor. Dieser kann nun entweder einfach incidiert oder mit der Pincettenschere nach Wecker ganz ausgeschnitten werden (Fig. 3).

Die Spitze des Graefemessers wird nun wiederholt in den beiden Einschnitten hin- und hergeführt, bis es gelingt, den kleinen Lederhautstreifen in seinem mittleren Anteil zu isolieren. Hier wird er mit der Pincette gefasst, senkrecht hervorgezogen, und mit der Schneide des Messerchens oder mit einer gewöhnlichen Iridektomieschere vervollständigt man die Einschnitte und trägt dann den Lederhautstreifen ganz ab (Fig. 4). Es besteht keine Gefahr, dass andere Iristeile vorfallen.

Manchmal unterbleibt der oben beschriebene kleine Vorfall der Regenbogenhaut, und zwar geschieht dies, wenn die Spitze des Graefemesserchens nach dem Durchdringen der Lederhaut die Iris trifft und sie durchbohrt, so dass das Kammerwasser austreten kann. Immer, auch in solchen Fällen, ist die Vorsicht geboten, den Randteil der unmittelbar unter dem Skleraleinschnitt liegt, zu perforieren oder abzutragen. Denn die Iris, gleichsam eine undurchgängige Membran, könnte infolge der Entleerung der Vorderkammer nach vorn gedrängt werden und die Operationsöffnung von innen verschliessen, so dass der Abfluss des Kammerwassers unmöglich wäre. Auch könnte bei wieder hergestellter Vorderkammer ein Irisvorfall eintreten, wenn zufällig durch eine heftige Bewegung des Kranken die Vorderkammer plötzlich entleert würde.

Wiederholtes Einführen der Pincette in die Sklerallücke, um

Iris und Ligamentum pectinatum zu fassen, ist zu vermeiden, da man sonst leicht den Glaskörper treffen und zum Austreten eines Teiles desselben Anlass geben könnte. Übrigens ereignete sich dies nur einmal in mehr als 50 operierten Fällen und war für den Ausgang der Operation ohne den geringsten nachteiligen Einfluss. Zuletzt lässt man den Streichspatel wiederholt über den nach oben geschlagenen Bindehautlappen auf der Sklerallücke hin- und hergleiten, um die obere Irishälfte zu dehnen und der Papille ihre normale Gestalt zu geben. Nun wird die Bindehaut mit fortlaufender Naht geschlossen (Fig. 5). Man wählt die fortlaufende Naht, um die vielfachen Knoten und freien Enden der Knopfnaht zu vermeiden, die das Gewebe reizen und das Haften des Lappens zu verspäten oder zu verhindern geeignet sind. Beim Anlegen der Naht ist die grösste Sorgfalt und Exaktheit geboten; denn die Flüssigkeit, die sich schon in den ersten Tagen unter derselben in den Maschen des episklearen Gewebes ansammelt, hält gleichsam in gewissem Sinne dem Druck des operierten Auges das Gegengewicht, regelt ihn und fördert auf diese Weise die Wiederherstellung der vorderen Kammer. Ich verwende schwarze Seide und Nadeln, wie man sie zur Kaltschen Hornhautnaht nach Staroperationen benutzt. Die Bildung von hinteren Synechien kann leicht vermieden werden, wenn man nach Beendigung des Eingriffes — ohne jedes Bedenken — einige Tropfen Atropin einträufelt. Die hinteren Synechien könnten als Folge einer leichten traumatischen Regenbogenhautentzündung auftreten, welche verursacht ist durch die mehr weniger lange Kompression der Pars sphincterica zwischen der nach vorn strebenden Linse und der hinteren Hornhautfläche.

Die Naht entfernt man am 7. oder 8. Tage, d. h. sobald der Lappen vollständig haftet. Der Faden wird in sehr einfacher Weise entfernt. Nach Abschneiden der Knoten an beiden Enden kann man an den Faden durch einfachen Zug an einem Ende aus dem Gewebe befreien. Wenn die Filtration durch die Lücke vonstatten geht, ist die Anwendung der gebräuchlichen pupillenverengernden Mittel unnötig. Diese können später dazu verwendet werden, die Bildung der Vorderkammer zu erleichtern. Für einige Wochen, bis zur Rückkehr der Linse in ihre normale Lage, ist das Auge leicht kurzsichtig. Sehr beachtenswert ist die von mir stets festgestellte Tatsache, dass die nach meinem Verfahren behandelten Augen niemals Wundastigmatismus aufweisen.

Ich wandte die Sclerectomia ab externo in Verbindung mit der einfachen peripheren Iridektomie ausser bei den verschiedenen Glau-

komarten auch beim Keratoconus, bei Netzhautablösungen und beim Hydrophthalmus mit sehr beachtenswertem Erfolge an. Die Ausführung ist sehr leicht. Nicht immer ist die Hilfe eines Assistenten nötig. Unentbehrlich ist der Assistent, wenn, wie in Fällen von starker Blutung, unter Dauerstrahl operiert werden muss, oder wenn der Augapfel mit einem in die Sklera eingehakten Chalazeonhäkchen nach unten fixiert werden muss. Die Patienten sind bei der Operation in ganz überrachender Weise verständig und fügsam. Oft konnte der Eingriff sogar ambulatorisch ausgeführt werden.

Durch die nach obiger Beschreibung vorbereitete Regio sklerocornealis, die dann einfach mit dem Graefeschen Messerchen inzidiert wurde, führte ich öfters Iridektomien aus, und zwar in Fällen von totaler vorderer Synechie mit völliger Aufhebung der vorderen Kammer. Auch kleine optische Iridektomien begann ich in derselben Weise.

Der oben beschriebene Weg ist gewiss in allen Fällen, in denen die Iris angegangen werden soll, zu wählen und wird sich immer als sicher und rationell erweisen. Die Anwendung der Lanze ist keinesfalls geraten, da sie, um eine periphere Öffnung zu erzeugen, weit in das Innere des Auges vordringen muss, dabei ist stets die Linse gefährdet, und überdies die Infektionsgefahr erheblich vergrössert. Noch weniger anzuraten ist die Verwendung des Graefeschen Messerchens, das noch mehr als die Lanze schwere Wölbungsanomalien der Hornhaut zu erzeugen pflegt. Bei dem subconjunctivalen Sklerocornealschnitt vermeidet man auch eine periphere Hornhauttrübung, so dass gewisse optische Iridektomien möglich werden, die bisher meist misslangen. Auf diese Weise ist es auch möglich, eine Irisportion von gewünschter Grösse abzutragen, auch in Fällen mit flachen Narben nach Hornhautabszessen bei fehlender oder vorhandener Linse, wie ich es bereits öfters ausführte. Die längere Zeit, die der operative Eingriff in Anspruch nimmt, ist mehr als hinlänglich belohnt durch die ganz ausgezeichneten erzielten Resultate.

Schon im Januar vorigen Jahres wandte ich die Sklerektomien ab externo an, und zwar operierte ich in meiner Sprechstunde ambulatorisch Patient S. L.: Altes sekundäres Glaukom o. s. mit völliger Amaurose. Die ausserordentlich heftigen Schmerzen, die grünlichgelbe Verfärbung der Iris, die starke Hyperämie des Augapfels würden zur sofortigen Entfernung des Auges berechtigt haben. Schon wenige Stunden nach der Sklerectomie verschwanden die Schmerzen, die früher ganz fehlende vordere Kammer stellte sich wieder her, und in wenigen Wochen genas das Auge vollkommen und gab bisher kein Zeichen eines Rückfalles.

Im Februar desselben Jahres operierte ich im Beisein meines hochverehrten Lehrers Prof. Dr. Basso in meiner Privatklinik den 48jährigen Patienten

F. G.: Chronisches Glaukom o. d., visus etwa $^1/_3$. 2 Monate nach der Operation: visus $^9/_{10}$. Das linke Auge war infolge eines chronischen Glaukoms amaurotisch und zeigte ausgedehnte äquatorale Ectasien.

Im Februar operierte ich den Hauptmann F. R., 52jährig: Glaucoma inflammatorium mit völligem Fehlen der vorderen Kammer. In den folgenden Monaten operierte ich eine grössere Anzahl von Personen (etwa 30) verschiedenen Alters (zwischen 19 und 75 Jahren) nach meiner Methode, mehrere davon an beiden Augen. Die Operation ging immer ohne Zwischenfall vor sich, der Heilungsverlauf und -erfolg entsprach den weitgehendsten Erwartungen.

Im Juli wurde ich von einem Kollegen aufgefordert, einen seiner Patienten an beiden Augen zu operieren. Patient hatte rechts ein absolutes, links ein sehr weit fortgeschrittenes Glaukom. Der Kollege wohnte der Operation bei.

Später operierte ich noch mehrmals in Gegenwart von Kollegen, die für meine Methode Interesse zeigten. So im August vor Prof. Rubino eine Patientin, die links ein absolutes, rechts ein ziemlich fortgeschrittenes Glaukom aufwies. Ausserdem zeigte Patientin seelische Störungen, die nach der Mitteilung, dass ein chirurgischer Eingriff nötig sei, aufgetreten waren. Die Operation konnte trotzdem beiderseits bei grösster Ruhe der Kranken vor sich gehen. Das psychische Gleichgewicht stellte sich kurz nach dem Eingriff wieder vollkommen her.

Ich behalte mir vor, in einer späteren Arbeit über den Wert der Methode bezüglich der Indikationen, die durch die verschiedenen Arten der Glaukomerkrankung gegeben sind, zu sprechen und einen Vergleich mit der klassischen Graefeschen Iridektomie anzustellen. Hier werde ich nur in Kürze die Vorteile betonen, die nach meiner Meinung die Sclerectomia ab externo vor den andern operativen Methoden auszeichnen, welche eine artifizielle Filtration und Fistelbildung im glaukomatösen Auge zum Ziele haben.

Die Sclerectomia ab externo zeigt beachtenswerte Vorteile im Vergleich mit der Lagrangeschen Sklerektomie und der Elliotschen Skleraltrepanation: Bei der Methode von Lagrange, die sich von der klassischen Iridektomie mit skleroconjunctivalen Lappenschnitt durch die Entfernung eines Skleralsegments unterscheidet, begegnen dem skleroconjunctivalen Schnitt mit dem Graefemesser durch die vordere Kammer, besonders infolge ihrer Enge, oft grosse Schwierigkeiten, und zwar beim Einführen des Instrumentes, beim genauen Anbringen des Ein- und Ausstiches und ganz besonders in bezug auf die Grösse des abzutragenden Skleralsegments. Das Präparieren und Abtragen geschieht dabei in einem Auge, das durch den Lappenschnitt weit eröffnet ist, bei der Gefahr eines Iris- und Glaskörperprolapses und unter fortwährendem Blutträufeln, das durch Adrenalin kaum

gehemmt werden kann. In diesem Augenblick bedingt das Abpräparieren des Skleralsegmentes von der Bindehaut und das Spiel der Schere oder des sonst zur Excision der Schere angewandten Instrumentes ein recht schweres Manöver, das auch oft misslingt oder den Operateur zwingt, sich mit einer der Grösse nach unzureichenden Resektion zu begnügen. Erschwert wird diese Phase des Eingriffes weiterhin durch die besondere Flötenschnabelform des Segmentes, das reseziert werden soll.

Bei der Sclerectomia ab externo nun geht sowohl das Abpräparieren und die Excision des Skleralsegmentes als auch die Bildung eines peripheren Irisknopflochs oder der einfache Iriseinschnitt bei voller Beleuchtung vor sich und bei grösster Ruhe des Operateurs und des Patienten, so dass man dem Segmente leicht die gewünschte Ausdehnung und Gestalt geben kann. Bei dieser Operation gibt es also keinen kritischen Moment im eigentlichen Sinne des Wortes.

Der Elliotschen Trepanation gegenüber hat meine Methode den Vorteil, dass sie in der Skleralwand an Stelle einer cirkulären Öffnung einen regelmässigen Spalt anbringt. Der Spalt erlaubt infolge seiner langausgedehnten und engen Gestalt, wenn es nötig ist, auch die Iris anzugreifen. Anderseits ermöglicht er die angestrebte Filtration in einem weit grösseren Bezirke, welcher dem obliterierten Iriswinkel entspricht. Die mit dem Bohrer erzeugte Öffnung fällt wegen ihrer Form notwendigerweise im Meridiane weiter nach hinten als nötig und gelangt daher allzusehr in den Bereich des Ciliarkörpers. Überdies ist sie in der Richtung des Iridoskleralringes zu sehr begrenzt, gerade da, wo die allergrösste Wirkung erzielt werden sollte. Dieser wenig geeigneten runden Gestalt der Lücke schreibe ich die Notwendigkeit zu, die Trepanation wegen ungenügender Wirkung wiederholen zu müssen, wozu die Anhänger der Elliotschen Methode sehr häufig gezwungen sind. Der ungeeigneten runden Form der Lücke schreibe ich es auch zu, dass sich Elliot und andere Autoren zu dem Vorschlage veranlasst sahen, statt einer Trepantionsöffnung deren zwei anzulegen. Nach meiner Methode tritt die Druckerniedrigung sofort ein und ist dauernd, wie es meine Fälle zur Genüge beweisen, von denen ich in allernächster Zeit vollständige und eingehende Krankengeschichten veröffentlichen werde. In keinem Falle sah ich Früh- oder Spätinfektionen auftreten, niemals eine noch so leichte Streifenkeratitis.

Eine Erklärung über die Wirkungsweise meines Verfahrens will in einer späteren Publikation versuchen. Auf diese verweise ich auch bezüglich der Indikationsstellung andern Methoden gegenüber.

Die Akkommodationsbrille.

Von

Privatdozent Dr. Hans Lauber
in Wien.

Mit 2 Figuren im Text.

Der physiologische Prozess der Abnahme der Akkommodationsbreite mit dem Alter hat schon vor Jahrhunderten zur Anwendung von Konvexgläsern geführt, die wir auch heute noch zur Bekämpfung der Presbyopie, bzw. zur Milderung der durch dieselbe hervorgerufenen Beschwerden anwenden. Wenn hier nur von einer Milderung der Beschwerden gesprochen wird, so geschieht es deshalb, weil der Presbyope mit seinem Naheglas doch nur für eine bestimmte Entfernung oder, falls er noch über eine gewisse Akkommodationsbreite verfügt, für einen bestimmten, meist recht kleinen Akkommodationsbereich sich einstellen kann. Ist jemand gezwungen, bei stark eingeschränkter Akkommodationsbreite in verschiedenen Entfernungen zu arbeiten, so muss er entweder Gläser wechseln oder das Konvexglas vom Auge entfernen, um in einem geringen Abstande deutlich zu sehen. Die Franklinsche Brille bedeutete einen Fortschritt, da sie die Einstellung für zweierlei Entfernungen ermöglichte. Es gibt aber genug Presbyope, die gezwungen sind, dreierlei oder sogar viererlei Gläser für ihre verschiedenen Beschäftigungen zu haben, und denen das häufige Wechseln sehr lästig fällt. Nimmt man einen akkommodationslosen Hypermetropen, der eine Fernkorrektion, eine Brille zum Lesen und eine zum Klavierspielen verwendet, so stellt er nur eines der sehr zahlreichen Beispiele dar, die man anführen könnte. Eine 55jährige Patientin, die eine Fernkorrektion von + 1,75 benötigte, brauchte zum Singen, wobei sie über die Schulter der Begleiterin in das Notenheft blicken musste, + 2,75 D. sph., zum Klavierspielen + 3,25 D. sph., endlich zum Lesen + 4,50 D. sph. Aber auch dieses Arsenal von Brillen genügte ihr nicht, da sie beim Malen Schwierig-

keiten hatte. Einmal wollte sie das Modell deutlich sehen, wofür sie ihre Fernkorrektion benötigte, dann musste sie ihre Arbeit auf der Leinwand oder beim Aquarellmalen die feine Arbeit auf dem Papier deutlich sehen, dann wollte sie auf etwas grössere Entfernung einen Gesamteindruck des Gemalten erhalten. Zum Malen brauchte sie also dreierlei Gläser, die sie beständig wechseln musste; bei dem Umstand, dass sie in einer Hand die Palette, in der andern den Pinsel halten musste, war das Wechseln der Gläser keine einfache Sache. Ein Bifokalglas besserte die Sache wohl, doch musste trotzdem öfters ein Gläserwechsel Platz greifen. Dieser Fall brachte mir wieder einmal so recht zum Bewusstsein, was für ein ungenügender Ersatz uns durch die Konvexgläser für unsere verloren gegangene Akkommodation geboten wird.

Um die Akkommodation besser zu ersetzen, ist es notwendig, eine Linse mit variabler Brennweite herzustellen. Diese Aufgabe habe ich auf verschiedene Weise zu lösen versucht. Zuerst schwebte mir die Lösung vor, zwei Kugelschalen in einen Rahmen zu spannen und durch Verengerung des Rahmens die Krümmung der beiden brechenden Flächen zu vermehren. Die angestellten Versuche mussten zunächst aus technischen Gründen aufgegeben werden, dann auch deshalb, weil es sich herausstellte, dass bei Verengung des kreisförmigen Rahmens wohl eine Krümmungszunahme erfolgte, jedoch die Wölbung keine kugelförmige blieb.

Den zweiten Weg — die Veränderung der Oberflächenkrümmung durch Erhöhung des Binnendruckes einer Hohllinse zu erreichen (den Gedanken hat später, aber von mir unabhängig G. Schaller bei einer zum Patent angemeldeten Linse angewendet), hatte Herr O. Henker zu Unterrichtszwecken schon in die Tat umgesetzt, doch blieb die Krümmung der brechenden Flächen bei der Steigerung des Binnendruckes der Hohllinse, wie bei meinen ersten Versuchen, keine sphärische.

Die Rotation eines Teiles einer Spirallinie um eine Gerade würde wohl eine Fläche erzeugen, deren Brechkraft in einer der Rotationsachse parallelen allmählich zunehmen muss, doch fand sich keine Lösung für den auf die Rotationsachse senkrechten Schnitt.

Die Möglichkeit, eine Linse von veränderlicher Brechkraft zu konstruieren, schien praktisch unmöglich, nachdem meine eigenen Vorversuche gescheitert waren, und Herr Prof. v. Rohr, der mir seinen wertvollen Rat in der liebenswürdigsten Weise zuteil werden liess, die vorgeschlagenen Lösungen aus theoretischen Gründen für unmög-

lich erklärt hatte. Es blieb nunmehr nur der Weg übrig, statt einer Linse mit veränderlicher Brechkraft ein Linsensystem mit der gewünschten Eigenschaft zu konstruieren, wobei eine als Brille verwendbare Grösse gewahrt bleiben musste. Die Möglichkeit wurde mir durch die Konstruktion der Distalbrillen sehr wahrscheinlich, und Herr Prof. v. Rohr erklärte, dass die Aufgabe zu lösen sei, wenn man keine zu grossen Ansprüche an das Blickfeld stelle.

Herr Prof. v. Rohr führte die rechnerische Bearbeitung der Aufgabe durch und löste das Problem, ein optisches System mit veränderlichen Brechkraft herzustellen, das in den Dimensionen einer Brille gehalten werden musste. Es wurde nun bei Zeiss zuerst ein System mit veränderlicher Brechkraft angefertigt, das zu monokulären Versuchen bestimmt war; nachdem ich es praktisch erprobt hatte, wurde auch ein binokuläres Modell ausgeführt. Es ergab sich bei weiteren Versuchen mit demselben die Notwendigkeit, mit der Änderung der Brennweite des Systems gleichzeitig eine Änderung des Gläserabstandes durchzuführen und dabei die beiden Mechanismen derart miteinander zu kuppeln, dass bei gegebener Pupillardistanz für jeden in Betracht kommenden Objektsabstand die der jeweiligen Konvergenzstellung der Augen entsprechende Gläserdistanz automatisch erreicht werde. Als Vorbedingung dafür war es notwendig, für die in der Ruhelage praktisch vorkommenden Pupillenabstände, die bei Konvergenz auf verschiedene Entfernungen sich ergebenden Pupillar- und die ihnen entsprechenden Gläsermittelpunktsentfernungen festzustellen. Diese Aufgabe habe ich durch Berechnungen, die an anderer Stelle veröffentlicht werden sollen, und die Herren der Firma Zeiss auf konstruktivem Wege ermittelt. Die von mir gemachten konstruktiven Vorschläge wurden von Herrn O. Henker abgeändert, vervollkommnet und der Firma Zeiss[1]) geschützt, und es gelang auch wirklich, das gewünschte Problem zu lösen und eine praktisch verwendbare Akkommodationsbrille herzustellen (Fig. 1). Jede einzelne Hälfte der Brille besteht aus zwei Linsen, die in geringer Entfernung voneinander so gefasst sind, dass die vordere von der hinteren, in in einer fixen Entfernung vom Auge befindlichen, entfernt werden kann, wodurch eine Zunahme der Brechkraft des gesamten optischen Systems erreicht wird. Dabei bewegt sich eine Führung der Vorderlinse (des Objektivs) in einem Schneckengang. Die mögliche Veränderung der Brechkraft beträgt 4 Dioptrien, was für die praktischen

[1]) D. R. G. M. 620183/42h vom 19. XI. 1914.

Bedürfnisse eines Akkommodationslosen vollständig genügt. Er kann sich nach Belieben auf jede Entfernung zwischen Unendlich und 25 cm einstellen, beherrscht also den ganzen Raum, von dem ihm die ge-



Fig. 1.

wöhnlichen Korrektionsgläser stets nur einen beschränkten Teil zur Einstellung bringen, bei Bifokalgläsern zwei bestimmte, meist geringe, Raumabschnitte. Die äussere Gestalt erinnert an die Anisometropbrille oder an die Fernrohrbrille. Die Montierung der beiden Einzel-

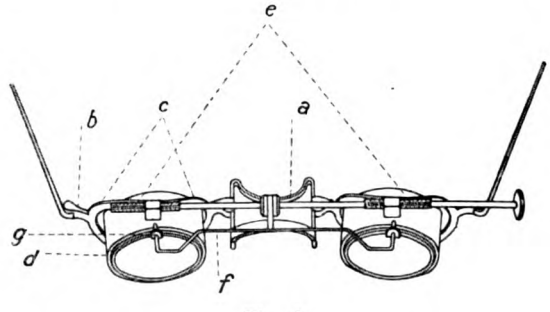

Fig. 2.

systeme erfolgt in folgender Weise (siehe Fig. 2). Zwischen dem Steg (*a*) und den Backen (*b*) befindet sich ein Rahmen (*c*), der so cylindrisch gebogen ist, dass seine Achse mit der vertikalen Drehungsachse des Auges zusammenfällt, d. h. der Krümmungsradius der Cylindermanteloberfläche beträgt 25 mm. In diesem Rahmen sind die

beiden Einzelsysteme (*d*) beweglich angebracht. Eine am Steg als fixem Punkt angebrachte Schraube (*e*) mit gegenläufigen Gängen bewerkstelligt die symmetrische Annäherung und Entfernung der Einzelsysteme von der Mitte des Steges, bzw. des Nasenrückens. Die maximale Entfernung der beiden Einzelsysteme entspricht dem Pupillenabstande der Augen des Trägers beim Blick in die Ferne, der Minimalabstand der Entfernung der Schnittpunkte der Blicklinien mit der Gläserebene bei Fixation eines 25 cm entfernten Gegenstandes. An der Mitte des Steges ist ein zu jedem der beiden Einzelsysteme verlaufender Arm (*f*) angebracht, dessen Ende in ein ösenartiges Loch eines Hebels (*g*) eintaucht, der mit der Fassung der Objektlinse des optischen Systems in Verbindung steht. Bei Veränderung der Entfernung der Brillenteile erfahren durch die Vermittlung der Arme die Hebel der Objektlinse eine Drehung, wodurch die Bewegung der Objektlinse gegenüber der Okularlinse entsprechend der Führung durch den erwähnten Schneckengang bewerkstelligt wird. Bei der Vorwärtsbewegung der Objektlinse taucht das Ende des Armes tiefer in das Loch des Hebels ein. Ist die Neigung des Schneckenganges entsprechend gewählt, so erfolgt die Brechkraftszunahme der beiden optischen Systeme in vollkommener Harmonie mit der Konvergenz der Brillenhälften, bzw. der Augen. Dabei steht die Achse des optischen Systems stets gleichlaufend mit der Blicklinie des Auges, so dass bei Fixation eines in der Medianlinie befindlichen Gegenstandes, der in der durch die Drehungsmittelpunkte der Augen gedachten horizontalen Ebene liegt, die Blicklinien beider Augen mit den optischen Achsen der beiden Einzelsysteme zusammenfallen. Dadurch wird erreicht, dass ein schiefes Durchsehen durch die Einzelsysteme auf ein Minimum reduziert wird.

Versuche, die ich mit einem monokularen System an alten Leuten und an atropinisierten Jugendlichen gemacht habe, ergaben, dass eine vollständig genaue Einstellung auf jede beliebige Distanz möglich ist. Ich habe an jugendlichen Individuen mit guter Sehschärfe mit den Niedenschen Leseproben Versuche angestellt und die Entfernungen für jedes Einzelauge festgestellt, in denen es einen bestimmten Druck lesen konnte; dann wurden die Untersuchten atropinisiert, und nun wurde mit dem Akkommodationssystem die gefundene Entfernung eingestellt und der Druck zum Lesen vorgehalten, oder es wurde die grösste Entfernung festgestellt, in der ein Druck von bestimmter Grösse gelesen werden konnte. Es ergaben sich mit dem Akkommodationssystem dieselben Daten, wie sie mit freiem, nicht atropinisiertem

Auge erzielt worden waren. Mit der binokularen Akkommodationsbrille habe ich nur eine beschränkte Zahl von Versuchen anstellen können, die durchwegs befriedigende Ergebnisse lieferten. In beschränktem Masse habe ich an mir selbst Versuche angestellt, die mir gleichfalls die Möglichkeit der Einstellung auf eine beliebige Entfernung innerhalb des Wirkungsbereiches der Akkommodationsbrille ergaben; ich sage ausdrücklich, dass ich die Versuche an mir selbst nur in beschränktem Masse vornehmen konnte, weil die mir für die Versuche zur Verfügung stehende Brille für eine Grundrefraktion von — 1,0 D. sph. gearbeitet ist, meine Refraktion dagegen leicht hypermetropisch ist. Sowohl ich selbst, als die andern Beobachter hatten bei allen Einstellungen unbedingt den Eindruck des einfachen binokularen Sehens, ein Beweis dafür, dass die Konvergenz und der Gläserabstand der Akkommodationsbrille genau harmonisch nicht nur mit dem Akkommodationsmechanismus der Brille, sondern auch mit der normalen Konvergenz der Augen arbeitet.

Die Theorie der optischen Systeme der Akkommodationsbrille soll hier nicht erörtert werden: Herr Prof. v. Rohr hat sie in dem nächsten Artikel dieses Archivs bearbeitet. Nur über einige praktische Einzelheiten soll kurz berichtet werden. Das Blickfeld der Akkommodationsbrille ist ein beschränktes: es beträgt 24°, genügt aber vollständig für alle Verrichtungen, zu denen eine genaue Einstellung notwendig ist, da dabei meist nur kleinere Teile der Gesamtumgebung genau fixiert werden, und es nicht auf panoramaartiges Überblicken grosser Raumteile ankommt. Nach Mitteilungen des Herrn Prof. v. Rohr können Akkommodationsbrillen für Grundrefraktionen bis zu 5 D., wobei auch Astigmatismen bis zu etwa 4,0 D. ausgeglichen werden könnten, hergestellt werden. Es wird erst weiterer Berechnungen bedürfen, um festzustellen, ob die Akkommodationsbrillen sich auch für Staroperierte werden herstellen lassen.

In einer Beziehung unterscheidet sich die Wirkung der Akkommodationsbrille etwas von der einer gewöhnlichen Konvexbrille: sie vergrössert bei Einstellung auf die Nähe etwas stärker, als eine sphärische Linse von derselben Brechkraft. Das Gewicht der Brille beträgt bei dem mir zur Verfügung gestellten Exemplar 43 g, ist wohl nicht sehr gering, fällt jedoch auch bei längerem Tragen nicht lästig.

Die Akkommodationsbrille stellt ein weiteres Glied in der Reihe der optischen Hilfsmittel dar, die zur Verminderung der Beschwerden Akkommodationsschwacher oder Akkommodationsloser erdacht worden

sind. Sie hat wohl den Nachteil des grösseren Gewichtes und der auffälligen Form, besitzt dagegen den enormen Vorteil, dem Akkommodationslosen die Einstellung auf jede beliebige Entfernung zu gestatten, was mit keiner der bisherigen Vorrichtungen möglich war. Es ist nur die Drehung einer einzigen Schraube notwendig, um die Einstellung vorzunehmen, wobei für den gleichzeitigen, richtigen Ablauf der Konvergenz gesorgt ist. Es kam mir dabei darauf an, durch die Brille möglichst die normalen Vorgänge nachzuahmen, nicht dem Träger die Konvergenz zu ersparen, wie es die Brückesche Dissektionsbrille tut. Wie weit sich dieses neue optische Instrument in die Praxis einführen wird, kann nicht vorausgesehen werden. Jedenfalls stellt die Akkommodationsbrille die Lösung eines Problems dar, dem Auge die verloren gegangene Akkommodation zu ersetzen, wie es bisher kein Instrument hat leisten können.

Zur Theorie der Lauberschen Akkommodationsbrille.

Von

Prof. Dr. Moritz v. Rohr
in Jena.

Mit einer Figur im Text.

Es war bei Gelegenheit der letzten Brillenvorträge, die meine Gesundheit mir zu halten gestattete, zu Wien im Februar 1913, dass mir Herr H. Lauber die Aufgabe eines Akkommodationssystems stellte.

Es handelte sich dabei um ein System, bei dem durch geringe Trennung der Komponenten die Brennweite so stark geändert würde, dass einem akkommodationslosen Auge alle reellen Objekte wahrnehmbar würden, deren Konvergenzen ihrem numerischen Betrage nach zwischen 0 und 4 dptr lägen.

Die Grundanlage musste natürlich nach den Bedingungen geplant werden, die für den paraxialen Raum vorlagen, doch war es notwendig, sie so zu wählen, dass das System auch später für das blickende Auge verwandt werden könnte. Da ich an einem Drehpunktsabstand von 25 mm gerechnet von der augennahen Systemfläche festhalte, so war also nach der üblichen Annahme[1]) ein Abstand des vorderen Augenhauptpunktes:

$$\delta = 0{,}0133 \text{ m}$$

zu wählen, und daraus ergibt sich für ein akkommodationsloses Auge der axialen Refraktion A eindeutig eine Brillenscheitelrefraktion:

$$A_s = \frac{A}{1 + \delta A},$$

die mithin als gleichzeitig mit A gegeben anzusehen ist.

Da ferner stillschweigend aufrechte Bilder verlangt wurden, so war als einfachste Kombination die Zusammenstellung aus einer schwächeren Sammel- und einer stärkeren Zerstreuungslinse D_1 und D_2:

$$D_1 < -D_2$$

---

[1]) M. v. Rohr, Das Auge und die Brille. Leipzig, B. G. Teubner, 1912. Aus Nat. u. Geistesw. Nr. 372. S. 27—28, 30.

zu untersuchen, die ja mit konstantem Abstande der beiden Komponenten aus den Rechnungen zur Fernrohrbrille einigermassen als bekannt anzusehen war.

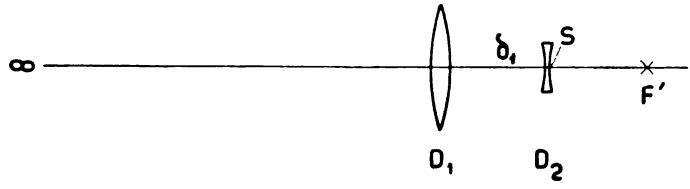

Schema für die Fernstellung: $SF' = s' = \frac{1}{A_e}$.



Schema für die Nahestellung: $SO' = s' = \frac{1}{A_s}$.

Man erkennt leicht, dass unter diesen Umständen das obenstehende Schema für die beiden vorgeschriebenen Grenzfälle gelten musste.

Für die erste, Fernstellung, ergibt sich unter der vereinfachten Annahme dünner Komponenten:

$$B_1 = D_1,$$

$$b_1 = \frac{1}{D_1},$$

$$b_1 - \delta_1 = a_2 = \frac{1}{D_1} - \delta_1,$$

also:

$$\frac{1}{\frac{1}{D_1} - \delta_1} + D_2 = B_2 = A_s \qquad \text{(I)}$$

und für das zweite Schema, die Nahestellung, entsprechend:

$$B_1 = -4 + D_1,$$

$$b_1 = \frac{1}{-4 + D_1},$$

$$b_1 - \delta_2 = a_2 = \frac{1}{-4 + D_1} - \delta_2,$$

also:

$$\frac{1}{-\frac{1}{4 + D_1} - \delta_2} + D_2 = B_2 = A_s; \qquad \text{(II)}$$

die Kombination der beiden Gleichungen I und II ergibt ohne weiteres:

$$\frac{1}{D_1} - \delta_1 = \frac{1}{-4 + D_1} - \delta_2,$$

$$\frac{1}{-4 + D_1} - \frac{1}{D_1} = \frac{4}{(-4 + D_1) D_1} = \delta_2 - \delta_1,$$

$$D_1^2 - 4 D_1 = \frac{4}{\delta_2 - \delta_1}.$$

Löst man diese Gleichung nach D_1 auf, so ergibt sich:

$$D_1 = 2 \left\{ 1 + \sqrt{1 + \frac{1}{\delta_2 - \delta_1}} \right\};$$

denn es ist klar, dass hier nur das positive Vorzeichen der Wurzel eine Bedeutung haben kann.

Man kann aus dieser Lösung erkennen, dass δ_2 grösser sein muss als δ_1, d. h. dass das Laubersche Akkommodationssystem bei Einstellung auf die Nähe eine weitere Linsentrennung δ_2 aufweisen muss als bei Einstellung auf den unendlich fernen Achsenpunkt. Die axiale Verschiebung $\delta_2 - \delta_1$ der Vorderlinse gegen die zum Hornhautscheitel in Ruhe bleibende Negativlinse führt in einer sehr einfachen Weise auf die Brechkraft der vorderen Komponente, während sich D_2 aus der Beziehung:

$$D_2 = A_s - \frac{1}{\frac{1}{D_1} - \delta_1}$$

ermitteln lässt, also noch von A_s und δ_1 abhängt. Es ist verständlich, dass D_2 einen verhältnismässig einfachen Ausdruck erhält, wenn $A_s = 0$ gesetzt werden kann, wie bei emmetropischen akkommodationslosen Augen.

Setzt man im Interesse möglichst geringer Verschiebung etwa:

$$\delta_2 - \delta_1 = 0{,}004 \text{ m},$$

$$\frac{1}{\delta_2 - \delta_1} = 250 \text{ dptr},$$

so erhält man:

$$D_1 = 2 \{ 1 + \sqrt{251} \} = 2 \,.\, 16{,}84$$
$$= 33{,}68 \text{ dptr},$$

$$\frac{1}{D_1} = f_1' = 0{,}02969 \text{ m}.$$

Ist ferner etwa für dünne Linsen:

$$\delta_1 = 0{,}001 \text{ m},$$

so ergibt sich:

$$D_2 = A_s - \frac{1}{0{,}02869\,\mathrm{m}}$$
$$= A_s - 34{,}855\,\mathrm{dptr.}$$

Schliesslich wird:

$$D_{12} = D_1 + D_2 - \delta_1 D_1 D_2$$
$$= 33{,}68 + A_s - 34{,}855 - 0{,}001 \times 33{,}68\,\{A_s - 34{,}855\}$$
$$= A_s - 1{,}175 - A_s\,0{,}0337 + 1{,}174$$
$$= 0{,}9663\,A_s,$$

und man erkennt, dass es sich unter den angegebenen Voraussetzungen bei emmetropischen Augen $A_s = 0$ in der Fernstellung δ_1 um ein afokales System mit der Vergrösserung:

$$V = -\frac{f_1'}{f_2'} = 1{,}035$$

handelt.

Bei den tatsächlich ausgeführten Systemen von endlicher Dicke wird man mit grösseren Werten von δ_1 rechnen müssen, da der hintere Hauptpunkt H_1' in der Regel merklich vor dem inneren Linsenscheitel des Sammelsystems liegen wird. So zeigt das weiter unten besprochene System mit 4,1 mm Verschiebung den vorausgehenden Ausführungen entsprechend zwar:

$$f_1' = 0{,}03006\,\mathrm{m},$$

aber trotz eines Linsenabstandes $b_1 = 1{,}27$ mm wegen der Lage der Hauptpunkte H_1' und H_2 doch:

$$\delta_1 = 0{,}00444\,\mathrm{m},$$

was für $A_s = 0$ natürlich auf:

$$f_2' = -0{,}02562\,\mathrm{m},$$

und damit für emmetropische Augen auf ein afokales System mit der merklich stärkeren Vergrösserung:

$$V = -\frac{f_1'}{f_2'} = 1{,}173 \text{ appr} = \frac{7}{6}$$

führt.

Will man Auskunft über die akkommodative Wirkung der Linsentrennung, so erhält man sie aus der folgenden Reihe: es treten aus der Hinterlinse parallele Büschel aus bei den folgenden Konvergenzen und Linsenentfernungen b (zwischen dem letzten Linsenscheitel des Sammel- und dem ersten des Zerstreuungssystems):

dptr	Linsenentfernungen b	Entfernungsdifferenzen db für jede halbe Dioptrie der objektseitigen Konvergenz
— 4	5,37 mm	
— 3,5	4,79 „	0,58
— 3	4,24 „	0,55
— 2,5	3,71 „	0,53
— 2	3,19 „	0,52
— 1,5	2,69 „	0,50
— 1	2,20 „	0,49
— 0,5	1,73 „	0,47
— 0	1,27 „	0,46

Es ist hiermit alles geleistet, was sich auf den paraxialen Raum bezieht, und es muss nun untersucht werden, ob sich das System förderlich verhält, wenn es dem blickenden Auge dient. Das kommt, wie heute nicht mehr bestritten wird, für das Brillensystem in erster Linie darauf hinaus, dass der Astigmatismus längs Hauptstrahlen gehoben wird, die durch einen 25 mm von der Linsenfläche entfernten Achsenpunkt Z' des Bild- oder Augenraums gehen.

Nach den Ergebnissen der Fernrohrbrille würde man geneigt sein, die Möglichkeit einer solchen Korrektion zuzugeben, doch liegen hier die Verhältnisse insofern anders, als der Linsenabstand zwischen δ_1 und δ_2 jeden beliebigen Wert annehmen kann. Es versteht sich von selbst, dass eine immerhin mehrere Millimeter betragende Trennung so starker Systeme für den Astigmatismus schiefer Büschel von sehr grosser Bedeutung sein kann, und es musste untersucht werden, wie sich der Astigmatismus schiefer Büschel bei einem für die eine Grenzstellung korrigierten System durch den Übergang in die andere änderte.

Das System, mit dem der Versuch angestellt wurde, hatte ein aus zwei Einzellinsen bestehendes Sammel- und ein einfaches Zerstreuungssystem, wobei der Linsenabstand b im Falle der Fernstellung 1,27, im Falle der Stellung für — 4 dptr 5,37 mm betrug.

Bei einer astigmatischen Durchrechnung für $w' = 12^0$ ergibt sich für die Fernstellung:

$w' =$	0	$8{,}45^0$	12^0
$1/s'_f =$	0	— 0,16	— 0,29 dptr
$1/s'_t =$	0	— 0,40	— 0,79 „
$1/s'_t - 1/s'_f = As =$	0	— 0,24	— 0,50 dptr

und für die Nahestellung mit $s = -25$ cm bei den gleichen Winkeln:

$w' =$	0	8,45°	12°
$1/s'_f =$	0	+ 0,15	+ 0,37 dptr
$1/s'_t =$	0	+ 0,55	+ 1,36 „
$1/s'_t - 1/s'_f = As$	0	+ 0,40	+ 0,99 dptr

Man erkennt also, dass für ein scheinbares Blickfeld von 24° der Astigmatismus schiefer Büschel am Rande eine Variation von etwa $1^1/_2$ dptr zeigt, die in dem vorliegenden Falle so verteilt ist, dass ein Drittel davon bei der Fernstellung und zwei Drittel bei der Nahestellung auftritt, bei der es sich ja seltener um sehr feine Objekte handeln wird.

Was die Verzeichnung Vz schiefer Büschel anlangt, so ist sie in Prozenten der Abweichung vom Gaussischen Wert bei der Fernstellung für die obigen Hauptstrahlneigungen:

$Vz =$	0	0,1	0,4 %

und bei der Nahestellung:

$Vz =$	0	1,15	2,62 %.

Die Wirkung der Randteile ist also bei diesem System stets zu beträchtlich.

Man sieht also auch hier eine auf die Verschiebung zurückzuführende Änderung der Verzeichnung, die für die Fernstellung annähernd beseitigt, bei der Nahestellung mit einem Betrage von etwa $2^2/_3$ % auftritt.

[Aus der Universitäts-Augenklinik zu Heidelberg.
Direktor: Geh. Hofrat Prof. Dr. Wagenmann.]

Über die Leitungsanästhesie durch die hintere Orbitalinjektion.

Ein neues Verfahren zur Erweiterung der Indikation für die Anwendung der Lokalanästhesie bei Enucleationen und Exenterationen des Bulbus und der Orbita.

Von
Privatdozent Dr. E. Seidel,
I. klinischem Assistenten.

Mit 4 Figuren im Text.

Die Erfahrungen der letzten Jahre haben uns gezeigt, dass das beste und zuverlässigste Verfahren der Lokalanästhesie zur Ausführung der Enucleation und der Exenteration des Bulbus in einer Kombination von Infiltrations- und Leitungsanästhesie besteht, wie ich das 1911 ausführlich beschrieben habe[1]):

„I. Zunächst wird durch fünfmaliges Eintropfen einer 10%igen Cocainlösung in Pausen von einer Minute der Bindehautsack anästhetisch gemacht.

II. 1—2 ccm des Anästheticums (1%iges Novocain in physiologischer Kochsalzlösung, dem auf 10 ccm 5 Tropfen Adrenalin zugesetzt werden) werden etwa 4 mm vom Limbus entfernt, circumcorneal unter die Conjunctiva bulbi injiziert, so dass diese sich blasig vorwölbt. Danach lässt man am besten auf 1—2 Minuten die Lider schliessen und versucht, durch leichtes Massieren der geschlossenen Lider die Ausbreitung der Injektionsflüssigkeit in die Umgebung zu begünstigen.

III. Man sticht nun die gerade, 5 cm lange, mittelstarke Hohlnadel einer 2 ccm fassenden Rekordspritze oben, unten, nasal und temporal unter die Bindehaut, oberhalb der Muskelansätze ein und schiebt dieselbe unter stetigem Druck auf den Spritzenstempel ganz allmählich nach hinten vor, etwa auf den Halbierungspunkt hin einer Linie zwischen Foramen opticum und Sehnerveneintritt in den Bulbus. Dadurch, dass die Nadel erst dann

[1]) Klin. Monatsbl. f. Augenheilk. XLIX. Jahrg. 1911. S. 329.

weiter vorgeschoben wird, wenn das vorliegende Gewebe mit Flüssigkeit infiltriert ist, wird es möglich, die Nadel ohne die geringste Empfindung bis hinter den Bulbus zu führen, so dass die Injektionen absolut schmerzlos sind. Man richtet sich so ein, dass die halbe Spritze (1 ccm) während des Vorschiebens der Nadel verbraucht wird, die andere Hälfte wird dann direkt retrobulbär injiziert.

Hat man je 2 ccm in der angegebenen Weise von den vier bezeichneten Punkten aus eingespritzt, so ist stets ein beträchtlicher Exophthalmus und Lidödem aufgetreten.

Der Patient, der während der Injektionen am besten auf dem Stuhle sitzt, wird nun in Rückenlage gebracht und aufgefordert, mit einer sterilen Kompresse einen leichten Druck auf die betreffende Augengegend auszuüben, wodurch man einem zu starken Lidödem, das vielleicht das Einlegen des Lidhalters erschweren könnte, vorbeugt. Nach 20 Minuten kann die Operation ohne die geringste Empfindung ausgeführt werden."

Diese Methode leistet in allen Fällen, in denen sie anwendbar ist, so vorzügliches, wie wir uns bei über 200 Operationen im Laufe der Zeit überzeugen konnten, dass kein Bedürfnis nach einer Abänderung zwecks Vervollkommnung vorhanden ist.

Durch den praktischen Gebrauch haben sich jedoch gewisse Kontraindikationen für die Anwendung des Verfahrens ergeben, auf die ich in meiner früheren Mitteilung nur zum Teil und mit kurzen Worten eingegangen bin, und auf die ich deshalb jetzt zunächst etwas ausführlicher zurückkommen möchte.

Da der Einstich der Injektionsnadel durch die Bindehaut erfolgt, so ist ohne weiteres einleuchtend, dass bei jeder stärkeren oder gar eitrigen Conjunctivitis, besonders aber bei perforierten panophthalmischen Augen, kurz bei infiziertem Bindehautsack, die Methode nicht zur Anwendung kommen darf wegen der hier bestehenden Gefahr der Keimverschleppung in die Tiefe, wodurch eine Orbitalphlegmone oder gar Meningitis hervorgerufen werden könnte. In einer Reihe dieser Fälle kann man jedoch die Gefahr leicht umgehen, indem man die Injektionsnadel nicht durch die Bindehaut, sondern durch die vorher mit Jodtinktur desinfizierte Lidhaut, nahe am Orbitalrande einsticht, ähnlich wie bei der Anästhesie zur Exenteratio orbitae[1]), wobei man den Weg durch den infizierten Bindehautsack vermeidet und sonst aber genau in derselben Weise vorgeht.

Während es so gelingt, die durch den infizierten Bindehautsack drohenden Gefahren zu vermeiden, durch eine kleine Abänderung der Technik, die es erlaubt, im übrigen die Methode gefahrlos zur

---

[1]) v. Graefe's Arch. f. Ophth. Bd. LXXXIV, 1. 1913.

Anwendung zu bringen, ist dies bei den nun zu besprechenden Fällen nicht möglich.

Bei bestehender Panophthalmie ist ausser meist vorhandener starker Conjunctivitis häufig Ober- und Unterlid beträchtlich durch entzündliches Ödem angeschwollen, gerötet und auf leisen Druck schon schmerzhaft. Die ganze Umgebung des Bulbus ist oft entzündlich verändert und serös durchtränkt, wie aus dem häufig vorhandenen leichten Exophthalmus hervorgeht. Versucht man, unter Umgehung des Bindehautsackes die Nadel durch das Lid hindurchzustechen und nach hinten zu führen, so treten äusserst heftige Schmerzen auf, die einmal durch das Einstechen der Nadel selbst, vor allem aber durch die Injektion des Anästheticums in das entzündlich veränderte peribulbäre Gewebe hervorgerufen werden. Das sonst schmerzlose Umspritzen des Bulbus ist in diesen Fällen so schmerzhaft, dass ein vorschriftsmässiges Vorgehen erschwert, ja unmöglich gemacht werden kann. Es ist aus diesen Gründen unmöglich und nicht erlaubt, direkt in pathologisch verändertes Gewebe anästhesierende Lösungen zu injizieren. Es konnten daher derartige Fälle bisher nur in Allgemeinnarkose enucleiert werden, falls man nicht etwa eine Injektion in das Ganglion Gasseri einführen wollte, der aber doch immerhin die nicht zu unterschätzende Gefahr eines intrakraniellen Eingriffes neben nicht ganz einfacher, jedenfalls viel Übung erfordernden Technik anhaftet.

Während in den eben geschilderten Fällen die entzündlichen Veränderungen des peribulbären Gewebes eine Umspritzung des Bulbus verbietet, kommen anderseits Fälle von Neubildungen vor, meist maligner Art, die den Orbitaleingang in vor der Operation nicht immer sicher feststellbarer Weise ausfüllen, jedenfalls aber eine Enucleation des Bulbus oder eine Exenteration der Orbita nötig machen. Würde man hier in der üblichen Weise vorgehen, so bestände die grosse Gefahr, dass Tumorkeime mit der Injektionsnadel nach hinten, womöglich durch die Fissura orbitalis superior nach dem Cerebrum, verimpft würden, was zu Metastasenbildung führen könnte. Auch diese Fälle waren deshalb bisher für die Operation in Lokalanästhesie nicht geeignet.

Eine weitere Gruppe von Fällen, bei denen sich gewisse Schwierigkeiten bei der Ausführung der Lokalanästhesie herausgestellt haben, sind die Verletzungen mit breiter Eröffnung der Bulbuskapsel, sowie staphylomatöse Augen mit hochgradiger Verdünnung der Hornhaut. Durch den Druck, den die in die Orbita injizierte beträchtliche

Flüssigkeitsmenge auf den Bulbus ausübt, kann ein Teil des Bulbusinhaltes entleert werden, oder das Staphylom zum Platzen kommen. Wenn dies auch für den Patienten keinen Schaden bringt, so wird doch immerhin die Operation dadurch etwas erschwert, so dass man dann öfters an Stelle der beabsichtigten Enucleation besser die Exenteratio bulbi ausführt; ausserdem aber geht dadurch in den meisten Fällen das anatomische Präparat verloren, das unter Umständen recht wertvoll sein kann. Wollte man diese Vorkommnisse vermeiden, so musste man bisher ebenfalls hier die Allgemeinnarkose anwenden.

Ich möchte nun in folgendem eine neue Methode der Lokalanästhesie für Enucleationen und Exenterationen mitteilen, die in allen Fällen anwendbar ist, für die keine Kontraindikationen bestehen, und mit deren Hilfe man also auch in den eben skizzierten Fällen sicher zum Ziele kommt, ohne jede Unzuträglichkeit, so dass dadurch die Allgemeinnarkose nunmehr fast vollständig für diese Operationen entbehrt werden kann.

Das Wesentliche der neuen Methode besteht darin, dass man ein Depot von Novocain-Adrenalinlösung von geringer Quantität, aber hoher Konzentration nahe der Orbitalspitze anlegt, und zwar wird die Injektionsnadel zur Anlage des Depots nicht von vorn, vom Orbitaleingang her, in die Tiefe geschoben, sondern von unten aussen, nach Einstich unter dem Jochbein dringt die Nadel entlang der hinteren Wand des Oberkiefers durch das hintere Drittel der Fissura orbitalis inferior in die Orbita ein, in einer Richtung, die senkrecht zur Orbitalachse steht (Fig. 1 u. 3). Die nach 20 Minuten auftretende Anästhesie ist eine Leitungsanästhesie, und zwar eine indirekte Leitungsanästhesie, da sämtliche sensiblen Nervenstämme und das Ganglion ciliare nicht direkt durch die geringe Quantität der injizierten anästhesierenden Lösung getroffen werden können. Durch die angewandte hohe Konzentration jedoch entfaltet das Anästheticum eine erhebliche Fernwirkung; durch Diffusion in die Umgebung erreicht das Novocain allmählich die einzelnen Nerven und dringt in die Nervenscheiden ein, wodurch schliesslich eine Leitungsunterbrechung sämtlicher in der Orbitalspitze nahe beieinander verlaufender sensiblen Orbitalnerven erfolgt.

Die Ausführung der hinteren Orbitalinjektion, wie man die Methode kurz bezeichnen kann, gestaltet sich im einzelnen nun folgendermassen: Die Einstichstelle der Injektionsnadel liegt etwa fingerbreit unter dem vorderen Teil des unteren Jochbeinrandes. Nach Desinfektion dieser Gegend mit Jodtinktur wird die Haut oberflächlich

infiltriert mit 1%iger Novocain-Adrenalinlösung, und darauf injiziert man mit feiner, etwa 4 cm langer Hohlnadel ungefähr 6 ccm derselben Lösung an die hintere Fläche des Oberkiefers und in die Fossa pterygo-palatina, in der Richtung des später beim Einführen der Nadel in die Orbita einzuschlagenden Weges. Diese Injektionen dienen nur zur Vorbereitung. Sie machen das spätere Einführen der zur eigentlichen Orbitalinjektion benutzten, etwas stärkeren Nadel bis zur Fissura orbitalis inferior völlig schmerzlos, was besonders dann von grosser Annehmlichkeit sein kann, wenn man die Fissur nicht sofort findet, sondern etwas hin und her tasten muss, bis man auf die Lücke kommt. 5 Minuten nach dieser ersten vorbereitenden Injektion beginnt man mit der eigentlichen hinteren Orbitalinjektion. Man verwendet dazu am besten eine etwa 8 cm lange, nicht ganz 1 mm dicke Hohlnadel, die mit Handgriff und Mandrin versehen ist, wie ja solche Nadeln zum Gebrauch bei Lumbalpunktionen üblich sind. Obgleich die ganze Länge der Nadel nicht voll ausgenutzt wird, empfiehlt es sich aber dennoch nicht, eine kürzere Nadel zu verwenden, weil die grössere Nadellänge den Vorteil hat, dass man besser über die Verlaufsrichtung der Nadel sich orientieren kann, besonders wenn dieselbe bereits zum grössten Teil nach Einführung dem Gesicht entzogen ist.

Man sticht nun die Nadel an der schon markierten Stelle unterhalb des Jochbeins ein und schiebt sie langsam am vorderen Rande des Musculus masseter vor, immer auf einen Punkt zielend, den man sich auf dem Schädeldach markiert, am besten durch Aufsetzen des Zeigefingers der freien Hand. Dieser Zielpunkt liegt auf der Kranznaht, daumenbreit nach aussen nach der andern Seite, von ihrem Schnittpunkte mit der Pfeilnaht, d. h. also nach rechts von der Mittellinie bei Injektion in die linke Orbita (Fig. 1). Am Patienten bestimmt man sich diesen Zielpunkt am einfachsten auf folgende Weise: bei geschlossenen Kiefern lässt man den Kopf des Patienten zunächst so weit nach hinten beugen, bis die durch die beiden horizontalen Äste des Unterkiefers gelegte Ebene genau horizontal steht (Fig. 3). Sodann legt man ein Bandmass (ich benutze den Rand eines Handtuches) vom vorderen Rand des Warzenfortsatzes der einen Seite dicht hinter dem Gehörgang senkrecht über den Scheitel bis zum Warzenfortsatz der andern Seite. Da, wo der nach hinten verlängerte Nasenrücken, also die Meridianebene, diese Linie schneidet, geht man um Daumenbreite nach aussen, nach der andern Seite zu und setzt hier, wie schon erwähnt, den Zeigefinger der freien Hand auf, während

man mit der andern die Nadel vorschiebt (Fig. 1). Auf diese Weise, unter Ausnutzung des Muskelsinnes trifft man mit Leichtigkeit die Richtung.

Nachdem man die Nadel etwa $4^1/_2$ cm vorgeschoben hat, was vollständig schmerzlos geschehen kann, da ja der Weg bereits vor-

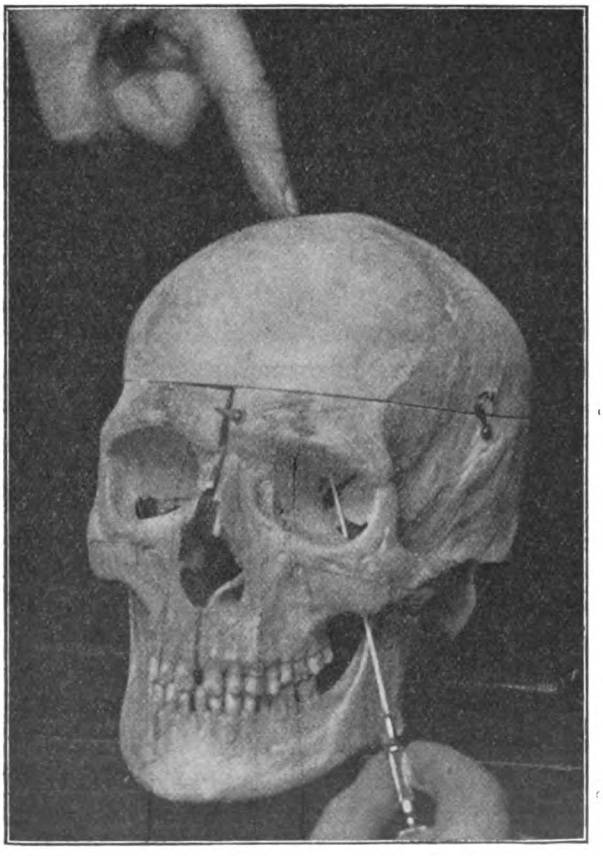

Fig. 1.

bereitend infiltriert ist, stösst man auf einen etwas stärkeren Widerstand, den fibrösen Verschluss der Fissura orbitalis inferior, deren hinterer Abschnitt durch die Nadel durchbohrt wird. In demselben Augenblick, wo dies geschieht, verspürt der Patient einen geringen Schmerz. Die Nadelspitze befindet sich jetzt in der Orbita. Nun wird sofort der Mandrin aus der Nadel herausgezogen und die mit 2 bis 4%iger Novocain-Adrenalinlösung gefüllte Spritze (2 ccm haltend)

aufgesetzt und langsam etwa 1 ccm injiziert. Während der Injektion beobachtet man genau den Bulbus: An dem allerdings sehr geringen, aber deutlich erkennbaren Nachvornrücken desselben, also an dem Auftreten eines geringen Exophthalmus, hat man sofort die Sicherheit, dass die Nadel richtig liegt, d. h. also retrobulbär in die Orbita eingedrungen ist. Hierauf wird die Nadel dann langsam vorgeschoben, etwa $^1/_2$—1 cm weiter, worauf wieder 1 ccm injiziert wird. Nach nochmaligem Vorschieben befindet sich die Nadel etwa in einer Ausdehnung von 2 cm in der Orbita, und man verspürt den festen Widerstand des oberen Orbitaldaches, an das die Nadelspitze anstösst, dicht vor dem Foramen nervi optici. Man zieht nun die Nadel langsam 2 cm zurück und injiziert während dieser Zeit etwa 4 ccm 2—4%iger Novocain-Adrenalinlösung als retrobulbäres Depot, worauf der Exophthalmus deutlicher erkennbar wird.

Bei richtiger Verteilung genügt es vollkommen, im ganzen 4 bis 6 ccm Novocain-Adrenalinlösung zu injizieren. Ich habe bisher meist eine zweiprozentige Lösung angewandt, werde aber in Zukunft die 4%ige Lösung bevorzugen, da man bei Verwendung dieser Lösung im Bedarfsfalle die Quantität weiter beschränken kann und dabei doch eine grössere Sicherheit hat wegen der mit wachsender Konzentration auftretenden stärkeren Fernwirkung, auf die man ja hier bei der indirekten Leitungsanästhesie angewiesen ist. Die Giftigkeit des Novocains ist ja keinesfalls zu fürchten. Obgleich die Maximaldosis höher konzentrierter Novocainlösungen tiefer liegt als bei dünneren Lösungen, so beläuft sie sich doch bei einer 4%igen Lösung immerhin auf 20 ccm, eine Menge, die ja weit die hier erforderlichen Quantitäten übersteigt. Vielmehr als auf das Novocain muss auf die Adrenalindosis acht gegeben werden. 6 Tropfen haben als Maximaldosis zu gelten, über die man die Einzeldosis nicht erhöhen soll.

Von grösster Wichtigkeit ist es hier nun, dass nach Ausführung der Injektionen die Operation nicht zu früh begonnen wird. Es ist ja verständlich, dass man dem retrobulbär angelegten Depot einer hochkonzentrierten Novocain-Adrenalinlösung erst Zeit lassen muss, um in die Umgebung zu diffundieren und dann in die Nervenscheiden einzudringen. Eine Wartezeit von 20 Minuten ist stets erforderlich. Nach dieser Zeit können Enucleationen und Exenterationen, sowie Exenterationen der Orbita völlig schmerzlos vorgenommen werden. Da die Anästhesie sich auf den ersten und zweiten Trigeminusast erstreckt, lassen sich auch auf die Nebenhöhlen übergreifende Operationen schmerzlos ausführen.

Von Komplikationen, die im Verlauf oder nach der Injektion auftreten können, kann ich nicht viel berichten. Hält man sich genau an den angegebenen Zielpunkt, so wird man mit der Nadel nicht abirren und keine Schwierigkeit haben, die Fissur zu treffen. Stösst man auf Widerstand, dann taste man leicht mit der Nadelspitze hin und her. Kommt man nicht weiter, und fühlt man mit der Nadelspitze immer nur harten Knochen, so wende man keinesfalls Gewalt an, sondern ziehe die Nadel wieder heraus und beginne nochmals von

Fig. 2.

vorn, nachdem man sich den Zielpunkt von neuem genau bestimmt hat. Die vorbereitende Injektion von 1 %iger Novocain-Adrenalinlösung hinter den Oberkiefer erlaubt ja, ohne Schmerzen für den Patienten den Versuch in aller Ruhe zu wiederholen.

Einmal sah ich beim ersten Verbandswechsel, dass im Anschluss an die Injektion ein kleines Hämatom der Wange aufgetreten war. Schon nach 8 Tagen bei der Entlassung war es vollständig resorbiert.

Bezüglich der Indikationen zur Anwendung der Leitungsanästhe-

sie durch die hintere Orbitalinjektion ist zu sagen, dass man das Verfahren eigentlich stets anwenden kann, dass keine Kontraindikationen bestehen. Da aber die Technik, trotzdem sie leicht ist und keine Übung erfordert, doch etwas schwieriger erscheint, als die des früheren Verfahrens, das ja in allen Fällen, in denen es anwendbar war, voll befriedigte, so möchte ich die neue Methode nur für diejenigen Fälle empfehlen, bei denen das ältere Verfahren kontraindiziert ist, d. h. also, wie bereits ausgeführt, bei entzündlichen Veränderungen des peribulbären Gewebes, bei Sperrung des Orbitaleinganges durch Tumoren und bei Verletzungen mit breiter Eröffnung der Bulbuskapsel und bei

Fig. 3.

hochgradig staphylomatösen Augen, die ein Platzen befürchten lassen bei Anwendung der gewöhnlichen Infiltrationsmethode.

An einigen im folgenden mitgeteilten Krankengeschichten möge die Frage der Indikationsstellung noch weiter erläutert werden.

Fall I.

K. A., 69 Jahre, aus R. Aufnahme 8. IV. 1914.

Am 6. I. 1914 links Kataraktoperation mit Iridektomie; glatter Verlauf. Entlassung mit einem Visus von $^5/_{10}$. Auge völlig blass.

8. IV. Wiederaufnahme. Bis vor 3 Tagen mit linkem Auge gut gesehen, seitdem heftigste Schmerzen.

Befund: Links Lider gerötet, stark ödematös geschwollen (Fig. 2), ausser-

ordentlich starke eitrige Sekretion der Bindehaut, starke Chemosis, deutlicher Exophthalmus. Cornea matt. Am oberen Limbus kleines, knopfförmiges Gebilde, das dickeitrig belegt ist. Vordere Kammer von einem dicken, eitrigen Exsudat erfüllt. Iris kaum zu sehen.

Therapie: In Cocainanästhesie wird der Eiterpfropf am oberen Limbus entfernt, worauf etwas schwarzes Pigment durchschimmert. Betupfen der Stelle mit Jodtinktur. Ausserdem subcutan Pneumokokkenserum.

11. IV. Wegen zunehmender Entzündung und heftigster Schmerzen bei starker ödematöser Schwellung der Lider (Fig. 2) links Enucleatio bulbi durch Leitungsanästhesie mit hinterer Orbitalinjektion (Fig. 3). Vollkommene Anästhesie.

18. IV. Fäden entfernt.

22. IV. Entlassung.

20. VIII. Kataraktextraktion am rechten Auge. Glatter Verlauf.

Fall II.

V. Th., 39 Jahre, Schmied aus R. Aufnahme 17. IX. 1914.

Am 16. September, 5 Uhr nachm. beim Hufbeschlag Eisensplitter ins rechte Auge geflogen. Sofort starke Schmerzen; seit heute Frösteln und Störung des Allgemeinbefindens.

Befund: Rechts starke Schwellung und Rötung der Lider. Starke Chemosis der Bindehaut, die zum Teil die Hornhaut überlagert. Schleimig-eitriger Katarrh, leichter Exophthalmus. Starke Trübung des Kammerwassers, Iris hochgradig verfärbt, im Pupillarbezirk bereits gelbes Exsudat. Ciliarkörper stark druckempfindlich. Lichtschein nur mittlere Lampe, Projektion falsch.

Am Riesenmagnet beim Einschalten des Stromes starke Schmerzen. Trotz wiederholten Versuchen kommt der Fremdkörper nicht nach vorn.

Am Abend haben Rötung und Schwellung der Lider, sowie die Schmerzen erheblich zugenommen. Enucleation des rechten Bulbus durch Leitungsanästhesie durch hintere Orbitalinjektion. Vollkommene Anästhesie bei guter Blutleere.

23. IX. Fäden entfernt.

24. IX. Entlassung. Glatte Narbe.

Epikrise zu Fall I und II.

In beiden oben beschriebenen Fällen handelt es sich um panophthalmitische Bulbi mit starkem entzündlichen Ödem der Lider und des peribulbären Gewebes. Wegen der starken conjunctivalen Erscheinungen (eitriger Katarrh) war die Injektion durch den Bindehautsack auf alle Fälle zu vermeiden. Auch das Eindringen der Nadel durch die stark geröteten und geschwollenen Lider (Fig. 2) war kontraindiziert, da das peribulbäre Gewebe durch die heftige Entzündung im Augeninnern bereits anatomisch verändert, und eine direkte Infiltration nicht erlaubt war, die ausserdem auch nicht ausführbar gewesen wäre wegen der mit der Injektion in entzündlich verändertes Gewebe verbundenen ausserordentlich starken Schmerzen.

Mittels der hinteren Orbitalinjektion gelang es sehr leicht und völlig schmerzlos, eine Leitungsanasthesie zu erzielen. Da man ja hierbei die Nadel nur einmal und höchstens 2 cm tief in gewisser Entfernung hinter den Bulbus in die Orbita einzuführen braucht, verursacht sowohl der Einstich als auch die Injektion selbst der nur geringen zur Leitungsanästhesie nötigen Flüssigkeitsmenge, sogar bei entzündlicher Veränderung des peribulbären Gewebes, keine nennenswerten Schmerzen. Durch Vergleich von Fig. 2 und 3 ist zu ersehen, dass nach Ausführung der Injektion (Fig. 3) das Lidödem nicht zugenommen hat, und kein nennenswerter Exophthalmus aufgetreten ist,

Fig. 4.

da eben hierzu die retrobulbär injizierte geringe Flüssigkeitsmenge des Anästheticums nicht genügt.

Fall III.

G. M., 75 Jahre, aus W., Landwirt. Aufnahme 6. IV. 1914.

Ein Geschwür der Haut soll schon vor 20 Jahren am rechten inneren Lidwinkel bestanden haben. Zuerst vor 14 Jahren 3 mal geätzt und operiert. Nach Behandlung nur zeitweilige Besserung. 5 Jahre später Rezidiv, deshalb wiederum Operation. 3 Jahre später abermals Rezidiv. Nach Ätzung Besserung bis 1911. 1912: in der chirurgischen Klinik bestrahlt. Seit April 1913 Strahlenbehandlung im Samariterhaus. Seit 10 Tagen sind heftige Schmerzen im rechten Auge aufgetreten.

Befund: Vom rechten äusseren Orbitalrand bis zum inneren Lidwinkel entsprechend dem Verlaufe des oberen Orbitalrandes ein tiefer, klaffender Substanzverlust (Fig. 4). Vom Oberlid ist nur noch ein schmaler Saum vorhanden, der dem freien Lidrand benachbart ist. Am Boden des breitklaffenden Substanzverlustes sieht man rötliches Tumorgewebe, das zum Teil mit Eiter belegt ist. Haut in der Umgebung des Substanzverlustes, sowie die Lider sind gerötet und geschwollen, desgleichen die Haut nach der Nasenwurzel zu. Auch über dem unteren Orbitalrand fühlt man eine deutliche Infiltration des Orbitaleinganges durch Tumormassen.

Bulbus stark ciliar injiziert. In der Hornhautmitte 3 mm breiter Substanzverlust mit gelb infiltriertem Grund und Rändern. Ciliarkörper stark druckempfindlich, Auge hart (bereits früher Glaukom festgestellt).

Augenbewegung nach aussen und innen stark beschränkt, Lider können nicht geschlossen werden.

9. IV. Enucleation des rechten Bulbus durch Leitungsanästhesie durch hintere Orbitalinjektion. Bulbus muss aus den Tumormassen, die ihn allseitig fest umgeben, herauspräpariert werden. Tumor bereits nach den Nebenhöhlen zu perforiert. Vollkommene Anästhesie.

20. IV. Zur Bestrahlung nach dem Samariterhaus verlegt.

Epikrise.

Es handelt sich im vorstehenden um ein Carcinom der Orbita, das bereits den Bulbus allseitig fest umwuchert hatte. Wegen starker Schmerzhaftigkeit des verlorenen Bulbus (Ulcus serpens, Glaukom) musste der Bulbus, gleichzeitig, um den inoperablen Tumor der Strahlenbehandlung besser zugänglich zu machen, entfernt werden.

Die übliche Art der Lokalanästhesie war hier kontraindiziert, einmal wegen der bestehenden entzündlichen Veränderung am Orbitaleingang, weiterhin aber wegen der Tumormassen, die den Orbitaleingang allseitig blockierten, und deren Durchdringung mit der Injektionsnadel die Gefahr der Verschleppung der Tumorzellen in die Tiefe, womöglich nach dem Cerebrum, befürchten lassen musste. Da bei dem alten dekrepiden Patienten von 75 Jahren gleichzeitig eine hochgradige arteriosklerotische Myocarditis bestand, die eine Allgemeinnarkose gefährlich erscheinen liess, so blieb als einzig gangbarer Weg für die Anästhesie die Leitungsanästhesie durch die hintere Orbitalinjektion, die ein vollkommen befriedigendes Resultat ergab und sich mit auf die Nebenhöhlen der Nase erstreckte, wie man sich bei der Operation überzeugen konnte.

Fall IV.

Reservist L. D. aus K. Aufnahme 17. IX. 1914.

Am 2. IX. 1914. Verletzung durch Infanteriegeschoss.

Befund: Kleiner, mit Borke verschlossener Einschuss hinter dem rechten

Ohr. Ausschuss an der vorderen Fläche des linken Oberkiefers, nahe am unteren Orbitalrand. Durch die 10-Pfennigstückgrosse Ausschussöffnung ist die Oberkieferhöhle eröffnet, die mit übelriechendem Eiter angefüllt ist. Das linke Unterlid ist nach dieser Ausschussöffnung durch Narbenzug hingezogen, so dass ein vollständiges, sehr starkes Narbenektropium des linken Unterlides entstanden ist. Amaurose links. Bulbus sehr schmerzhaft. Bindehaut stark injiziert, eitrig belegt. Hornhaut vollständig mit Eiter belegt. Quer über die Hornhaut verläuft eine Narbe, an der die Iris adhärent ist. Etwas unterhalb der Hornhautmitte, etwas nach innen unten, ein 4 mm breiter, nahezu runder schwarzer Bezirk, an dem die Hornhaut vollkommen eingeschmolzen ist, und die Linse vorliegt.

19. IX. Exenteratio bulbi, durch Leitungsanästhesie durch hintere Orbitalinjektion. Vollkommene Anästhesie. Durch die Injektion wird kein Bulbusinhalt ausgepresst. Bei der Operation zeigt sich, dass der Bulbusinhalt zum Teil eitrig infiltriert ist.

24. IX. Fäden entfernt.

28. IX. Nach der Ohrenklinik verlegt.

Epikrise.

Der starke eitrige Katarrh bei vollkommen Ectropium des Unterlides durch Narbenzug nach der Ausschussöffnung, die zu der mit übelriechendem Eiter angefüllten Kieferhöhle führte, machte die übliche Methode der Lokalanästhesie, sowie die Umspritzung des Bulbus mit Umgehung des Bindehautsackes unmöglich. Bei dem vorhandenen, ziemlich grossen, totalen Substanzverlust der Hornhaut hätte man unbedingt durch den Druck der injizierten Flüssigkeit einen Austritt von Bulbusinhalt erzielt, wodurch unter Umständen wertvolle anatomische Präparate zerstört werden.

Durch die angewandte Leitungsanästhesie durch hintere Orbitalinjektion gelang es, einmal die Gefahr der Keimverschleppung in die Tiefe zu vermeiden, und weiterhin aber auch konnte durch die geringe Quantität des injizierten Anästheticums (4 ccm einer 4%igen Lösung) das retrobulbäre Depot angelegt werden, ohne dass Bulbusinhalt herausgepresst wurde, obgleich dieser Fall, bei dem es sich, sozusagen um einen offenen Bulbus handelte, ganz besonders dazu disponiert gewesen wäre.

Ich glaube, dass die getroffene Auswahl der mitgeteilten Beobachtungen genügt, um zu zeigen, dass die neue Methode der Leitungsanästhesie durch die hintere Orbitalinjektion eine Lücke ausfüllt, und dass durch sie eine beachtenswerte Weiterentwicklung in der Nutzbarmachung der lokalen Anästhesierungsmethoden bei Orbitaloperationen gegeben sein dürfte.

[Aus dem histologischen Laboratorium der Universitäts-Augenklinik des Hofrates Prof. E. Fuchs in Wien.]

Sympathisierende Entzündung ohne Erkrankung des zweiten Auges.

Von

Prof. Dr. J. Meller.

Mit Taf. XII, Fig. 1—3.

Findet man in einem Auge jene histologischen Veränderungen, welche wir unter dem Namen der sympathisierenden Entzündung kennen, so erscheint die Berechtigung zu diesem Namen etwas zweifelhaft, wenn wir unsere Diagnose nicht durch die Erkrankung des zweiten Auges sozusagen bestätigt finden. Bei Vorhandensein dieses Befundes im ersten Auge ist nämlich in einer so überwältigenden Prozentzahl der Fälle das zweite Auge tatsächlich schon erkrankt und dadurch die klinische Diagnose der sympathischen Ophthalmie gesichert, dass bei der Verwertung eines solchen Befundes im ersten Auge bei gesund gebliebenem zweiten Auge Vorsicht geboten erscheint. Tatsächlich haben einige Autoren solche Fälle ohne Bedenken zur Aufstellung der histologischen Bilder verwendet, welche den posttraumatischen Entzündungen mit Ausschluss der sympathischen Ophthalmie zukommen sollen, wodurch eine nicht geringe Verwirrung in der Auffassung der verschiedenen posttraumatischen Entzündungsformen der Uvea hervorgerufen wurde. Anderseits aber haben jene Forscher, die zunächst auf dem von altersher überbrachten Standpunkt des Hinüberwanderns der Entzündung von dem einen auf das andere Auge standen, zu ihrer Verwunderung solche Fälle, in denen die Erkrankung im ersten Auge bereits nachzuweisen war, wo aber durch die „rechtzeitige“ Enucleation einer „Übertragung“ des Krankheitsprozesses vorgebeugt wurde, so ausserordentlich selten gefunden, dass man über diese „Übertragung“ verschiedene, von der bis dahin geltenden Meinung abweichende Angaben machen, bzw. einen andern Modus der Übertragung annehmen musste.

Fuchs selbst verfügte in seiner ersten Arbeit über die sympathisierende Entzündung (v. Graefe's Arch. f. Ophth. Bd. LXI. 1905) nur über einen Fall (S. 432), dem er in seiner zweiten Arbeit (v. Graefe's Arch. Bd. LXX. 1909) trotz einer grossen Anzahl von Untersuchungen an Augen, welche nach Verletzung erblindet und enucleiert worden waren, nur noch einen zweiten Fall anreihen konnte (S. 475), worüber man die genaueren Details in den genannten Arbeiten nachlesen möge.

Seit jener Zeit kam wieder eine grosse Menge von Augen an der Klinik von Fuchs zur Untersuchung, und auch dabei konnte nur ein sicherer Fall einer sympathisierenden Entzündung ohne sympathische Ophthalmie entdeckt werden.

Der zweite Fall, über den ich in dieser Arbeit noch berichten werde, bietet nur an einer umschriebenen Stelle histologische Veränderungen, welche in mancher Beziehung an die Infiltrate einer sympathisierenden Entzündung erinnern.

I. Fall.

P. K, 73jähriger Mann.

Anamnese vom 3. III. 1902. Vor 25 Jahren erlitt Patient eine Verletzung des rechten Auges in der Weise, dass ihm seine Frau beim Eintropfen eines Medikamentes in das Auge (er litt damals an einem Augenkatarrh) mit dem Nagel ins Auge fuhr. Seit dieser Zeit sehe er mit dem Auge nichts. Seit 2 Monaten begann das Sehvermögen des linken Auges abzunehmen. Er sieht farbige Ringe um das Licht und hat das Gefühl von Druck in der linken Stirnhälfte.

Status praesens vom 3. III. 1902. R. A. Etwas erweiterte Ciliargefässe. Oben aussen in der Hornhaut eine dem Limbus parallele, 1 cm lange narbige, grauweisse Trübung, von deren Mitte nach abwärts eine ebensolange, weniger stark saturierte Trübung zieht. Kammer nur im unteren Teile vorhanden. Die atrophische Iris zieht von allen Seiten zu der Hornhautnarbe hin. Von der Pupille nichts sichtbar. Lichtempfindung in 6 m, Projektion richtig. Tension normal.

L. A. Bulbus mässig injiziert, Hornhaut klar, Kammer sehr seicht. Iris normal, Pupille durch Eserin stecknadelkopfgross. Tension + 1.

Visus: $^6/_{24}$. Diagnose: Glauc. infl. chron. o. s.

4. III. 1902. L. A. Iridektomie nach oben. Normaler Operationsverlauf.

5. III. 1902. L. A. Kammer hergestellt.

8. III. 1902. R. A. Optische Iridektomie nach innen. Bei der Operation treten einige Linsenbröckel aus der Wunde aus.

13. III. 1902. Stat. exit. L. A. Regelrechtes Kolobom nach oben. Tension normal. $^6/_{24}$. Papille blass, flach excaviert.

R. A. Breites Kolobom nach innen von dreieckiger Form, in welchem die graugrüne Linse bloss liegt. Handbewegung vor dem Auge.

Im November desselben Jahres erschien Patient neuerlich auf der Klinik mit der Angabe, dass das rechte Auge seit einigen Wochen entzündet und schmerzhaft sei.

Status praesens vom 6. XI. 1902.

R. A. Lider etwas ödematös, ciliare Injektion. Hornhaut matt und getrübt, von zahlreichen oberflächlichen Gefässen durchzogen. Vereinzelte tiefe Gefässe sind nahe dem obern Limbus zu sehen. Kammer seicht, Kolobom wie früher. Iris hochgradig atrophisch. Bulbus weich und schmerzhaft, amaurotisch.

L. A. Regelrechtes Kolobom nach oben. Tension normal. Keinerlei entzündliche Erscheinungen. Flache glaukomatöse Excavation.

7. XI. 1902. Enucleation des rechten Auges. Das linke Auge blieb gesund.

Histologischer Befund.

Die Hornhaut ist von einem Pannus degenerativus bedeckt, in ihrem Parenchym narbig verändert und von zahlreichen oberflächlichen und tiefen Gefässen durchsetzt. Die Descemetsche Membran ist in ihrer Mitte unterbrochen, ihre Enden sind aufgerollt und in ein dickes organisiertes Bindegewebe eingebettet, mit welchem auch der Pupillarrand der Iris verwachsen ist. Die Schwarte füllt die ganze Pupille aus und erstreckt sich weiter hinter die Iris. Ihr fibröses Gewebe geht hier in ein Granulationsgewebe über, in welches die vielfach gefaltete Linsenkapsel eingebettet ist. Die Operationswunde ist durch Blut und Rundzellen ausgefüllt und an ihrer Oberfläche von einem Granulationsgewebe bedeckt, in welches Linsenfasern eingebettet sind.

Von der Linse ist im Präparate ein grosser Teil herausgefallen. Um die in Zerfall begriffenen peripheren Teile der Linse, welche im Präparate erhalten blieben, lagert eine Zone von Granulationsgewebe, in dem ausser andern grösseren einkernigen Zellen auch Riesenzellen zu finden sind.

Durch die breite Anwachsung des ganzen pupillaren Teils der Iris an die Hornhaut ist die vordere Kammer zu einem schmalen Spalt reduziert, in dem nur mässig zahlreiche, meist einkernige Rundzellen eingelagert sind.

Die Iris ist besonders in ihren hintern Schichten stark infiltriert. In der grossen Masse der kleinen einkernigen Rundzellen, welche das Infiltrat zusammensetzen, sind allenthalben grössere, ovale blasse Zellkerne: epithelioide Zellen eingestreut.

Das Pigmentblatt der Iris, das durch die ursprüngliche exsudative Entzündung ziemlich stark gelitten hatte, wird an vielen Stellen von dem frischen Infiltrate durchbrochen. So breitet sich auch hinter der Iris eine Lage frischer Infiltration aus.

Im Stroma des Ciliarkörpers liegen an der innern Oberfläche des Muskels zahlreiche frische Rundzelleninfiltrate. Das unpigmentierte Epithelblatt ist von dem pigmentierten streckenweise durch eine Lage vaskularisierten Bindegewebes getrennt. Auch an der inneren Oberfläche des unpigmentierten Epithelbelages liegt eine Schicht von fibrösem Bindegewebe, welches sich über die Ora serrata eine kurze Strecke weit auf die innere Oberfläche der Netzhaut erstreckt. Überall sind diese beiden Lagen von

Bindegewebe von zahlreichen Lymphocyten durchsetzt, die von hier in den Glaskörper hineinwandern.

Die Netzhaut ist flach abgehoben, nur sehr wenig entzündlich verändert. Perivaskuläre Infiltration kaum angedeutet. In der subretinalen Flüssigkeit sind fast gar keine Zellen enthalten. Oben in der Gegend der Operationswunde ist die Netzhaut durch ein den Ciliarkörper bedeckendes organisiertes Bindegewebe von der Ora serrata an nach vorn gezogen und mit diesem Gewebe in vielen Falten verschmolzen.

Im Gegensatz zur unbedeutenden Erkrankung der Netzhaut ist die Chorioidea sehr schwer erkrankt. Sie ist durch eine Infiltration so verdickt, dass sie schon mit freiem Auge als ein dicker blauer Strich wahrgenommen werden kann. Sie zeigt die typischen Veränderungen der so oft beschriebenen sympathisierenden Infiltration. Noch kann man erkennen, dass die Verdickung aus Verschmelzung von Knötchen hervorgegangen ist, die den ganz typischen Bau zeigen, indem sie in ihrem hellen Zentrum Nester von epithelioiden Zellen enthalten, während die Peripherie aus Lymphocyten gebildet wird. Die Erkrankung ist in den hinteren Teilen des Auges am weitesten vorgeschritten, woselbst die Chorioidea auf das Mehrfache der Norm verdickt ist. Dabei wurde die Choriocapillaris verschont, ebenso wie das Pigmentblatt.

Entlang den verschiedenen die Sklera durchsetzenden Gebilden, namentlich Vortexvenen und Nerven, zieht sich die Infiltration bis nahe an die äussere Oberfläche der Sklera. In dem Chorioidealinfiltrate konnte ich keine Riesenzellen entdecken.

Der Sehnervenkopf ist deutlich geschwollen, dagegen nur wenig kleinzellig infiltriert, und zwar nur um die Gefässe herum. Auch auf seiner inneren Oberfläche liegen nur wenige Exsudatzellen. Hinter der Lamina cribrosa ist die Infiltration etwas stärker und hat auch zwischen Pia und Nervenfasern zu einer schmalen Lage von einkernigen Rundzellen geführt.

Epikrise.

Alte bindegewebige Membranen, welche die Iris an die Hornhautnarbe anlöten, sich auch hinter der Iris ausdehnen und die Oberfläche des Ciliarkörpers bedecken, beweisen das seinerzeitige Vorhandensein eines endophthalmitischen exsudativen Prozesses, an dem sich die Netzhaut nur wenig beteiligte. Er dürfte sich nach der ersten Perforation des Auges (angeblich Verletzung, vielleicht aber Perforation eines Geschwüres) abgespielt haben. Jetzt aber ist ein frischer Prozess anderer Art im Gange, der besonders die Chorioidea befiel, während er die Iris und den Ciliarkörper weniger in Mitleidenschaft zog.

Der histologische Befund desselben stimmt so völlig mit jenem Bilde überein, welches wir als sympathisierende Infiltration kennen, dass es überflüssig wäre, die Identität erst durch Anführung der einzelnen Details näher begründen zu wollen. Der geringe Grad der Netzhauterkrankung gestattet nicht einmal die Annahme, dass die

Chorioidealinfiltration irgendwie mit einem endophthalmitischen Prozess in Zusammenhang stehe. Wir können also hier mit Recht von einer sympathisierenden Uvealerkrankung ohne Mitbeteiligung des zweiten Auges sprechen.

Nicht, dass man einen solchen sympathisierenden Prozess ohne sympathische Ophthalmie überhaupt antrifft, sondern dass man ihn so selten findet, musste die Verwunderung derjenigen erregen, welche auf dem Standpunkte stehen, dass die sympathisierende Entzündung mit der Verletzung in das Auge verpflanzt werde. Da nämlich die sympathische Ophthalmie der Verletzung manchmal erst nach Jahren folgt, muss man annehmen, „dass während dieser ganzen Zeit der Prozess der sympathisierenden Entzündung im verletzten Auge in chronischer Weise fortbesteht und in diesem Auge anatomisch nachweisbar sein müsste, wenn das Auge zu irgendeiner Zeit vor Ausbruch der sympathischen Entzündung enucleiert würde. Warum trifft man also diesen Befund nicht öfter unter diesen Bedingungen an?“ (Fuchs, 2. Arbeit, S. 481—482). Ich habe gerade diesen Umstand seinerzeit (v. Graefe's Arch. f. Ophth. Bd. LXXII. S. 182) herangezogen, um zu zeigen, wie die Annahme einer von der Verletzung zeitlich unabhängigen endogenen Krankheitsursache eine ungezwungene Erklärung für dieses Vorkommnis schafft. Ich sagte damals: „Alle diese Augen, welche wir wegen Gefahr der sympathischen Ophthalmie enucleiert hatten, waren zur Zeit der Enucleation noch nicht von der spezifischen Infiltration befallen, wie die anatomische Untersuchung lehrt, aber sie hätten es jeden Moment werden können. Sie enthielten den geeigneten Boden für die Entwicklung einer sympathisierenden Ophthalmie, welche unter Umständen, die wir noch nicht kennen, auf endogenem Wege denselben vielleicht einmal erreicht hätte.“ Das seltene Vorkommen dieses Befundes erscheint daher demjenigen, der sich meiner Theorie anschliesst, als etwas, das er von vornherein zu erwarten hatte. Dass man einen solchen Befund überhaupt antrifft, lässt sich mit der Theorie gut vereinbaren. Denn wenn wir auch annehmen, dass die Krankheitsnoxe im ganzen Körper existiert, und gern zugeben, dass eine gleichzeitige Erkrankung beider Augen infolgedessen möglich, vielleicht sogar häufiger ist, als wir uns es vorstellen, so ist es doch sehr naheliegend, zu vermuten, dass die Krankheitsnoxe in dem geschädigten Auge eher und schneller Boden fasst als in dem vorher gesunden zweiten Auge. So sehen wir ja auch bei verschiedenen Allgemeinerkrankungen, die häufig beide Augen be-

fallen, ausnahmsweise einmal nur in dem einen Auge ihre entzündungserregende Wirkung entfalten oder aber das zweite Auge erst nach einem grossen Intervall ergreifen. Ich habe diese Anschauung in einer früheren Arbeit, in der ich den Ausbruch der sympathischen Ophthalmie nach der Enucleation besprach (v. Graefe's Arch. Bd. LXXXIX, S. 41), kurz angeführt.

Dass bei der manifesten Erkrankung des einen Auges, die ein Zeichen des Vorhandenseins eines aktiven „sympathischen" Prozesses im Organismus ist, die Erkrankung des zweiten Auges nur eine Frage der Zeit gewesen wäre, ist nicht zu bezweifeln. In diesem Sinne kann von einer „rechtzeitigen" Enucleation gewiss gesprochen werden.

Die Faktoren aber, die zur Erklärung in Betracht kommen, wie so die Schädigung des ersten Auges (meistens eine Verletzung) eine Empfänglichkeit für die Erkrankung in diesem Auge selbst und indirekt im zweiten Auge auslöst, sind noch ganz in Dunkel gehüllt, welches auch die Untersuchungen über die Anaphylaxie und ihre Beziehungen zur sympathischen Ophthalmie nicht zu erhellen vermochten.

Im Anschluss an diesen sicheren Fall von sympathisierender Entzündung ohne Mitbeteiligung des zweiten Auges sei nun noch über einen zweiten Fall berichtet, bei dem ein eigentümlicher Befund die Frage auftauchen liess, ob es sich nicht um eine beginnende sympathisierende Entzündung handle.

Die Krankengeschichte ist die folgende:

II. Fall.

F. St., 52jähriger Kesselschmied.

Anamnese vom 1. IV. 1908. Heute früh flog dem Patienten beim Abmeisseln eines Stahlstückes ein Splitter des Hammers in das linke Auge. Früher hatte er immer gesunde Augen.

Status praesens. L. A. Das obere Lid ist durchgeschlagen. Dementsprechend findet man in der Sklera oben eine ungefähr 1 cm lange Wunde, welche im vertikalen Meridian bis in den Limbus hineinreicht. Sie hat unregelmässige Ränder und klafft. In den unteren Wundwinkel ist die vorgefallene Iris eingeklemmt. Kammer tief, Iris mit Blut bedeckt, Pupille entsprechend dem Irisprolaps verzogen. Auge weich. Keine Lichtempfindung.

R. A. Normal.

2. IV. 1908. L. A. Extraktion eines grossen (1 cm langen, 8 mm breiten) Eisenstückes durch die Skleralwunde mit dem kleinen Magnet. Excision des Irisprolapses. Kammer füllt sich bis zur Hälfte mit Blut.

Als der Patient am 15. IV. 1908 das Spital verliess, war der Befund folgender: L. A. Stark injiziert. Perforationsstelle der Sklera geschlossen. Die Narbe etwas eingezogen. Hornhaut im ganzen etwas matt und diffus

getrübt. Kammer tief, zur Hälfte mit Blut gefüllt. In der oberen Hälfte ist die Iris nur undeutlich sichtbar. Regelrechtes Kolobom nach oben. Tension herabgesetzt. Keine Lichtempfindung.

Am 4. V. 1908 erschien der Patient wieder mit der Angabe, dass das Auge seit 3 Tagen schmerzhaft geworden sei.

Status praesens vom 4. V. 1908. R. A. Normal. L. A. Bulbus sehr stark injiziert. Die Skleralnarbe ist eingezogen. Hornhaut leicht matt, unten mit Blutresten an ihrer hinteren Fläche. Kammer tief, Hyphäma. Kolobom nach oben, Linse grauweiss getrübt. Auge weich, ohne Lichtempfindung.

L. A. Enucleation am 5. V. 1908.

Das rechte Auge blieb dauernd gesund.

Das linke Auge wurde in senkrechte Schnitte zerlegt.

Histologischer Befund.

Oben füllt eine breite Narbe den Defekt in der Sklera aus, welcher durch die Verletzung entstanden war, ersetzt auch den ganzen Ciliarkörper bis zur Ora serrata und strahlt mit mehreren Strängen in den grösstenteils mit Blut erfüllten Glaskörperraum aus. Aussen liegen auf dem Narbengewebe unter der Bindehaut Gruppen von Riesenzellen, die sich um Reste eines Fadens angesammelt haben, der zur Sutur verwendet worden war. Die Netzhaut ist abgehoben und mit diesem Narbengewebe verwachsen. Ebenso ist die Linse mit ihrem obern Umfange an die Narbe angelötet und dadurch nach oben verzogen. Daselbst zeigt das Narbengewebe noch den Übergang aus Granulationsgewebe, in dem zahlreiche protoplasmareiche Rundzellen und Fibroplasten eingelagert sind. In grosser Umgebung der Narbe ist der Ciliarkörper ganz atrophisch. Jenseits des Koloboms ist oben die Iris mit ihrer ganzen Fläche mit der Linse verwachsen. Der Pupillarrand geht in eine feine Membran über, welche die Pupille erfüllt. Auf dem Boden der vorderen Kammer liegt etwas Blut, das unten auch die Iris stellenweise bedeckt. Unten ist die Iris in normaler Lage, und nur der Pupillarrand mit der Linsenkapsel verklebt. Das Gewebe der Iris ist von einer eiweissreichen Flüssigkeit durchtränkt. Die ganze Oberfläche der Iris ist von einer Reihe von Phagocyten besetzt, welche mit Trümmern von roten Blutkörperchen erfüllt sind. Der Pupillarrand der Iris ist ein wenig ektropioniert. Das Parenchym der Iris mit Ausnahme eines etwas stärkeren Gehaltes an Lymphocyten normal. Ausnahmsweisse trifft man kleine entzündliche Herde in ihren hinteren Schichten. Was den Ciliarkörper betrifft, so kommen nur im Übergange des gefalteten in den flachen Teil und im letzteren selbst, an der innern Oberfläche des Muskels Infiltrationen vor, die aus kleinen Rundzellen bestehen, oft entlang einem Gefässe. Erst knapp hinter der Ora serrata wölbt in zahlreichen Schnitten ein Lymphocytenherd knötchenförmig die innere Oberfläche der Chorioidea etwas vor, während sich nach aussen gegen die Suprachorioidea die Zellen lockerer anordnen. Dann aber ist bis nach rückwärts die Chorioidea fast normal, durch eine blutig seröse Flüssigkeit von der total abgehobenen Netzhaut geschieden. Nur einige wenige Lymphocytenherde konnten in der Aderhaut trotz Durchmusterung aller Serien aufgefunden werden.

Die Netzhaut, welche von zahlreichen Blutungen durchsetzt ist, bietet keine Zeichen einer Endophthalmitis.

Knapp nach oben und innen von der Papille liegt die Anschlagstelle des Fremdkörpers, woselbst an Stelle der Chorioidea und Netzhaut eine mehrere mm breite Schwarte der Sklera aufliegt, mit welcher die Durchschlagsränder der beiden Membranen verwachsen sind.

In diesem Schwartengewebe liegen nun jene Veränderungen, welche unseren Fall auszeichnen. Diese Schwarte, welche aus einem derben, noch von Blutresten durchsetzten Bindegewebe gebildet wird, enthält mehrere Knoten eines frischen Infiltrates (siehe Taf. XII, Fig. 1). Das Zentrum derselben wird von epithelioiden Zellen gebildet, der Rand von Lymphocyten in wechselnder Menge. Auch vereinzelte Riesenzellen, einige von Langhansschem Typus, sind eingestreut (siehe Taf. XII, Fig. 2). Spärliche Blutgefässe durchziehen die Peripherie der Knoten. Verkäsung ist nicht vorhanden. Fremdkörpergebilde sind innerhalb der Knoten nicht nachzuweisen. Um die vorhandenen Reste von Blut liegen keine solche Zellansammlungen. Ausser einem Knoten, welcher durch Verschmelzung mehrerer kleiner eine Grösse von über 1 mm erreichte, sind noch einige kleinere vorhanden. Diese Knoten sind im Schwartengewebe selbst gelegen. Nur ein Knoten wuchs hart an der Grenze der Chorioidea, wo dieselbe durchgeschlagen worden war, und hat sich vielleicht noch in Resten des Uvealgewebes entwickelt. In dem Parenchym der umgebenden Chorioidea sind ausser einigen perivaskulären Lymphocytenansammlungen keine sonstigen pathologischen Veränderungen zu sehen.

Die Färbung auf Eisen mit Hilfe der Perlschen Methode zeigt im ganzen Bulbus ausgestreut hämatogenes Pigment, Hämosiderin: auf der Iris, im Schlemmschen Kanal, in den Schwarten, in der Netzhaut, im Glaskörperraum usw. In den verdächtigen Knoten sind keine solchen Blutderivate eingebettet.

Die Färbung der Knoten auf Tuberkelbaeillen verlief ebenso negativ, wie die Färbung auf andere Bakterien.

An der Austrittsstelle der inneren oberen Vortexvene liegt im episkleralen Gewebe ein ungefähr $^1/_2$ mm grosses, knotenförmiges Infiltrat, das aus kleinen Rundzellen zusammengesetzt ist. Es schiebt sich entlang der Vortexvene, einen dichten Mantel von Rundzellen um sie bildend, in die Sklera hinein fort, aber nur bis in die inneren Skleralschichten. Dort verschwindet die Infiltration, und auch die Chorioidea ist an der Eintrittsstelle der Vortexvene frei von Infiltration (siehe Taf. XII, Fig. 3).

Epikrise.

Während die schwere perforierende Verletzung ohne Entzündung heilte, so dass kaum Spuren einer Endophthalmitis zu bemerken sind, entwickelten sich an der Anschlagstelle des Fremdkörpers in dem Schwartengewebe Knoten, deren Bau — epithelioide Zellen mit Riesenzellen, von Lymphocyten umgeben — sich wesentlich von den Infiltraten einer gewöhnlichen, einer perforierenden Verletzung fol-

genden Entzündung unterscheidet. Das Schwartengewebe, in dem sie eingelagert sind, hat bereits seine definitive histologische Beschaffenheit angenommen, indem es zu derbem Bindegewebe wurde. Diese Zellknoten aber sind entschieden jüngeren Datums. Sie haben nichts mit einem Granulationsgewebe gemein, wie es sich als Vorläufer von Bindegewebsentwicklung einstellt. Sie sind als gut begrenzte Gebilde in das Narbengewebe eingelagert, und ihr Bau ist von grosser Regelmässigkeit: die epithelioiden Zellen formen das Zentrum, die Lymphocyten die Peripherie. Ihre Entstehung konnte nicht sicher aufgeklärt werden. Es könnte eine Überimpfung von Tuberkulose in Betracht gezogen werden. Das Fehlen von Bacillen, sowie der Mangel an Verkäsung machen diese Annahme nicht wahrscheinlich. Die Infektion hatte über einen Monat Zeit zur Entwicklung gehabt. Eher könnten die Infiltrate als die ersten Anfänge einer sympathisierenden Ophthalmie angesehen werden. Aber auch dagegen sprechen wichtige Bedenken. Nach den wenigen bisher vorliegenden Befunden von sicherer beginnender sympathisierender Ophthalmie bestand eine Aussäung von Knötchen in den verschiedenen Teilen der Uvea, besonders in der Chorioidea. In unserem Falle aber sind die Knoten an Ort und Stelle der Verletzung entstanden, und zwar in dem Schwartengewebe, das allerdings vielleicht Reste von Uvealgewebe enthalten hatte, während die angrenzende Uvea frei blieb. Die vereinzelten in der Chorioidea aufgefundenen Lymphocytenknötchen sind diagnostisch nicht verwertbar. Die Ähnlichkeit mit einer sympathisierenden Ophthalmie wird noch durch den Umstand erhöht, dass eine in der Nähe der Narbe gelegene Vortexvene in ihrem Verlaufe durch die Sklera von einem kleinzelligen Infiltrat umgeben ist. Letzteres kann aber nicht als ein Hinauswachsen einer Infitration entlang dem Gefässe gedeutet werden, da die Chorioidea daselbst und in der Umgebung normal ist. Die Zellen um die Vene stammen vielmehr von einem episkleralen Knoten, von dem aus sie ihren Weg entlang der Vortexvene in der Richtung von aussen nach innen genommen haben. Die Herkunft dieses extraskleralen Knotens konnte nicht sichergestellt werden.

Wenn also auch verschiedene Symptome den Fall als verdächtig erscheinen lassen, so genügen sie doch nicht, um eine Einreihung desselben in die Gruppe der Fälle von sympathisierender Ophthalmie ohne Erkrankung des zweiten Auges zu gestatten.

Erklärung der Abbildungen auf Taf. XII, Fig. 1—3.

Fig. 1. Vergr. 42/1. Übersichtsbild. Man sieht in dem Schwartengewebe mehrere Knoten *K* eingelagert, von denen einige ein helleres Zentrum (epithelioide Zellen) zeigen.

Fig. 2. Vergr. 90/1. Stellt einen der Knoten dar, deren Peripherie von Lymphocyten *L* gebildet wird, deren Zentrum aus epithelioiden Zellen (*Ep*) besteht. Auch eine Riesenzelle (*R*) ist eingelagert.

Fig. 3. Vergr. 23/1. An der Aussenfläche der Sklera liegt ein knotenförmiges, aus Lymphocyten bestehendes Infiltrat *K*, welches sich entlang einer Vortexvene *V* in die Sklera erstreckt, sich aber bald verliert, so dass der Eintritt der Vene in die Chorioidea frei von Infiltration ist. *Ch* Chorioidea, *Scl* Sklera.

[Aus dem histologischen Laboratorium der Universitäts-Augenklinik des Hofrates Prof. Dr. E. Fuchs in Wien.]

Zur Histologie der Ophthalmia sympathica.

Von

Prof. Dr. J. Meller.

Die Zahl der sympathisch erkrankten Augen, welche einer histologischen Untersuchung unterzogen werden konnten, ist eine geringe. Wagenmann hat in diesem Archiv, in der Festschrift für Leber anlässlich der Mitteilung des mikroskopischen Befundes eines Falles von sympathischer Ophthalmie, bei dem beide Bulbi in einem frühen Stadium zur Untersuchung kamen, die wenigen bis dahin bekannten Fälle aus der Literatur zusammengestellt. Seither wurde in diesem Archiv (Bd. LXXXI. 1912) von Pöllot noch ein Fall von sympathischer Ophthalmie mit dem anatomischen Befunde beider Augen veröffentlicht.

Ich füge diesen Fällen heute einen neuen an, wobei ich nur den histologischen Befund des zweiten, des sympathisierten Auges mitteilen kann.

A. F., 38 jähriger Sattler.

Anamnese vom 8. XI. 1909. Im Jahre 1902 stach sich Patient mit einer Ahle in das rechte Auge. Es entstand eine Cataracta traumatica, infolge deren er nach 4 Wochen auf der Klinik Czermaks in Prag operiert wurde. Etwa 6 Wochen später bekam der Patient eine Drucksteigerung, so dass dortselbst eine Iridektomie vorgenommen werden musste. Am 27. Juli desselben Jahres trat nun plötzlich im linken Auge eine schwere Entzündung auf, eine sympathische Ophthalmie, so dass Patient fast gar nichts sah. Es wurde hierauf am 5. August das rechte Auge enucleiert. Nach 3 wöchentlicher Behandlung mit Quecksilbereinreibungen und Atropin besserte sich das linke Auge derart, dass er die Klinik verlassen uud sich zu Hause weiter behandeln konnte, und zwar durch 2 Monate, so dass er wieder normale Sehschärfe erhielt. Im Frühjahr 1903 trat ein Rezidiv auf, bestehend in einer Entzündung und schlechtem Sehen. Unter Gebrauch von Atropin und heissen Umschlägen trat jedoch wieder bald Heilung ein. Von dieser Zeit an jedoch wiederholten sich die Rezidiven häufig und

dauerten immer länger. Wenn dabei auch das Sehvermögen eine Einbusse erlitt, so sah er doch noch im September 1909 genügend gut, um lesen zu können. Erst Mitte Oktober dieses Jahres trat eine neuerliche heftige Entzündung des Auges ein und führte zu einer so starken Herabsetzung des Sehvermögens, dass Patient nicht mehr allein herumgehen konnte.

Status praesens vom 8. XI. 1909.

R. Anophthalmus. L. A. Bulbus düsterrot ciliar injiziert. Hornhaut matt, an ihrer Hinterwand zahlreiche graue Präcipitate. Das Kammerwasser getrübt, Iris verwaschen und verfärbt, zahlreiche hintere Synechien, Pupille von einer grauen Exsudatmembran eingenommen. Tension + 1. Das Sehvermögen ist auf Lichtempfindung herabgesetzt. Projektion richtig.

Unter einer Einreibungskur besserte sich allmählich der Zustand, so dass er bei seiner Entlassung aus der Klinik Finger vor dem Auge erkennen konnte. Auch war der Druck normal geworden.

Dieser Rest von Sehvermögen ging aber in der folgenden Zeit ganz verloren, und es traten andauernde heftige Schmerzen im Auge und im Kopfe auf, so dass Patient wieder die Hilfe der Klinik aufsuchte.

Status praesens vom 5. X. 1910. L. A. Ciliare Injektion. Vorderer Bulbusabschnitt vergrössert, Sklera bläulich durchscheinend, einige umschriebene ciliare Skleralektasien. Hornhaut grob matt, in den oberflächlichen und tiefen Schichten diffus getrübt. Kammer tief entsprechend einer Ektasie der Cornea. Aber aussen und unten ist die Kammer in den Randteilen aufgehoben, indem hier die Iriswurzel mit der hintern Hornhautwand verlötet ist. Das angelegte Irisstück erscheint unten etwa 1 mm breit und verschmälert sich nach aussen bis auf $^1/_2$ mm. Die Farbe dieses Iristeils ist dunkel braunrot (viele neugebildete Gefässe). Unten liegt in der Kammer ein Klumpen dicht gelbweissen Exsudates, das gut ein Drittel der Kammer einnimmt und sich nach oben durch zwei winkelig ineinander übergehende konkave Bogenlinien begrenzt. Die Iris ist nur ganz undeutlich durchzusehen. In ihrem Ciliarteil ist sie oben, in ihrer ganzen Breite oben innen dunkelbraun, auch aussen oben an einzelnen Stellen dunkelbraun gefleckt. Im übrigen erscheint sie hell bräunlichgelb. Sie soll nach Angabe des Patienten früher dunkelbraun gewesen sein. Die Pupille ist mittelweit, entrundet, von einem gelblichen Saum eingefasst und von einer dichten weissgrauen Masse erfüllt. Tension gesteigert: 33 mm *Hg*. Amaurose.

6. X. 1910. Enucleation.

Der Bulbus wurde horizontal durchschnitten und in Serien zerlegt.

Histologischer Befund.

Schon die schwache Vergrösserung zeigt die wesentlichsten Merkmale des histologischen Prozesses: die Iris ist in ihrer ganzen Ausdehnung stark verdickt durch ein Infiltrat, das, den bekannten Typus darstellend, zahlreiche, heller gefärbte Inseln, Epithelioidzellenknötchen, enthält. Während die vordere Grenzschicht der Iris noch als eine ziemlich gut begrenzte braune Linie sichtbar ist, wurde das Pigmentepithel durch das Infiltrat mehr oder weniger zerstört. Indem sich das Infiltrat an der hinteren Seite der Iris ausbreitete, erscheint die Iris noch um so dicker. An der Grenze des Ci-

liarkörpers, mit der Iriswurzel, schneidet diese schwere Erkrankung fast plötzlich ab. Das Stroma des Ciliarkörpers im Bereiche der Fortsätze ist fast verschont geblieben, und erst im flachen Teil des Ciliarkörpers ersetzt ein gleichartiges Infiltrat das Stroma und reicht etwas hinter den Ansatz der Ora serrata in den Anfangsteil der Chorioidea hinein. Die Chorioidea ist so wenig erkrankt, dass man in manchen Schnitten kaum ein bis zwei spezifische Knötchen in das im übrigen normale Stroma eingelagert findet und in den meisten Schnitten nicht mehr als derer 3—4 zählen kann. Sie sind meist in den äquatorialen und peripheren Teilen der Chorioidea zur Entwicklung gekommen, viel seltener in den hintersten Abschnitten und gehören fast ausschliesslich den äusseren Schichten der Membran an.

Die für unser Studium im übrigen in Betracht kommenden histologischen Details sind die folgenden:

Die Hornhaut und die angrenzenden Skleralpartien sind etwas verdünnt und ektatisch. Im Hornhautparenchym verlaufen besonders in den peripheren Teilen zahlreiche oberflächliche und spärliche tiefe Gefässe. Zwischen Bowmanscher Membran und den Hornhautlamellen liegt an einzelnen Stellen eine schmale Schicht fibrösen Gewebes. An der Descemetschen Membran lagert in der nasalen Bulbushälfte eine ungefähr $^1/_4$ Hornhautdicke starke lamellierte Bindegewebsmembran, mit welcher in der Peripherie die Wurzel der nach vorn gezogenen Iris verwachsen ist. Auch auf der temporalen Seite ist durch eine gleiche Bindegewebsmembran die Iriswurzel in breiter Ausdehnung an die Descemeti angelötet. Indem sich nun die pupillare Hälfte der Iris von der Hornhaut nach rückwärts begibt und kraterförmig zur Pupille absteigt, verlässt auch diese Membran, welche mit der Oberfläche der Iris verwachsen ist, die Hornhaut und mit ihr die in sie eingebettete Descemetsche Membran, deren Ende vielfach aufgerollt inmitten der Membran in geringer Distanz vom Pupillarrande der Iris aufzufinden ist. Demgemäss ist der grösste Teil der Hinterwand der lateralen Hornhauthälfte von der Descemetschen Membran entblösst. Die Ruptur der Descemetschen Membran war wohl durch die Ektasie der Hornhaut erzeugt worden. Die Hornhautlamellen haben in dem dem Einfluss des Kammerwassers ausgesetzten Gebiete eine Umänderung ihrer Struktur in ein parallel-streifiges fibrilläres Gewebe erfahren. Ungefähr in der Mitte der Hornhaut findet man das andere Rissende der Descemetschen Membran, etwas aufgefasert und gleichfalls eingebettet in ein fibröses Gewebe, welches sich von der nasalen Seite her, wie schon oben erwähnt, an die Hinterfläche der Membran angelagert hatte. Das Endothel der Descemetschen Membran ist in der ganzen Ausdehnung verschwunden. An der gegen die Kammer zugekehrten hinteren Fläche der Bindegewebsmembran liegen zahlreiche einkernige Exsudatzellen, desgleichen eine grössere Masse derselben in dem Winkel aussen zwischen Hornhauthinterfläche und Iris, wo selbe von ihrer Anlötung nach rückwärts gegen die Pupille sich hinwendet.

Das Infiltrat der Iris ist ein durchaus typisches, wie wir es von den klassischen Fällen sympathisierender Ophthalmie her kennen. Es nimmt die ganze Dicke der Iris ein, von derem Stroma nur mehr die vordere Grenzschicht als ein distinkter brauner Streifen erhalten geblieben ist. Im übrigen ist das Stroma ersetzt durch eine Masse kleiner Rundzellen, in die zahlreiche

Inseln von teils pigmentierten, teils unpigmentierten epithelioiden Zellen, und sehr spärlichen Riesenzellen eingestreut sind. Von den Blutgefässen der Iris sind nur einige grössere Stämme erhalten geblieben, die kleineren sind in dem Infiltrat aufgegangen. Der Pupillarrand der Iris, der eine mehr fibröse Beschaffenheit hat, geht ohne sichere Grenzen in die die Iris bedeckende und die Pupille überziehende Schwarte über. Das Pigmentblatt der Iris ist in der ganzen Länge der Membran arrodiert oder aber auf grössere Strecken gänzlich zerstört worden. Die Iris ist entlang ihrer ganzen Hinterfläche mit einer Membran verschmolzen, welche ebenso dick ist wie die Iris selbst, eine oberflächenparallele Streifung zeigt und aus einem faserigen Gewebe besteht, welches in den an die Hinterfläche der Iris angrenzenden Teilen frische rund- und epithelioidzellenhaltige Infiltrate beherbergt; an einigen Stellen überwiegt das frische Infiltrat, welches durch seine mächtige Entwicklung daselbst eine tumorartige Verdickung der Iris erzeugt hat, in die auch der vordere Teil der Ciliarfortsätze einbezogen wurde. Auch an der hinteren freien Fläche dieser Membran, welche der hinteren Kammer zugekehrt ist, lagert eine lockere Schicht frischer einkerniger Exsudatzellen. Diese Membran reicht bis an den vorderen Rand der Ciliarfortsätze, wo sie sich ohne deutliche Grenzen verliert. An der Oberfläche der Ciliarfortsätze liegen Klumpen einkerniger Exsudatzellen, in welche die Fasern der Zonula Zinnii eingebettet sind. Vom temporalen Pupillarrande begibt sich ein schmaler Bindegewebszug entlang der vorderen Linsenkapsel gegen die Ciliarfortsätze, wo er mit einigen feinen Fasern angeheftet ist. Durch die buckelförmige Vortreibung der Iris ist der Raum der hinteren Kammer, der von den beiden beschriebenen Bindegewebsmembranen ausgekleidet ist, sehr gross. Auf der medialen Seite ist nur die Iriswurzel an die Hornhaut angelötet, während die Iris in frontaler Richtung gelagert ist. Die vordere Linsenkapsel ist an mehreren Stellen unterbrochen, und Stücke davon liegen an verschiedenen Stellen in der hinter der Iris befindlichen Membran. Auch das Infiltrat innerhalb der Iris selbst zeigt schon den Beginn einer bindegewebigen Umwandlung, indem zahlreiche epithelioide Zellen in längere, spindelförmige Zellen auszuwachsen beginnen.

Die Pupille ist von einer Membran überzogen, welche die Fortsetzung der die Iris bedeckenden Schwarte ist. Sie enthält einen Detritus von Zellen, der rückwärts in die zerfallene Linsensubstanz übergeht.

Ein Teil des temporalen Pupillarrandes ist vollständig nekrotisch; auch der Pigmentbelag wurde daselbst davon betroffen und ist in Auflösung und Zerfall begriffen. Diese Partie zeichnet sich durch eine homogene Beschaffenheit und eine schmutzigrötliche Färbung aus (Eosinpräparat), und lässt keine histologischen Details mehr erkennen. An sie schliesst sich eine Zone fibrös entarteten Irisgewebes, das nur wenig in seiner Ernährung gelitten hat.

Diese Nekrose ist nicht auf Rechnung des Infiltrates zu setzen. Denn die Iris war daselbst nicht wesentlich verdickt, sondern von früher her in ein fibröses Gewebe umgewandelt. Auch ist sonst nirgends in dem Infiltrate eine Nekrose eingetreten.

Das Irisinfiltrat reicht bis in den Ansatz des Ciliarmuskels hinein und erstreckt sich auch auf die vordersten Teile der Ciliarfortsätze, hört aber daselbst mit einer deutlichen, durch einen Lymphocytenwall gebildeten Grenze

auf, und der gefaltete Teil des Ciliarkörpers ist mit Ausnahme ganz vereinzelter epithelioider Zellknoten, die zwischen innerer Oberfläche des Muskels und Pigmentblatt gewachsen sind, an dem Prozesse nicht beteiligt. Mit Ausnahme jener Stellen, wo das retroiritische Infiltrat bis an die Kuppen der Ciliarfortsätze heranreicht, ist auch die Oberfläche des Ciliarkörpers, abgesehen von einigen einkernigen Rundzellen frei von Exsudat. Erst im flachen Teil des Ciliarkörpers sind wieder typische epithelioide Zellknoten in grösserer Zahl eingelagert, die teilweise die ganze Dicke des Stromas einnehmen, teils nur den Raum knapp unter dem Pigmentblatt okkupieren und dasselbe bereits vorzuwölben und durchzubrechen beginnen. Durch die enge Aneinanderreihung von Knoten wurde der Orbiculus ciliaris in einigen Abschnitten des Auges gleichmässig verdickt. Diese Verdickung reicht noch bis hinter die Ora serrata in den Anfangsteil der Chorioidea, aber kaum 2 mm weit hinein, und dies nur auf der nasalen Seite, während in der temporalen Bulbushälfte der flache Teil des Ciliarkörpers viel weniger erkrankt ist. Das Stroma der Chorioidea selbst ist normal. Viele der in sie, und zwar ausschliesslich isoliert eingelagerter Knötchen zeigen nur Lymphocyten, in andern aber ist schon ein deutliches Epithelioidzellenzentrum nachweisbar. Auch dort, wo sie schon etwas grösser geworden sind und schon ziemlich die ganze Dicke der Chorioidea einnehmen, ist die Choriocapillaris ausnahmslos verschont geblieben.

Während die Gefässe in der Gegend des Schlemmschen Kanales reichlich von Rundzellen eingescheidet sind, welche Rundzellenmäntel sich bis an die äussere Oberfläche der Sklera verfolgen lassen, sind im Bereiche der Chorioidea die die Sklera durchsetzenden Gebilde frei von Infiltration, obwohl z. B. gerade an der Ampulle einer Vortexvene in der Chorioidea ein kleines Infiltrat aufgetreten ist.

Die Netzhaut bietet keine Zeichen von Entzündung. Die Sehnervenfaser- und Ganglienzellenschicht sind atrophisch geworden und grösstenteils von den verdickten Stützfasern eingenommen. Die äusseren Schichten der Netzhaut sind fast normal. Die Wände der Netzhautgefässe etwas verdickt.

Der Sehnervenkopf ist total excaviert. Der Glaskörper im hinteren Abschnitte von der Netzhaut abgelöst und der dadurch entstandene Raum von einer geronnenen Flüssigkeit ausgefüllt (hintere Glaskörperabhebung). Der Boden der Excavation ist von einer Schicht gliösen Gewebes überzogen. Der Sehnerv ist vollständig atrophisch. Im blinden Ende des Zwischenscheidenraumes einige einkernige Rundzellen. Der Glaskörper frei von Exsudat. In der Chorioidea am Foramen sclerae ein kleinzelliger Rundzellenherd.

Epikrise.

Über die Identität des Krankheitsprozesses in diesem Auge mit der „sympathisierenden“ Ophthalmie braucht man wohl kein Wort zu verlieren. In reinerer Form als in den meisten Fällen sympathisierender Entzündung zeigt sich die Lokalisation des Prozesses in der Uvea und der charakteristische histologische Bau des Infiltrates. Dagegen verdienen einzelne Details eine besondere Besprechung:

1. Die Verteilung des Prozesses über die verschiedenen Abschnitte der Uvea. Hauptsitz der Erkrankung ist die Iris, die in der bekannten Weise verdickt ist, indem, wie gewöhnlich, das Infiltrat das Pigmentblatt durchbrach und sich hinter der Iris ausbreitete, während die vordere Grenzschicht trotz der langen Dauer der Erkrankung noch als ein deutlicher brauner Streifen sichtbar blieb. Ungleich weniger ist der Ciliarkörper betroffen, und zwar mit Überspringung des gefalteten Teiles. In letzterem selbst sind nur die vordersten Abschnitte infiltriert, insoweit das Irisinfiltrat in direkter Fortsetzung in den Ciliarkörper eingebrochen ist. Die Infiltration im flachen Teile steht daher nicht in direktem Zusammenhang mit dem Irisinfiltrat, sondern muss sich an Ort und Stelle entwickelt haben. Noch weniger ist die Chorioidea von der Erkrankung betroffen. Sie enthält nur isolierte Knötchen, die ihren spezifischen Charakter durch den Gehalt an epithelioiden Zellen beweisen. Sie sind nur in geringer Zahl zu finden und wie gewöhnlich in den äusseren Schichten der Chorioidea zur Entwicklung gekommen. Sie finden sich besonders in den peripheren und äquatorialen Gebieten.

Bei der sympathischen Ophthalmie zeigt sich ebenso wie bei der sympathisierenden Entzündung ein verschiedenes Verhalten in dem Grade der Erkrankung der drei Abschnitte der Uvea. Ebenso wie bei der sympathisierenden kann auch im zweiten Auge die Chorioidea der Hauptsitz der Erkrankung sein (siehe Fall Lenz und Wagenmann), während, wie in meinem, in einer Reihe der beschriebenen Fälle die Erkrankung der Iris und des Ciliarkörpers höhere Grade erreicht hatte (siehe auch Fall Pöllot). Dabei ist die Lokalisation in den beiden Augen eines Patienten nicht durchaus die gleiche, wie z. B. in dem Falle von Pöllot im sympathisierenden Auge mehr der dem hinteren Bulbusabschnitte angehörige Teil der Aderhaut erkrankt war, im zweiten Auge dagegen mehr der vordere Abschnitt des Uvealtraktes.

2. Einen Schluss auf das Alter des Prozesses in den verschiedenen Abschnitten der Uvea gestatten die Stromaveränderungen. Während im Bereiche des Ciliarkörpers und der Chorioidea die Knötchen in ein im übrigen normales Stroma eingebettet sind, zeigt die Iris, so weit sie nicht durch das Infiltrat ersetzt ist, eine fibröse Umwandlung, wie wir sie von der Rückbildung der sympathisierenden Infiltration her kennen. Auch das fibröse Gewebe, in welches die Hinterfläche der Iris übergeht, ist mit grosser Wahrscheinlichkeit aus einem früher bestandenen spezifischen Infiltrate hervorgegangen.

Daraus müssen wir schliessen, dass der Krankheitsprozess in den früheren Jahren nur in der Iris schwere Infiltrationen hervorgebracht hatte, die sich, wie die Krankengeschichte lehrt, wiederholt zurückbildeten, während Ciliarkörper und Chorioidea, wenn dieselben von dem Krankheitsprozesse überhaupt schon befallen gewesen waren, immer nur in sehr geringem Grade betroffen gewesen sein müssen, da sonst das Stroma nicht so unversehrt hätte erhalten bleiben können.

3. Während die bindegewebige Schwarte der hinteren Irisfläche soeben als Endprodukt einer früher bestandenen spezifischen Infiltration gedeutet wurde, müssen wir für die Bindegewebsmembran, welche die Oberfläche der Iris bedeckt, eine plastische Exsudation als Ursache annehmen. Denn dass die Infiltration sich in unserem Falle genau so typisch verhielt, wie die sympathisierende Infiltration, bei welcher die Zellwucherung nie über die vordere Fläche der Iris hinauswächst, ergibt sich aus dem Umstande, dass trotz der jahrelangen Dauer des Prozesses, der schweren Infiltration der Iris und der weitgehenden Veränderungen des Irisstromas die vordere Grenzschicht noch erhalten blieb. In diesem Punkt kann ich mich kurz fassen, da in der ersten Arbeit von Fuchs (v. Graefe's Arch. f. Ophth. Bd. LXI. 1905) bei Besprechung der plastischen Exsudation bei der sympathisierenden Entzündung die anatomische Untersuchung der bis dahin bekannten Fälle von sympathischer Ophthalmie herbeigezogen wurde.

Fuchs konnte feststellen, dass plastische Exsudation nur in besonders schweren oder lang dauernden Fällen von sympathischer Ophthalmie vorhanden war. Es ist also die Bildung von bindegewebigen Schwarten im Bereiche der vorderen Kammer ein zwar nicht regelmässiges, aber doch genügend bekanntes Vorkommnis, und uns ja auch im übrigen von der klinischen Beobachtung der schweren Fälle von sympathischer Ophthalmie her nichts Neues.

4. Eine besondere Erwähnung verdient ferner die Nekrose des Pupillarteiles der Iris. Die von der Nekrose betroffene Irispartie war, soweit man histologisch beurteilen kann, nicht von der frischen Infiltration befallen, sondern scheint wie die angrenzende von der Nekrose nur wenig ergriffene Irispartie eine fibröse Beschaffenheit gehabt zu haben. Die Nekrose dürfte in der Weise zu erklären sein, dass die Pupillarzone, welche schon durch die vorhergehende Infiltration und die daraus resultierende fibröse Umwandlung infolge Unterganges der Gefässe in ihrer Ernährung gelitten hatte, jetzt durch die neuerliche schwere Infiltration des ganzen peripheren Irisgebietes, die

sich bis in die Iriswurzel hinein erstreckte, von der Blutversorgung abgeschnitten wurde. Dass die Infiltration bei diesem Krankheitsprozesse die Blutgefässe oft schwer schädigt, ist ja bekannt, und ich konnte vor kurzem sogar über weitgehende Nekrose in Infiltrationen bei einer sympathisierenden Ophthalmie in dieser Zeitschrift berichten.

5. Obwohl in unserem Falle die Erkrankung des zweiten Auges schon vor 8 Jahren zum Ausbruch kam, ist das histologische Bild durch frische Infiltrationen beherrscht, deren Alter sich höchstens auf einige Monate beläuft. Als Überrest früher bestandener Infiltration zeigt sich die fibröse Umwandlung. Diese von der klinischen Beobachtung her wohlbekannte Eigenschaft der sympathischen Entzündung, noch nach Jahren neuerdings aufzuflammen, fand auch bei der Untersuchung von seiten anderer Autoren eine histologische Bestätigung, wie z. B. in dem Falle von Ruge, wo in dem sympathisierten Auge, welches 15 Jahre nach Ausbruch der Entzündung zur Enucleation kam, noch frische Herde bestanden.

Ein Fall von Retinitis exsudativa.

Von

Dr. J. R. van Geuns,

Augenarzt im Haag (Holland).

Mit Taf. XIII, und einer Figur im Text.

Im Anschluss an die Monographie von George Coats: Über Retinitis exsudativa in diesem Archiv, Bd. LXXXI, 1912 möchte ich meinen auch von Coats erwähnten Fall, den ich nur in der Versammlung der Holländischen ophthalmologischen Gesellschaft kurzgefasst mitteilte, ausführlicher beschreiben und speziell die noch nicht publizierten Abbildungen des Augenhintergrundes veröffentlichen. Seit ich den Fall in der Versammlung der genannten Gesellschaft im Jahre 1904 mitteilte, habe ich ihn bis jetzt beobachten können, und es hat sich der Spiegelbefund gänzlich geändert. Jetzt scheint ein endgültiges Stadium der Erkrankung eingetreten zu sein. Wertvoll scheint mir, dass der Fall fast von seinem Anfang ab ophthalmoskopisch untersucht ist. Wie Coats hervorhebt, ist dies eine Seltenheit[1]). Der von ihm als Frühstadium erwähnte Fall VII, der schon 4 Monate nach Anfang der Erkrankung zur Beobachtung kam, war schon so weit vorgeschritten, dass die zentrale Sehschärfe auf $^{6}/_{60}$ gesunken war. Wie aus der Krankengeschichte meines Falles hervorgeht, hat dessen Verlauf fast alle von Coats erwähnten Merkmale der Retinitis exsudativa gezeigt. Was die Ätiologie anbelangt, möchte ich noch hervorheben, dass in meinem Fall das verdächtige Ulcus des Augenlides, an welchem der Patient mehrere Jahre vorher gelitten hatte, nicht ohne weiteres als Schanker des Augenlides aufgefasst werden darf. Die Art des Geschwüres war nie sichergestellt, spätere luetische Erscheinungen fehlten gänzlich, und die später gemachte Wassermannsche Reaktion hatte ein negatives Resultat. Der Patient war

---

[1]) „Es ergibt sich daraus, dass die meisten Untersuchungen erst möglich waren, als die Erkrankung schon verhältnismässig vorgeschritten war, und dass nur wenig über ihren beträchtlichen Umfang bekannt ist“ (Coats, loc. cit. S. 300).

und ist auch sonst vollkommen gesund. Irgend eine Ursache der Erkrankung ist nicht zu eruieren.

Zuletzt möchte ich noch auf die Ähnlichkeit im Verhalten der Arteria und Vena temp. inf. meines Falles mit dem von Coats (loc. cit. S. 298) erwähnten Fall von v. Hippel aufmerksam machen, der als Angiomatosis der Retina aufgefasst wird, und „bei der die Arterie und Vene, die einen Teil des Augenhintergrundes versorgen, enorm erweitert sind und in einen rosa oder gelben Herd in der Peripherie untertauchen".

Hier möge die Krankengeschichte meines Falles folgen:

Der 47jährige Herr H. wurde am 25. VIII. 1903 zum ersten Male von einem Augenarzt (Herrn Noyon) angesehen. Der Patient hatte bemerkt, dass er mit dem linken Auge, mit welchem er mikroskopische Untersuchungen machte, in letzter Zeit die Farben weniger hell und deutlich sah, als mit dem rechten Auge. Damals war bei der ophthalmoskopischen Untersuchung nur der bei der Umbiegung der Vena temp. inf. befindliche weisse Exsudatfleck zu sehen, der auch auf Taf. XIII, Fig. 1 noch deutlich wahrnehmbar ist. Nach unten verlängerte er sich traubenartig. Weitere Flecken waren nicht zu sehen. Die Sehnervenscheibe war etwas unscharf begrenzt, die Venen im hohen Masse erweitert. Das Gesichtsfeld zeigte ein dem Exsudatfleck entsprechendes Skotom. Die Sehschärfe war $= {}^{6}/_{12}$. Das rechte Auge war normal und ist normal geblieben.

Ich sah den Patienten zum ersten Male am 20. I. 1904; der Hintergrund des linken Auges war, wie er auf Taf. XIII, Fig. 1 abgebildet ist: Um die Sehnervenscheibe und die Macula herum sieht man einen fast geschlossenen Exsudatring aus kleinen runden Flecken und Punkten zusammengesetzt, die stellenweise zu grösseren Exsudatflächen zusammenfliessen. Unten liegt der Ring in der äussersten Peripherie, und oben sind die Fleckchen auch bis zur Grenze des Augenspiegelbildes zu verfolgen. Aussen unten sieht man einen ziemlich grossen, schmutziggrauen Fleck mit rotem Zentrum. Die Farbe des Zentrums weicht nicht bedeutend von dem Rot des übrigen Hintergrundes ab, jedoch ist nicht mit Sicherheit zu sagen, ob es ein Fragment der unveränderten Netzhaut oder ein rötlich gefärbtes Exsudat darstellt, zumal die periphere Lage genaue Wahrnehmung der Einzelheiten beeinträchtigt. Die Arterie und Vena temp. inf. scheinen hier plötzlich zu verschwinden. Die Vena temp. inf. ist stellenweise rosenkranzartig erweitert. Weiter nach unten befinden sich noch zwei schmutzig graurote Flecken im weissen Exsudat. Alle diese drei Flecken scheinen etwas vorzuragen.

Das Gesichtsfeld war aussen oben, aussen unten und innen unten nur wenig, innen oben schon deutlicher eingeschränkt, und hier war auch in der Peripherie ein ziemlich grosses Skotom. Die Sehschärfe war mit Gläsern $= {}^{6}/_{12}$.

Die Exsudation nahm allmählich zu, so dass im Sommer 1904 das

Exsudat sich von unten her bis an die Sehnervenscheibe ausgedehnt hatte. Aussen unten war eine mässig ausgedehnte Netzhautablösung, die den oben genannten roten Fleck teilweise aufgenommen hatte. Die Vena temp. inf. war auffallend erweitert, übrigens bestanden keine Gefässveränderungen. Die Gefässe verliefen überall vor den Exsudatflecken. Die Sehnervenscheibe war etwas hyperämisch, die Macula zeigte leichte Veränderungen der feineren Struktur.

Im Februar 1905 war der Augenspiegelbefund wie auf der beigegebenen Taf. XIII, Fig. 2: Oben hat das Exsudat sich zu einem scharf begrenzten, netzförmigen Ring mit gekerbtem Rande zusammengezogen, unten hat es sich stellenweise resorbiert, so dass der Ring unterbrochen ist, und es haben sich hier stellenweise kleine umschriebene Netzhautabhebungen gebildet, während aussen unten eine grössere Abhebung zu sehen ist. Der rote Fleck ist geblieben wie auf Taf. XIII, Fig. 1, und daneben befindet sich ein runder, etwas vorragender gelblicher Fleck. Das Zentrum der Netzhaut ist von einem breiten, horizontalen Streifen weisser Exsudation überzogen, der die ganze Maculagegend einnimmt. Hier und etwas weiter nach aussen sieht man kleine glänzende Punkte in der Retina. Die Gefässe zeigen keine Veränderungen, auch die Vena temp. inf. ist nicht mehr viel erweitert. Die zentrale Sehschärfe war auf Null gesunken. Nur die untere Hälfte des Gesichtsfeldes war erhalten, und hier wurden Finger in $^1/_2$ m Entfernung gezählt und auch die Farben normal wahrgenommen, sogar heller als mit dem andern gesunden Auge.

Im Dezember 1905 hatten sich die Netzhautabhebungen zurückgebildet, und auch die untere Hälfte des Exsudatringes war resorbiert und hatte nur gelblichweisse, verzweigte Streifen mit schwarzen Pigmentflecken und atrophischer Verfärbung der Umgebung hinterlassen. Auch die obere Hälfte des Exsudatringes war grösstenteils resorbiert und hatte gelbe Verfärbung und zerstreute schwarze Pigmentflecken und im temporalen Teil verzweigte, graue Flecken hinterlassen. Das Exsudat in der Maculagegend war ebenfalls bis auf einen Fleck unterhalb der Macula verschwunden. Über der ganzen Maculagegend waren aber kleine und etwas grössere weisse Punkte zerstreut. Nur im oberen nasalen Sektor der Retina war noch eine dichte, stellenweise unterbrochene Exsudatmasse übrig, die von der Horizontalebene sich bis zur Vena nas. sup. ausdehnte und sich bogenförmig unter der Sehnervenscheibe und der Vena und Arteria temp. inf. eine Strecke weit fortzog. Inmitten des Exsudates waren einzelne kleine Hämorrhagien, die Vena nas. inf. war nahe der Papille entweder durch ein schmales Blutextravasat dem Gefässe entlang verbreitert oder spindelförmig ausgedehnt. Zu entscheiden war es nicht mit Sicherheit. Im Exsudat zerstreut und vereinzelt auch ausserhalb des Exsudates waren hellglänzende, gelblichweisse Fleckchen von etwas grösserer Dimension als am Anfang des Jahres. Der rote Fleck am Ende der nicht weiter zu verfolgenden Arterie und Vena temp. inf. war unverändert. Sehschärfe und Gesichtsfeld waren wie am Anfang des Jahres.

Die Resorption des Exsudates ist seitdem langsam fortgeschritten, aber die Netzhaut ist allmählich zum grössten Teil atrophisch geworden, und die meisten Gefässe sind sehr verengt.

Im unteren Teil der Netzhaut war am Anfang des Jahres 1907 das Pigmentepithel fast gänzlich verschwunden, und nur zerstreute, oft sternförmige schwarze Flecken hinterblieben. Auch die Aderhautgefässe sahen stellenweise sklerosiert aus. Der obere nasale Sektor war in gleicher Weise verändert. Ein Netz sehr feiner Pigmentstreifchen überzog diesen Sektor. In der äussersten nasalen Peripherie waren zahlreiche dichte, unregelmässige Pigmentablagerungen vorhanden. Von der Sehnervenscheibe zog ein Streifen gelblicher Verfärbung nach unten und aussen als letzter Rest der Exsudation. In der oberen Hälfte der Netzhaut war gelbliche Verfärbung der Retina an der Stelle des früheren Exsudatringes zurückgeblieben. Die Arterie und Vena temp. inf. endeten noch immer am Rande des roten Flecks, dessen Farbe jedoch mehr gelblich geworden war. Es sah jetzt bestimmt so aus, als ob die Gefässe dort in die Tiefe verschwanden. Die Macula war wenig verändert, die Fleckchen und Punkte waren resorbiert. Die zentrale Sehschärfe war wieder in geringem Masse hergestellt (Fingerzählen in 1 m Entfernung).

Seitdem ist auch der letzte Rest von Exsudation verschwunden, und ist jetzt, 25. V. 1914, wohl ein endgültiger Zustand eingetreten. Der Teil der Netzhaut, der auf Figur 2 innerhalb des oberen Exsudatringes liegt (nach innen aber nur bis zur Vena nas. sup.), ist annähernd normal geblieben. Nur stellenweise sieht man hier und da einen kleinen Pigmentfleck, oder es schimmert ein Aderhautgefäss durch das lückenhafte Pigmentepithel durch. Dieser normale Netzhautteil wird nach oben von einer Zone unregelmässiger Pigmentstreifen umgeben, während in der obersten Peripherie das Pigmentepithel verschwunden, und die Aderhaut teilweise sklerosiert ist. Die nasale untere Hälfte der Netzhaut ungefähr geradlinig begrenzt durch die Vena nas. sup. und eine Linie von der oberen Seite der Sehnervenscheibe zum früheren roten, jetzt weissen temporalen Fleck gezogen, ist gänzlich atrophisch: das Pigmentepithel ist verschwunden, die Aderhautgefässe sklerosiert, hellweiss bis gelblichweiss gefärbt, hier und da netzförmige, dünne aber ausgedehnte Pigmentflecke. An einzelnen Stellen der Peripherie haben die grösseren Aderhautgefässe noch eine rötlichere Farbe behalten. An diese atrophische Hälfte grenzt im temporalen Teil eine mässig atrophische Zone, wo das Pigmentepithel zwar verschwunden, aber die Aderhaut nur wenig sklerosiert ist. Zu diesem Teil gehört auch die Maculagegend. An der nasalen Seite bildet eine schmale halbatrophische und mit Pigmentablagerungen bedeckte Zone entlang der Vena nas. sup. die Grenze zwischen normaler und atrophischer Netzhaut. Die Netzhautgefässe sind im normalen Teil der Retina unverändert, sonst gleichmässig verengt. Speziell die nach unten verlaufenden Äste der Arterie und Vena temp. inf. sind sehr dünn. Diese beiden Gefässe sind selber jedoch breit und gut gefüllt und tauchen am Rande des früheren roten Fleckes in die Tiefe. Dieser Fleck hat jetzt ein hellweisses Zentrum mit einzelnen feinsten roten Streifchen, vermutlich Kapillargefässen. Das weisse Zentrum ist von einem breiten, schwarzen Pigmentsaum umgeben, der sich nach oben eine Strecke weit fortsetzt mit zwei weissen Stellen in der Mitte, auf welchen man zwei dünne Gefässe erblickt (siehe Textfigur).

Es besteht eine ganz geringe Linsentrübung. Das Sehvermögen ist

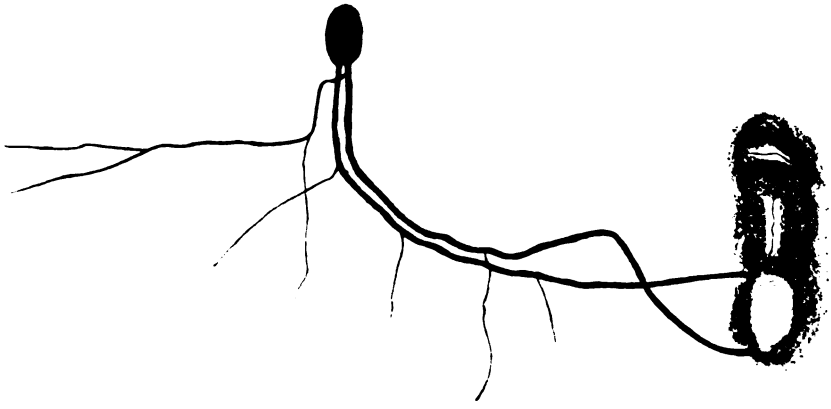

nur in dem normalen Teil der Netzhaut erhalten und daselbst ungefähr normal (Fingerzählen in $^1/_2$ m Entfernung).

[Aus dem allgemeinen Krankenhause zu Hamburg (St. Georg).]

Lymphocytose und Augenverletzung.

Von

Dr. E. Franke und Dr. R. Hack.

In einer früheren Arbeit hatte einer von uns[1]) darauf hingewiesen, dass Lymphocytose sich nicht nur bei sympathischer Ophthalmie, sondern auch bei Augenverletzungen findet, bei denen eine derartige Gefahr nicht vorhanden sein kann, weiterhin sich aber auch häufig findet bei schweren Augenverletzungen, bei denen seit Jahren das Auge völlig zur Ruhe gekommen ist, und bei denen an das Bestehen einer sympathischen Ophthalmie nicht mehr zu denken ist.

In bezug auf die ältere Literatur verweisen wir auf die frühere Arbeit. Seit dem Erscheinen derselben ist, wie wir Szilys Buch: „Die Anaphylaxie in der Augenheilkunde", entnehmen, noch eine Arbeit von Bayer aus dem Material der Freiburger Augenklinik erschienen. Bayer kommt auf Grund seiner Untersuchungen zu dem Schluss, dass der Vermehrung der Lymphocyten bei Verletzungen des Auges nicht ohne weiteres ein diagnostischer oder prognostischer Wert bezüglich des Eintretens einer sympathischen Ophthalmie zukommt, dass sie aber zu erhöhter Vorsicht in diesem Falle mahnt. Szily selbst zieht aus der bisher vorhandenen Literatur den Schluss, dass die Analyse des Blutbefundes bei der sympathischen Ophthalmie noch nicht spruchreif ist, und dass noch viele Untersuchungen unter genauer Berücksichtigung aller Faktoren allgemeiner Art, welche zu ähnlichen Veränderungen des Blutbildes führen, nötig sind.

Wir haben nun die Untersuchungen, die von dem einen von uns begonnen waren, gemeinsam fortgesetzt und im ganzen 44 Fälle untersucht, von denen wir allerdings nur 40 verwerten können, da in einigen die Blutausstriche nicht genügend waren. Die Untersuchungen

---

[1]) Franke, Über die Beziehungen der Lymphocytose zu Augenverletzungen und zur sympathischen Ophthalmie. Arch. f. Augenheilk. Bd. LXXXV, 2.

wurden in der gleichen Art und Weise vorgenommen, wie früher beschrieben. Die Blutausstriche wurden alle nach der Pappenheimschen Methode gefärbt, mit Ausnahme der ersten Präparate. Bezüglich der Unterbringung zweifelhafter Bilder weisen wir gleichfalls auf das früher Gesagte hin. Erwähnt sei weiterhin, dass das Blut gleichmässig bei allen Patienten mittags vor der Mahlzeit entnommen wurde, um die Verdauungslymphocytose ausschliessen zu können, ferner, dass in allen Fällen auch die Zählung der roten und weissen Blutkörperchen vorgenommen wurde.

In bezug auf das Nähere verweisen wir auf die Tabellen. Es ergibt sich daraus, dass unter 37 Fällen alter Verletzungen sich 26 mit ausgeprägter Lymphocytose finden, wenn wir 30% oder mehr als die Norm übersteigend annehmen. Das würde also ungefähr 60% Lymphocytose bei den alten Verletzungen bedeuten, ein Satz, der von der früher gefundenen Zahl nicht wesentlich abweicht. Es muss gleich hierbei bemerkt werden, dass Untersuchungen auf Wassermannreaktion und Tuberkulose nicht vorgenommen werden konnten, da es sich in allen Fällen um Unfallverletzte handelte, die zu einer einmaligen Untersuchung zwecks Begutachtung geschickt worden waren. Weiterhin sei hervorgehoben, dass es sich in allen Fällen um reizlose, blasse Augen handelte, abgesehen von Fall 10, Tab. II und Fall 4, Tab. I. Ersterer betrifft ein Mädchen von 7 Jahren, welches infolge einer Messerstichverletzung ein phthisisches Auge hatte, bei dem wiederholte Reizerscheinungen, sowie Schmerzhaftigkeit auf Druck die Enucleation veranlassten. In diesem Falle wurden allerdings vor der Verletzung 35,9% Lymphocyten gefunden. Eine spätere Untersuchung war leider nicht möglich, weil das Kind nach normalem Heilverlauf der Kontrolle sich entzog. Der zweite Fall betrifft einen Patienten von 29 Jahren mit gleichfalls phthisischem Bulbus nach Skleralverletzung, der auch wegen Sympathiegefahr später entfernt werden musste, bei dem sich aber vor der Enucleation nur 21%, nach derselben 19% Lymphocyten fanden.

Erwähnt sei noch kurz, dass unter den neuerdings untersuchten und verwertbaren 40 Fällen sich drei fanden, deren Verletzung noch nicht $^1/_4$ Jahr zurücklag. Da es uns dieses Mal im wesentlichen darauf ankam, den Lymphocytengehalt gerade bei älteren und alten Verletzungen festzustellen, sehen wir von der genauen Wiedergabe der drei frischen Verletzungen ab. Nur kurz sei angeführt, dass es sich um eine 50jährige Frau mit Skleralruptur handelte (rote Blutkörperchen 5 5200 000, weisse 8600, Lymphocyten 21,5%), dann um einen

dreijährigen Knaben mit perforierender Hornhautverletzung und Irisvorfall (rote Blutkörperchen 5120000, weisse 4800, Lymphocyten 37%), dessen Auge ausheilte und während einer Beobachtung von $^5/_4$ Jahren ruhig blieb. Der dritte Fall betraf einen 18jährigen jungen Menschen, der infolge einer ausgedehnten Hornhautverletzung Wundstar bekam (rote Blutkörperchen 7000000, weisse 10800!, Lymphocyten 40,4%). Auch dieses Auge heilte aus und blieb während Beobachtung über ein Jahr ruhig.

Tabelle I. Skleral- und Corneo-Skleralnarben.

Nr.	Name	Alter	Geschl.	Auge	Art der Verletzung	Verfloss. Zeit	Zahl der roten Blutkörperchen	Zahl der weiss. Blutkörperchen	%-Gehalt an Lymphocyten	Bemerkungen
1	Erich M.	28	m.	r.	Narbe neben Optikus nach Splitter der Netzhaut.	11	4600000	5100	34,3	*S* r. $^1/_{10}$, l. $^6/_{60}$. Splitter seinerzeit mit dem Elektromagnet entfernt.
2	Michael S.	49	m.	l.	Prominente Skleralnarbe mit eingeheilter Iris.	$^3/_4$	6400000	6600	39,3	*S* Fingerzählen dicht vor dem Auge. R. *S* = 1.
3	Willy B.	57	m.	r.	Sklero-Cornealnarbe, Phthisis bulbi.	$^1/_2$	5000000	5900	46,1	L. A. vor 7 $^1/_2$ Jahren entfernt wegen perforierender Verletzg. R. A. bis zur letzten Verletzung ruhig und gebrauchsfähig.
4	Willy Sch.	29	m.	r.	Skleralnarbe, Iriskolobom, Katarakt.	$^1/_2$	6100000	8400	39,8	Auge druckempfindlich, weisser als links, sympathieverdächtig.
5	Johann H.	42	m.	l.	Skleralnarbe, leichte Phthisis.	21	5580000	6400	36,5	*S* = 0. Damals Fremdkörper aus d. Auge mit Magnet extrahiert. Auge jetzt reizlos, r. desgl.
6	Bernhard B.	29	m.	l.	Skleralnarbe, Kolobom der Iris, Aphakie.	10	4960000	6300	38,0	Splitter vor 10 Jahren durch Skleralschnitt entfernt. *S* Fingerzählen in $^1/_2$ m.
7	Heinrich R	?	m.	r.	Phthisis bulbi.	$^1/_2$	5360000	6500	37,9	L. *S* $^6/_6$.
8	Franz K.	29	m.	l.	Narbe der Äquatorgegend.	1	5600000	9600	21	Ausgedehnte Netzhautablösung, Finger dicht vor dem Auge gezählt.
9	Josef B.	51	m.	r.	Aphakie, weisser Optikus, neben der Narbe der Netz- und Lederhaut, Cornealnarbe.	4	5300000	6400	42,9	Auge reizlos. *S* = 0, l. $^6/_6$.

Nr.	Name	Alter	Geschl.	Auge	Art der Verletzung	Verfloss. Zeit	Zahl der roten Blutkörperchen	Zahl der weiss. Blutkörperchen	% -Gehalt an Lymphocyten	Bemerkungen
10	Heinrich L.	47	m.	l.	Narbe in Netz- und Lederhaut.	5	5300000	6500	41,4	Splitt. 1904 entfernt, war 1912 Katarakt entfernt. S $^1/_3$ mit Starglas.
11	Bernhard B.	19	m.	l.	Narbe am Optikus graue Auflagerungen u. Stränge auf der Netzhaut.	1	5400000	6500	25	L. Divergenz, Finger in 1 m gezählt.

Tabelle II. Adhärente Cornealnarben.

1	Moritz S.	32	m.	r.	Adhärente Hornhautnarbe.	$1^1/_2$	4500000	8200	39,2	$S\ \frac{1}{\infty}$, l. $^6/_6$.
2	Richard R.	39	m.	l.	Desgl. mit Katarakt.	7	5520000	7000	41,5	
3	Arthur L.	21	m.	r.	Desgl. mit Aphakie.	7	5000000	nicht gezählt	29,2	S Fingerzählen in 25 cm.
4	Heinrich Sch.	38	m.	r.	Desgl. mit Katarakt.	12	4600000	6100	36,1	R. $S = \frac{1}{\infty}$, l. $^6/_6$.
5	Karl Th.	41	m.	l.	Desgl. mit Aphakie.	6	6000000	5900	36,1	L. $+ 13{,}0\ ^4/_{60}$, r. $^6/_6$.
6	Karl Sch.	60	m.	l.	Desgl. mit Aphakie.	6	4000000	5400	44,6	L. $+ 13{,}0\ ^6/_{24}$, r. $^6/_6$.
7	Friedrich Z.	39	m.	l.	Desgl. mit Aphakie.	6	4500000	7500	39,6	L. $+ 11{,}0\ ^6/_{10}$.
8	Otto B.	30	m.	r.	Desgl. mit Aphakie, Cataracta sec.	6	5100000	6700	44,6	$S + 11{,}0\ ^6/_{12}$, l. fast $^6/_6$.
9	Heinrich E.	21	m.	r.	Desgl. mit Aphakie.	7	5000000	6300	27,3	R. $^1/_6$ mit Starglas, l. $^6/_6$.
10	Käthe Oe.	7	m.	r.	Leicht phthisisches, gereiztes Auge.	$1^1/_2$	4180000	6300	35,9	Enucleiert wegen sympath. Reizung.
11	Adolf St.	36	m.	l.	Aphakie, Cataracta secund.	10	5600000	6200	41,6	
12	Walter R.	19	m.	l.	Aphakie.	$^1/_2$	5120000	6400	44,8	Auge ruhig. $S + 9{,}0\ ^6/_{60}$. R. alte Mac. corn. $S = ^6/_6$.
13	Franz B.	31	m.	r.	Aphakie.	9	5200000	8400	22,1	$S = ^1/_3$ mit Glas. Ein Fädchen der Linsenkapsel zieht nach der Narbe.
14	Georg H.	?	m.	l.	Splitter vor einem Jahre ins Auge geflog., T —, kein Druckschmerz.	$1^1/_2$	5200000	7300	29,6	$S = 0$.
15	Hermann D.	37	m.	l.	Narbe quer über ganze Hornhaut, enge Papille, Aphakie, Cataracta sec.	1	4900000	6700	36,1	
16	Friedrich L.	37	m.	l.	Aphakie, Cataracta iridis, Cataracta sec.	6	4500000	6200	36,8	L. $+ 11{,}0\ ^6/_{36}$. Simulant.

Nr.	Name	Alter Geschl.	Auge	Art der Verletzung	Verflossene Zeit	Zahl der roten Blutkörperchen	Zahl der weiss Blutkörperchen	% Gehalt an Lymphocyten	Bemerkungen
17	Karl B.	? m.	r.	Breite, quer über die Hornhaut gehende Narbe. Kolobom nach aussen. Katarakt.	20	4940000	6400	22	*T* normal, keine Schmerzen, L. = Lichtschein.
18	Heinrich B.	22 m.	r	Quer über die Hornhautziehende Narbe, Aphakie. Coloboma iridis unten.	6	5320000	7550	20	Finger 1 m gezählt, gute Projektion.

Tabelle III. Cornealnarben.

1	Emil D.	28 m.	l.		6	5420000	6700	30,3	
2	Otto M.	37 m.	r.	Kleine Cornealnarbe nach Eindringen eines Eisensplitters.	4	4500000	6300	48,2	Siderosis Iridis, Katarakt, unsicherer Lichtschein. Auge allmählich erblindet, m. Sideroskop u. Röntgenverfahren kein Splitter nachweisbar.
3	Wilhelm R.	70 m.	l.	Ausgedehnte Narben nach Keratitis bei Herpes frontalis, beides angebl. entstanden infolge eines Stosses mit der Hand in das Auge.	6	5280000	7300	35,8	Ausgesprochener Neurastheniker.

Tabelle IV. Enucleatio bulbi.

1	St.	— m.	l.	Enucleiert.	1/2	4520000	5300	41,3	
2	L.	— m.		Enucleiert.	1/2	5100000	8200	vorher 21,1 nachher 18,8	Hämoglobin 85%. Auge entfernt wegen Gefahr der sympath. Entzündung.
3	Hans L.	18 m.	r.	Enucleiert.	1 1/2	5100000	7300	32,8	

Tabelle V. Bindehautnarbe.

1	Friedrich O.	40 m.	l.	Narbe der l. Conjunct. Scler. am Hornhautrand.	6	5160000	6900	29,2	Ausgesprochener Simulant, hat l. *S* = 1 mit Simulantproben festzustellen, angeblich nur Finger in 2 m gezählt.

Tabelle VI. Contusio bulbi.

Nr.	Name	Alter	Geschl.	Auge	Art der Verletzung	Verfloss. Zeit	Zahl der roten Blutkörperchen	Zahl der weiss. Blutkörperchen	% Gehalt an Lymphocyten	Bemerkungen
1	Gustav T.	29	m.	l.	Kontusion mit nachfolgender Netzhautablösung.	2	5600000	6800	37	L. Finger 3 m. Auge ruhig. R. $^6/_6$.

Übersehen wir das gesamte Material, so finden wir also ziemlich übereinstimmend in der ersten Reihe unter 36 Fällen nur 11 mal, in der zweiten unter 37 Fällen gleichfalls 11 mal das normale Blutbild, d. h. also insgesamt etwa 60 % Lymphocytose.

In unserer früheren Arbeit hatten wir darauf verzichten müssen, eine Erklärung für das auffallend häufige Vorkommen der Lymphocytose zu geben.

In der seither verflossenen Zeit sind nun unsere Anschauungen über Vorkommen und Ursache der Lymphocytose nach mancher Richtung hin bereichert worden durch Arbeiten, welche uns der Erklärung, wie es scheint, wesentlich näher gebracht haben.

v. Hoesslin[1]) hat zuerst bei seinen systematischen Blutuntersuchungen in 100 Fällen von Lymphocytose bei 74 Fällen ohne pathologisch-anatomischen Befund Lymphocytose gefunden, bei denen die Diagnose auf Neuropathie und Asthenie gestellt wurde. V. Hoesslin erklärt die Lymphocytose als Folge einer Störung der inneren Sekretion, welche er auch für die Entstehung der Asthenie verantwortlich macht.

Sauer[2]), der etwa zu gleicher Zeit gleiche Untersuchungen angestellt hatte, und zu gleichen Resultaten gekommen war, konnte v. Hoesslins Befunde durchaus bestätigen, dass bei allen funktionell nervösen Leiden der Hysterie, Neurasthenie und Neuropathie fast regelmässig eine Lymphocytose, oft verbunden mit Leukopenie bei meist normalen Hämoglobinwerten, vorkommt. Es liegt ausserhalb des Rahmens unserer Arbeit, genauer auf die Arbeiten einzugehen, welche den Zusammenhang zwischen Lymphocytose und Störungen des Nervensystems behandeln. Ob es sich in allen derartigen Fällen stets um einen sogenannten Status lymphaticus handelt, wird weitergehenden

[1]) Münchn. med. Wochenschr. 1913.

[2]) Über das Vorkommen einer Lymphocytose ins Blutbild usw. Deutsche Zeitschr. f. Nervenheilk. Bd. XLIX.

Untersuchungen vorbehalten bleiben müssen, obenso wie die Annahme des Zusammenhangs zwischen Lymphocytose und Störungen der Drüsen mit innerer Sekretion.

Gestützt auf die Befunde von v. Hoesslin und Sauer dürfen wir aber wohl annehmen, dass für die Entstehung der Lymphocytose bei den untersuchten Unfallverletzten gleichfalls ein asthenischer Zustand verantwortlich zu machen ist.

Es liegt in der Natur des verarbeiteten Materials, dass, wie schon oben erwähnt, es nicht in jedem Fall möglich war, auf andere Ursachen wie Syphilis und Tuberkulose genauer zu achten, da wir die Patienten durch Vornahme der bezüglichen Untersuchungen in ihrer Arbeitsfähigkeit zu stören nicht berechtigt waren. Aber selbst wenn man für eine Reihe dieser Fälle, etwa alte Syphilis oder Alkoholismus, in Abzug bringt, so bleibt immerhin noch ein ganz erheblicher Bruchteil von Untersuchten übrig, bei denen eine derartige Ursache für die Lymphocytose nicht verantwortlich zu machen ist. Dabei mag es noch dahingestellt bleiben, wie weit bei Fällen von alter Lues gerade diese und nicht gleichzeitig damit einhergehende funktionell nervöse Störungen die Hauptursache der Lymphocytose bilden. Wir haben der Natur der Sache nach weiterhin bei einer einmaligen Untersuchung nicht bei jedem Patienten feststellen können, ob sich Störungen funktioneller Art fanden, zumal ja in der ersten früher bereits mitgeteilten Reihe von Fällen auf diesen Umstand nicht besonders geachtet wurde. Wenn wir indessen die Krankengeschichte der früher untersuchten Reihe durchsehen, so finden sich bei einer Anzahl derselben doch deutliche Symptome neurasthenischer Natur, welche auch von vornherein durchaus nicht unwahrscheinlich sind, da es sich fast ausnahmslos um Kranke handelt, welche um ihre Rente kämpfen zu müssen glaubten.

So waren besonders in jenem in der früheren Arbeit (Tab. I, Nr. 10) erwähnten Fall eines vor 21 Jahren Unfallverletzten, bei dem sich eine Lymphocytose von 36,1 % fand, ausgesprochen hysterisch neurasthenische Symptome bei sonst normalem somatischen Verhalten nachweisbar, die sich durch zahlreiche Klagen mit Übertreibung seines Zustandes dokumentierten.

Wir haben seit dem Erscheinen der Sauerschen Arbeit diesem Punkte mehr Aufmerksamkeit geschenkt und nie in Fällen von Lymphocytose Erscheinungen von Neurasthenie vermisst.

Besonders erwähnenswert dürfte dabei ein Fall sein (vgl. Tab. III, Nr. 3), bei dem es sich um einen Patienten handelte, bei dem nach

einer oberflächlichen Hornhautverletzung ein ausgesprochener Herpes supraorbitalis mit gleichzeitiger Erkrankung der Hornhaut aufgetreten war. Der Fall hatte die verschiedensten Ärzte und Kliniken beschäftigt, und war wiederholt auf Grund der verschiedenen Gutachten die Erkrankung als Folge eines Unfalles abgelehnt worden, bis schliesslich durch das Gutachten einer Universitäts-Nerven-Klinik, welche den Zusammenhang zwischen Unfall und Zoster als möglich erachtete, dem betreffenden Kranken durch Bescheid des Reichsversicherungsamtes eine Rente zugesprochen wurde. Der Verletzte war ein ausgesprochener Neurastheniker mit 35,8% Lymphocytose, welche wohl kaum als Folge der ursprünglich erlittenen Verletzung anzusehen sein dürfte.

Dass anderseits in Fällen von ausgesprochener Simulation Lymphocytose nicht vorhanden zu sein braucht, dafür glauben wir, entsprechend der Sauerschen Auffassung, folgenden Fall anführen zu können.

Es handelte sich um einen Patienten (vgl. Tab. V, Nr. 1), welcher seinerzeit eine leichte Verletzung der Augapfelbindehaut des linken Auges erlitten hatte, und der auf dem verletzten Auge, das nachgewiesenermassen sehr bald nach der Verletzung eine fast volle Sehschärfe besass, bei weiteren Untersuchungen stets eine Sehschärfe von $^1/_{20}$ mit grosser Regelmässigkeit angab, obwohl jedesmal durch Simulationsproben das Gegenteil nachgewiesen werden konnte.

Man wird daher Sauer wohl zustimmen können, dass unter Umständen der Nachweis der Lymphocytose zur Unterscheidung reiner Simulation von neurasthenischen Zuständen wertvoll sein kann.

Wir glauben daher weiterhin nicht, dass die Lymphocytose als anaphylaktische Erscheinung von seiten des Blutes aufzufassen ist, sondern lediglich als Folge einer mehr oder weniger starken Renten-Neurasthenie, bzw. Hysterie.

Vielleicht darf man in dieser Beziehung noch weiter gehen und die Lymphocytose bei frischen Verletzungen sowohl wie bei solchen Verletzungen, welche zu sympathischer Reizung oder Entzündung führen, in ähnlichem Sinne als Folge eines asthenischen Zustandes auffassen.

Hierüber werden natürlich weitere ausgedehnte Untersuchungen nötig sein, jedenfalls aber wird man, wie wir glauben, das Verschwinden der Lymphocytose nach einer Enucleation in Fällen von sympathischer Entzündung nicht gegen diese Auffassung verwerten können.

Fassen wir alles noch einmal kurz zusammen, so würde sich als Resultat ergeben:

1. In einer grossen Reihe von Augenverletzungen, bei denen das verletzte Auge seit Jahren stets ruhig gewesen ist, und bei denen die Gefahr der sympathischen Entzündung ausgeschlossen erscheint, findet sich Lymphocytose.

2. Die Lymphocytose dieser Fälle (und vielleicht gilt das auch für manche Fälle frischer Verletzungen) ist nicht als Folge der Augenverletzung, sondern als Folge einer gleichzeitig bestehenden Neurasthenie anzusehen.

[Aus dem städt. hygien. Institut (Dir. Prof. Dr. Neisser) zu Frankfurt a. M.]

Anaphylaxie und Auge.

Von

Privatdozent Dr. M. Zade,
Heidelberg.

Bei der Übertragung der Anaphylaxieforschung auf das ophthalmologische Gebiet waren zuerst zwei Grundfragen zu erledigen; erstens: Kann man vom Auge aus den Körper sensibilisieren, so dass durch Reinjektion typische allgemeine anaphylaktische Erscheinungen ausgelöst werden? Und zweitens: Gibt es eine lokale okulare Anaphylaxie nach vorangegangener Sensibilisierung, die ihrerseits wieder in verschiedener Weise vorgenommen sein kann?

Die erste Frage hat Krusius als erster in Angriff genommen und dabei positive Ergebnisse erzielt, an denen im grossen und ganzen die folgenden Nachuntersuchungen keinen Zweifel liessen.

Diese Möglichkeit, vom Auge aus den Körper zu sensibilisieren, hat a priori nichts Überraschendes. Es ist bekannt, dass zur Sensibilisierung eine minimale Eiweissmenge — beim Meerschweinchen $^1/_{150}$ bis 1 Millionstel ccm — genügt; deshalb dürfte es gleichgültig sein, von welcher Körperstelle aus das Eiweiss als Antigen in den Kreislauf gebracht wird.

Krusius hat die Sensibilisierung durch Injektion in den Glaskörper von Meerschweinchen erzielt. Meine Versuche zeigten, dass man auch durch intracorneale Einverleibung des artfremden Eiweisses beim Meerschweinchen typische Anaphylaxie erzeugen kann (Tab. I).

Es zeigen die Versuche der Tab. I, dass die geringe vom Hornhautparenchym in den Stoffwechsel gelangende Eiweissmenge — die injizierte Dosis betrug je 0,02—0,025 ccm Serum — zur Sensibilisierung des Körpers führt. Von den intracorneal sensibilisierten Tieren ging keins zugrunde nach der Reinjektion, die anaphylaktischen Erscheinungen waren aber bei allen eindeutig; nur bei einem Tier war die Herabsetzung der Körpertemperatur um 2,1° das einzige Zeichen.

Tabelle I. Intracorneale Sensibilisierung. — Allgemeine Reinjektion. — 5 Meerschweinchen sind am rechten Auge intracorneal mit Pferdeserum sensibilisiert.

Meerschweinchen Nr.	Intervall nach Sensibilisierung. Tage	Reinjektion Pferdeserum intraperitoneal ccm	Ergebnis
8	15	5	Schock; Temperatursturz von 39,0° zu 37,6°.
15	19	3	Schock; Temperatursturz von 38,3° zu 34,5°.
16	19	3	Schock; Temperatursturz von 37,5° zu 34,8°.
28	13	5	Schock, Temperatursturz von 38,5° zu 33,5°.
29	13	5	Temperatursturz von 38,3° zu 36,2°.

Das Serum war vor der Injektion angewärmt, bei den Kontrolltieren wurde nie solch Temperatursturz beobachtet.

Die zweite Frage nach dem Vorkommen einer lokalen okularen Anaphylaxie hat schon eine weitgehende Bearbeitung erfahren. Nach allem, was bisher über diese Frage in der Literatur niedergelegt ist, und was mit besonderer Gründlichkeit in der jüngst erschienenen Monographie v. Szilys[1]) besprochen und durch seine eigenen Untersuchungen bereichert ist, mag diese Frage heute fast überflüssig erscheinen. Aber bis zur völligen Klärung, bis zu einer einheitlichen und eindeutigen Auffassung der ganzen Vorgänge ist noch ein weiter Weg, namentlich so weit es sich um lokale Hornhautanaphylaxie handelt.

Seit den ersten Versuchen Wesselys[2]), der nach okularer, wie auch nach allgemeiner Sensibilisierung eine anaphylaktische Keratitis auftreten sah, ist namentlich die Hornhautanaphylaxie durch v. Szily eingehender studiert worden. Das ist sicher ein sehr glücklicher Weg, denn die Hornhaut ist in besonders günstiger Weise der Beobachtung zugänglich.

Aber auf einen Punkt muss hingewiesen werden: die bisher vorliegenden Untersuchungen über anaphylaktische Keratitis sind durchgehend an Kaninchenaugen vorgenommen worden. Nun ist aber das Kaninchen für anaphylaktische Versuche insofern nicht besonders geeignet, als bei ihm die Anaphylaxie besonders unregelmässig auftritt. Ganz anders ist es beim Meerschweinchen, an dem die klassischen

[1]) v. Szily, Die Anaphylaxie in der Augenheilkunde. Stuttgart 1914.
[2]) Wessely, Münch. med Wochenschr. 1911. S. 1713.

Anaphylaxieversuche angestellt worden sind. Ich habe deshalb anaphylaktische Hornhautversuche an Meerschweinchen angestellt. Dabei wurden konsequent zu jedem Versuche einige Kontrolltiere mit gespritzt. Im vorliegenden soll nur über Hornhautversuche an Meerschweinchen berichtet werden, wie ja auch die zuerst beschriebenen Versuche (Tab. I) über allgemeine Anaphylaxie nach intracornealer Sensibilisierung an Meerschweinchen ausgeführt worden sind. Die Tiere hatten ein Durchschnittsgewicht von 300 g. Als Antigen wurde meist Pferdeserum einige Male auch Hühnereiweiss verwandt. Alle okularen Einspritzungen fanden intracorneal statt.

Für die Bewertung der lokalen okularen Anaphylaxie ist erst eine wichtige Vorfrage zu erledigen, nämlich die, ob einmalige intracorneale Injektion von artfremdem Eiweiss besondere Erscheinungen hervorruft. Hierüber gibt Tab. II Aufschluss.

Tabelle II. Ergebnis von einmaliger intracornealer Injektion.

Meerschweinchen Nr.	Sensibil. mit P = Perdeserum H = Hühnereiweiss	Hornhaut	Ergebnis
7	P	R.	Nächsten Tag klar.
8	P	R.	„ „ „ .
9	P	R.	Zwei Tage leicht getrübt.
10	P	R.	„ „ „ „ .
11	P	R.	Zwei Tage parenchym. Trübung, nach vier Tagen Aufhellung, nach drei Wochen schwere Keratitis.
12	P	R.	Drei Tage zart blaugraue diffuse Trübung.
13	P	R.	Ein Tag leicht getrübt.
14	P	R.	„ „ „ „ .
15	P	R.	„ „ „ „ .
16	P	R.	„ „ „ „ .
17	P	R.	„ „ „ „ .
19	P	R. u. L.	Nur Stichkanal einen Tag getrübt, dann klar.
20	P	R. u. L.	Zwei Tage beiderseits stahlgraue homogene Trübung.
21	P	R. u. L.	Nächsten Tag klar.
22	P	R. u. L.	„ „ „ .
28	P	R.	Stichkanal einen Tag aufgelockert.
29	P	R.	Vier Tage lang Trübung des Kanals, leichte Prominenz.
30	P	R.	Vier Tage lang Trübung des Kanals, dann zarte Narbe.
31	P	R.	Nächsten Tag klar.
32	P	R.	Stichkanal einen Tag dicht grau.
38	H (1 : 10)	R.	Nächsten Tag klar.
39	H (1 : 10)	R.	„ „ „ .
40	H (1 : 10)	R.	„ „ „ .

Meerschweinchen Nr.	Sensibil. mit P = Pferdeserum H = Hühnereiweiss	Hornhaut	Ergebnis
41	H (1 : 10)	R.	Nächsten Tag klar.
42	H (1 : 10)	R.	„ „ „ .
43	P.	R.	„ „ „ .
44	P.	R. u. L.	„ „ „ .
46	P.	R. u. L.	„ „ „ .
47	P.	R. u. L.	4 Tage lang Infiltration des Stichkanals beiderseits, dann zarte Narbe.
48	P.	R. u. L.	
81	P.	L.	Ein Tag circumscripte Trübung.
82	P.	R.	Nächten Tag klar. Am 13. Tag Keratitis mit starker Vaskularisation.
83	H (1 : 3)	R.	Nächsten Tag klar.
84	H (1 : 3)	R.	„ „ „ .

In allen Fällen bildet sich im Anschluss an die intracorneale Injektion (0,02—0,025 ccm) eine nahezu totale dichte graue Hornhauttrübung, die in etwa 6 Stunden zarter wird und frühestens in 24 Stunden ganz abklingt. Es bleibt im günstigsten Falle am nächsten Tag eine nur mit Lupenbetrachtung (binokulare Zeiss-Lupe) erkennbare Trübung des Stichkanals zurück; makroskopisch und mit schwacher Lupe erscheint solche Hornhaut klar; eine derartige Aufhellung der Hornhaut (Tab. „nächsten Tag klar") sah ich im ganzen unter 42 Augen (34 Tiere) 19 mal, und zwar waren nach Hühnereiweissinjektion (7 Augen) die Hornhäute stets klar am nächsten Tag, nach Pferdeseruminjektion unter 35 Augen nur 12 mal. Die aus der Tabelle ersichtlichen zurückbleibenden Trübungen dauerten bis zu vier Tagen. In zwei Fällen (11 u. 82) trat nach einmaliger Pferdeseruminjektion eine Spätkeratitis auf, einmal nach 3 Wochen, einmal vor Ablauf von 2 Wochen. Den in direktem Anschluss an die Injektion auftretenden Reizerscheinungen und Trübungen ist insoweit Bedeutung beizulegen, als sie sicher nichts mit Anaphylaxie zu tun haben, und deshalb dürfen derartige, einige Tage dauernde Trübungen auch nach der zweiten Einspritzung nicht als anaphylaktisch aufgefasst werden. Die beiden Fälle von Spätkeratitis aber müssen ganz besonders beachtet werden. Es handelte sich beide Male um eine dichte, nahezu homogene graue Hornhauttrübung unter Gefässneubildung vom Rande her; Aufhellung trat bei Meerschweinchen 11 nach einer Woche unvollkommen ein, das Tier ging zugrunde. Bei dem andern Tier (82) hellte sich die Hornhaut in 10 Tagen so weit auf, dass nur im Zentrum ein zarter, nur mit Lupe erkennbarer grauen Schimmer zurückblieb.

Ob diese nach einmaliger Injektion von Pferdeserum auftretende Spätkeratitis ein anaphylaktischer Vorgang ist, kann hier noch nicht entschieden werden, es gehört grösseres Material dazu.

Nun erst kommen wir zu der eigentlichen Frage nach dem Vorkommen lokaler, okularer (Hornhaut-) Anaphylaxie. Es zerfällt diese Frage in zwei Unterfragen, je nach der Art der Sensibilisierung, nämlich, ob diese am Auge (Hornhaut) selbst, oder ob sie vom Körper aus erfolgt ist.

Tabelle III. Okulare Sensibilisierung. — Okulare Reinjektion.

Meerschw. Nr.	Sensibilisiert Cornea	Intervall Tage	1. Reinjekt. Cornea	Ergebnis	Intervall Tage	2. Reinjekt. Cornea	Ergebnis
7	R.	15	R.	3 Tage Keratitis.			
8	R.	15	R.	θ	17	R. u. L.	θ
10	R.	15	R.	θ	17	R.	Keratitis, eine Woche lang.
12	R.	19	R. u. L.	1 Tag Trübung (= Kontrolle).			
15	R.	19	R. u. L.	θ	12	R. u. L.	θ
16	R.	20	R. u. L.	θ			
19	R. u. L.	14	R. u. L.	10 Tage lang Keratit.			
28	R.	14	R. u. L.	leichte Keratitis			
29	R.	14	R. u. L.	R. u. L. 2 Tage lang.	14	R.	2 Tage lang heftige Keratitis.
30	R.	14	R. u. L.	θ	17	R.	θ
31	R.	14	R. u. L.	R. 3 Tage trüb.			
32	R.	14	R. u. L.	θ	17	R.	θ
44	R. u. L.	20	R.	R. 2 Tage Keratitis.	21	R.	θ
46	R. u. L.	18	R.	R. 1 Tag trüb.	21	R.	Nach 8 Tagen r. Keratitis parench. Aufhellung in 17 Tagen.
47	R. u. L.	18	R.	θ	21	R.	θ

Über okulare Reinjektion[1]) nach okularer Sensibilisierung gibt Tab. III Aufschluss. Reaktionen, die nach einmaliger Injektion (Tab. II) nicht schon auftreten könnten, waren nur bei zwei Tieren (10 und 46) zu beobachten. Das eine Mal (10) blieb im Anschluss an die Reinjektion eine nach 8 Tagen abklingende Keratitis zurück,

[1]) Es sind hier nur Versuche aufgeführt, bei denen dasselbe Auge zweimal gespritzt ist, da die bisher von mir angestellten Versuche mit Sensibilisierung des einen und Reinjektion nur des andern Auges nicht zahlreich genug sind, um mitgeteilt zu werden.

während die längste Dauer einer Keratitis nach einmaliger Injektion 4 Tage beträgt. Das andere Mal stellte sich 8 Tage nach der Reinjektion eine Keratitis ein, die ganz das Bild der Keratitis parenchymatosa bot; während nämlich alle Keratitiden, von denen bisher die Rede war, sich durch sehr dichte meist homogene kreidiggraue Trübung auszeichneten, war hier die Trübung mehr aus grauen Flocken zusammengesetzt, zwischen denen noch einigermassen durchsichtiges Gewebe lag. Diese Keratitis parenchymatosa heilte in 17 Tagen nahezu ganz ab, nur im Zentrum der Hornhaut blieb ein leichter Schimmer zurück.

Diese in Tab. III niedergelegten Versuche von okularer Sensibilisierung mit nachfolgender okularer Reinjektion müssen als negative bezeichnet werden, denn gegenüber den selbst bei zweiter Reinjektion negativen Versuchen können die 2 Fälle von Keratitis unter 15 Gesamtfällen kaum verwertet werden.

Ehe hierauf noch weiter einzugehen ist, seien jetzt diejenigen Versuche genannt, in denen nach allgemeiner (subcutaner) Sensibili-

Tabelle IV. Allgemeine (subcutane) Sensibilisierung. — Intracorneale Reinjektion.

Meerschw. Nr.	Sensibilisiert mit	Intervall Tage	1. Reinjekt. Cornea	Ergebnis	2. Reinjekt.	Ergebnis
79	Hühnereiweiss 4 ccm 1 : 3	21	L.	θ		
80		21	R.	θ		
69	Pferdeserum 4 ccm	21	R.	Keratitis nach 10 Tagen, heilt in 11 Tagen.		
70	„ „	21	R.	θ		
33	Pferdeserum 0,025 ccm	14	R. u. L.	Nur links schnell abheilende Trübung.		
34	„	14	R. u. L.	θ		
35	„	14	R. u. L.	θ	R. Cornea	θ
36	„	14	R. u. L.	nach 2 Wochen Keratitis beiders.		
37	„	14	R. u. L.			
24	Pferdeimmunserum + Toxin 0,025 ccm	14	R. u. L.	Nach 2 Wochen Keratitis.		
25	„ „	14	R. u. L.			
26	„ „	14	R. u. L.			
27	„ „	14	R. u. L.	Tier stirbt vor Ablauf von 2 Wochen; keine Keratitis.		

sierung intracorneal reinjiziert wurde; die Fälle sind in Tab. IV zusammengestellt. 2 Tiere (79 und 80) waren mit Hühnereiweiss sensibilisiert, lokale spezifische Reinjektion bleibt reaktionslos. Alle andern 11 Tiere waren subcutan mit inaktivem Pferdeserum sensibilisiert. 2 von diesen 11 Tieren (69 und 70) erhielten je 4 ccm Serum subcutan, bei einem stellte sich eine Keratitis 10 Tage nach der Injektion ein. Es bildete sich eine scheibenförmige zentrale Hornhauttrübung, von welcher nach der Peripherie zarte graue radiäre Trübungen ausgingen (Zeisslupe), das Auge war sehr wenig gereizt, eine nahezu völlige Aufhellung trat in 11 Tagen ein.

Bei den übrigen 9 Tieren wurde die Sensibilisierungsdosis absichtlich sehr klein gewählt, nämlich gleich der Menge, welche bei intracornealer Sensibilisierung injiziert zu werden pflegt, also 0,025 ccm. Es war diese Massnahme getroffen, um einen passenden Vergleich mit den intracorneal sensibilisierten Tieren zu haben, falls bei diesen positive Reaktionen eindeutig zu erkennen wären.

Endlich sind diese letzten 9 Tiere noch nach der Art der Sensibilisierung in zwei Gruppen zu teilen.

Bekanntlich benutze Theobald Smith, als er die ersten Beobachtungen über Serumanaphylaxie beim Meerschweinchen machte, zur ersten Injektion ein abgesättigtes Gemisch von Diphtherietoxin und Diphtherieantitoxin (Pferdeserum). Und es hat sich dann in den zahlreichen Forschungen weiterer Beobachter gezeigt, dass diese Art der Sensibilisierung in der Tat eine wirkungsvollere ist, als wenn man zur ersten Injektion nur Pferdeserum verwendet. Im Anschluss an diese Erfahrungen wurde auch in meinen Versuchen ein Teil der Tiere mit einem eine Stunde im Brutofen abgesättigten Toxin-Antitoxingemisch[1]) in der genannten Menge von 0,025 ccm subcutan sensibilisiert. Sowohl zu den mit diesem Gemisch als auch mit reinem Pferdeserum vorbehandelten Tieren wurden (in der Tabelle nicht aufgeführte) ebenso vorbehandelte Kontrolltiere (je 2) intraperitoneal reinjiziert, wobei sich typische Anaphylaxie einstellte.

Nun zeigt Tab. IV die immerhin auffällige Erscheinung einer Spätkeratitis: in 3 von 4 Fällen nach Toxin-Antitoxinsensibilisierung; das 4. Tier ging vor Ablauf der 2. Woche ein; in 2 von 4 Fällen mit Serum allein.

---

[1]) Es wurde zu dem Diphtherieimmunserum (1 : 10) die doppelte Prüfungsdosis des Toxins hinzugefügt, das Gemisch eine Stunde bei 37° gehalten und jedem Meerschweinchen 0,75 ccm des Gemisches (= 0,025 ccm Serum) subcutan einverleibt.

Die Form dieser Keratitiden war bei allen Tieren ziemlich die gleiche, nämlich eine dichte grauweisse, porzellanartige Trübung der ganzen Hornhaut mit zum Teil sehr starker Vaskularisation, so dass die Hornhaut einer blutroten Scheibe mit grauem Zentrum glich. Die Keratitis bildete sich in ganz auffälliger Weise (nur eins von diesen 8 Tieren ging 8 Tage nach Auftreten der Keratitis und vor Abheilung derselben ein) wieder zurück; nach 4—5 Wochen waren die Hornhäute reizlos, nur mit Lupe konnte man im Zentrum einen zarten Schleier sehen, die Gefässe hatten sich zurückgebildet.

Ist diese Spätkeratitis eine anaphylaktische?

Dagegen spricht, dass sie nach intracornealer Sensibilisierung und intracornealer Reinjektion (Tab. III) nicht sicher beobachtet wurde (nur Meerschweinchen 46 käme bei zweiter Reinjektion in Betracht). Zum mindesten bleibt es ganz unaufgeklärt, warum die intracorneale Sensibilisierung, die sich ja zur Auslösung des Shocks nach allgemeiner Reinjektion (Tab. I) für hinlänglich erwiesen hat, nicht denselben Effekt am Auge haben soll, wie allgemeine Sensibilisierung mit derselben Dosis. Dagegen könnte ferner sprechen die Tatsache, dass schon nach einmaliger Injektion von artfremdem Serum (Tab. II) eine Spätkeratitis auftreten kann. Diese ist nach Tab. II nur in 2 Fällen von 27 Pferdeseruminjektionen beobachtet. Doch kann dieses Verhältnis keine grosse Bedeutung haben, da von den 27 Tieren nicht alle solange Zeit beobachtet werden konnten, zumal ich erst auf die Spätkeratitis zu achten begann, als der erste Fall eintrat.

Immerhin ist die beschriebene, nach subcutaner Pferdeserumsensibilisierung auftretende Spätkeratitis recht auffallend. Ich bin überzeugt, dass von vielen Seiten die schon nach einmaliger Injektion beobachtete Spätkeratitis als anaphylaktische angesehen wird, glaube aber, dass das vorliegende Versuchsmaterial noch nicht ausreichend zur Entscheidung ist. Immerhin glaubte ich, die bisherigen Ergebnisse mitteilen zu sollen, da gerade negative Versuchsergebnisse für andere Untersucher wertvoll sein können, indem sie allzugrosse Versuchsreihen ersparen.

Im Anschluss an das hier Mitgeteilte seien noch kurz einige Versuche genannt, welche die Wirkung sogenannter „Anaphylatoxine" auf die Hornhaut illustrieren. Ich konnte schon früher[1]) mitteilen, dass frisches Meerschweinchenserum, mit Präcipitat abgesättigt, dann

[1]) Zade, Ber. über d. 39. Vers. d. ophth. Ges. Heidelberg. 1913.

zentrifugiert, in die Kaninchenhornhaut eingespritzt, eine sehr schwere Gewebschädigung veranlasst. Nach neueren, durch Bordets Arbeiten eingeleiteten Untersuchungen ist nicht nur durch echtes Präcipitat (Friedberger), sondern auch mit andern Stoffen z. B. Agar bei Versetzen mit frischem Serum ein solches Gift zu erhalten, und ich konnte schon früher mit frischem Serum, das mit Pepton behandelt war, schwere Keratitis bei Kaninchen erzeugen.

Die Frage ist nun in ein neues Stadium getreten, indem die Friedbergersche Theorie, dass es sich bei der Anaphylaxie um Bildung und Wirkung eines durch Antigenabbau entstehenden Giftes handelt, nur so lange behauptet werden kann, als zur Bildung der künstlichen Anaphylatoxine Eiweissstoffe nötig sind. Nun ergaben die Arbeiten von Sachs[1]) und Nathan[2]), dass mit ausserordentlich geringen Eiweissmengen ($^1/_{10\,000\,000}$ g) solche Gifte darstellbar werden, indem sie frisches Serum mit Stärke[2]), später mit Inulin[3]) behandelten.

An dieser Stelle möchte ich nun über einen solchen durch Digerierung von Serum und Stärke gewonnenen „Anaphylatoxin"-Versuch an der Kaninchenhornhaut berichten (Tab. V). Dieser Versuch zeigt, dass aktives heterologes Serum, welches allein in die Hornhaut

Tabelle V.

0,5 ccm 10%iger Stärkelös.[3]) $1^1/_2$ Stunden im Brutofen digeriert mit	Kaninchen	Ergebnis der intracornealen Injektion
aktivem Meerschweinchenserum	5 51	Innerhalb 24 Stunden schwere Keratitis, dichte Infiltration des Stichkanals, von diesem ausstrahlen graue Infiltrationslinien, Parenchym trüb. Starke Zunahme der eitrigen Keratitis in den nächsten Tagen, Hypopyon. Enucleation am 7. Tag zur anat. Untersuchung.
passivem Meerschweinchenserum physiol. Kochsalzlös.	64 59	Auge nächsten Tag reizfrei, Stichkanal zart gekörnt, am zweiten Tag nur noch mit Lupe erkennbar, Auge bleibt dauernd normal.
reines aktives Meerschweinchenserum ohne Stärkelösung	3	Nächster Tag Infiltration des Stichkanals, unbedeutende Trübung der Umgebung. Vollständige Vernarbung in 3 Tagen; Stichkanal zarte graue Linie, Umgebung klar, Auge reizfrei.

[1]) Sachs u. Nathan, Berl. klin. Wochenschr. Nr. 25. 1914.

[2]) Nathan, Zeitschr. f. Immunitätsforsch. u. exper. Therapie. Bd. XVIII. S. 636. 1913.

[3]) Technik siehe bei Nathan, loc. cit.

eingespritzt, keine nennenswerte Gewebsschädigung hervorruft durch Behandlung mit Stärke zu einem schweren Gewebsgift wird.

Zusammenfassung.

1. Man kann durch intracorneale Sensibilisierung Meerschweinchen für intraperitoneale Reinjektion anaphylaktisch machen.

2. Nach einmaliger intracornealer Injektion von Pferdeserum treten bei Meerschweinchen mehr oder weniger schwere Keratitiden auf, die sich an die Injektion anschliessen und höchstens 4 Tage dauern; 2 mal trat Spätkeratitis auf; 12 mal unter 35 Injektionen waren die Augen am nächsten Tag reizfrei. Hühnereiweiss (1:3 und 1:10) wird in der Meerschweinchenhornhaut reaktionslos vertragen.

3. Nach intracornealer Sensibilisierung liess sich durch lokale Reinjektion kein sicherer lokaler anaphylaktischer Effekt erzielen.

4. Subcutane Sensibilisierung und okulare Reinjektion: mit Hühnereiweiss keine lokale Reaktion mit reinem Pferdeserum von 4 Fällen 2 mal Spätkeratitis, mit Toxin-Antitoxingemisch von 4 Fällen 3 mal Spätkeratitis.

5. Die Spätkeratitis ist eine schwere diffuse tiefe Keratitis mit Vaskularisation und kann sich in einigen Wochen fast vollständig aufhellen. Sie ist möglicherweise anaphylaktischer Natur.

6. Durch Digestion von aktivem Meerschweinchenserum mit Stärke (Nathan) entsteht für die Kaninchenhornhaut ein schwer gewebsschädigendes Gift (künstliches „Anaphylatoxin").

[Aus dem physikalischen Kabinett des Gymnasiums in Bottrop.]

Über photographische Messung des Augenabstandes und der Pupillen bei Bewegung der Augen von unten nach oben in der mittleren Blickrichtung.

Von

Dr. phil. L. Kunz, Oberlehrer, und Dr. med. J. Ohm, Augenarzt in Bottrop i. W.

(Mit Unterstützung der rheinischen Gesellschaft für wissenschaftliche Forschung in Bonn.)

Mit 4 Figuren im Text.

Ohms Versuche, die Kinematographie in den Dienst der Erforschung des Augenzitterns, besonders desjenigen der Bergleute zu stellen (Vers. rhein.-westfäl. Augenärzte am 9. II. 1913 in Düsseldorf, vgl. Klin. Monatsbl. f. Augenheilk. LI. Jahrg. März), führten wegen der Unzulänglichkeit der gewöhnlichen Apparate noch nicht zu befriedigenden Ergebnissen. Zwecks Verbesserung der technischen Hilfsmittel versicherte er sich daher der Hilfe des Physikers. Es wurden dann von uns eingehende Vorversuche unternommen, um zunächst das beste Verfahren der Photographie des stillstehenden Auges kennen zu lernen. Ihr Ergebnis ist der unten beschriebene Apparat, der die photographische Aufnahme der Augenstellung bei mittlerer Blickrichtung von tiefer Senkung bis zu starker Hebung unter ganz gleichbleibenden sonstigen Bedingungen ermöglicht. Er konnte zur Erforschung einer Spezialfrage in der Pathologie des Augenzitterns etwas beitragen.

I. Der Apparat.

Auf einem 180 cm langen und 88 cm breiten Grundbrette (Fig. 1), das an den Längskanten und unterhalb durch Eisenprofile verstärkt ist und auf vier Möbelrollen ruht, ist an dem einen Ende ein mit Armlehnen versehener Sessel festgeschraubt. Die Armlehnen sind oben flach und gestatten, ein Brett auf ihnen festzuklammern. Auf diesem Brett befinden sich drei organisch verbundene Vorrichtungen, nämlich der Kopfhalter, der Achsenträger und die Klappblende.

1. Der Kopfhalter. Der Kopf der Person wird am Skelett mit Hilfe der Zähne gehalten. Diese Methode verbürgt in unserer Ausführung eine vollkommen sichere Fixierung des Kopfes und erlaubt sogar, ihn genau in dieselbe Stellung zurückzubringen, wenn er in Ruhepausen bewegt worden ist.



Fig. 1.

Aus 2 mm starkem Eisenblech ist eine Figur wie Abbildung 2 ausgeschnitten. Die krumme Linie in der Figur ist als ein auf beiden Seiten des Blechs sich erhebender, je 3 mm hoher Rand aus 0,5 mm starkem Blech zu denken. Der Rand bildet einen Cylinder, der in der Mitte seiner Höhe einen Boden hat und an der geradlinigen Begrenzung dieses Bodens offen ist. Dieser Cylinder ist mit Siegellack gefüllt. Von jeder Person wird nun ein Gebiss-

abdruck hergestellt. Die in der beschriebenen Weise vorbereitete Matrize wird so lange in Wasser von 55° gehalten, bis eine Probe mit dem Fingernagel eine genügende Erweichung anzeigt. Mittlerweile hat die Person warmes Wasser in den Mund genommen, um die Zähne allmählich auf eine höhere Temperatur vorzubereiten. Bei weit geöffnetem Munde wird dann die Matrize eingeführt, nachdem man der Person den Auftrag gegeben hat, auf ein gegebenes Zeichen langsam zuzubeissen. Der Abdruck wird senkrecht zu seiner Fläche am Ende eines 12 mm dicken stählernen Rundstabes festgeschraubt. Dieser Stab kann in zwei übereinander liegenden Führungen festgeklemmt werden. Die untere Führung steht als Fussflansche auf dem Brett, das den Stab nach unten durchtreten lässt; die obere Führung wird von zwei schief stehenden Eisenstangen gehalten, die mit dem Stahlstab zusammen eine Pyramide bilden. Man erkennt, dass der Gebissabdruck in der Höhe verstellbar ist und um eine senkrechte Achse gedreht werden kann. Für diese Drehung wird ein besonderer Schlüssel benutzt, der die Matrize an dem aus dem Mund hervortretenden Lappen fasst.

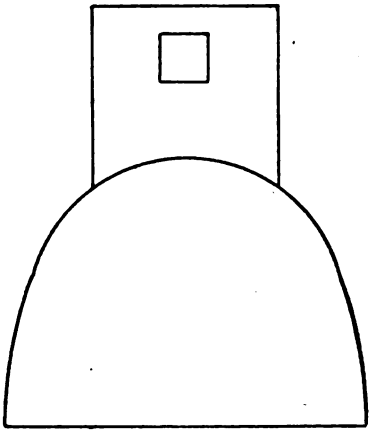

Fig. 2.

2. Der Achsenträger (Fig. 1 u. 3). In der Längsrichtung des ganzen Apparates, der erwähnten Fussflansche gegenüber, steht eine zweite von derselben Art. Diese hält eine der Kopfhalterstange parallele Stange von 18 cm Höhe. Die beiden Stangen bilden die Bahn eines in senkrechter Richtung verschiebbaren Schlittens, der ein hochkant stehendes kräftiges Prisma von rechteckigem Querschnitt ist. Dieses Prisma selbst ist die Bahn eines zweiten Schlittens, der also in der Längsrichtung des Apparates bewegt werden kann. Der zweite Schlitten trägt eine senkrecht stehende, zweizinkige Gabel, durch die bei gesenktem Blick die Gesichtslinie hindurch geht. An die oberen Enden der Zinken sind zwei wagerechte Arme geschraubt, auf deren Enden sich eine Art Galgen stützt. Die beiden Pfeiler des Galgens tragen etwa in mittlerer Höhe zwei Zapfen, um deren gemeinsame Achse ein photographischer Apparat gedreht werden kann. Die Zapfen sind der Länge nach durchbohrt, und in den Bohrungen lassen sich an den Enden gerundete Stahlstäbchen verschieben. An dem einen Pfeiler ist ausserdem ein in ganze Grade geteilter Halbkreis befestigt, mit dessen Hilfe die Neigung des photographischen Apparates angegeben werden kann. Positive Winkelangaben bedeuten hierbei eine Hebung, negative eine Senkung, beides gemessen von einer Nullinie, die ungefähr wagerecht steht. Die Achse wird nun so eingestellt, dass sie durch die Verbindungslinie der beiden Augendrehungspunkte geht. Zum Zwecke der Einstellung wird zunächst, nachdem die Person Platz genommen hat, das Armlehnenbrett ziemlich nahe an sie herangeschoben und festgeklammert. Darauf wird der Kopfhalter auf die richtige Höhe ge-

bracht und durch einen der oberen Führung aufliegenden Anschlag in dieser Höhe festgehalten, so dass man den Halter mitsamt dem Kopf noch drehen kann, ohne die Höheneinstellung zu verändern. Der Achsenträger wird jetzt mit Hilfe der Schlittenbewegungen so nachgestellt, dass die Stäbchen, die

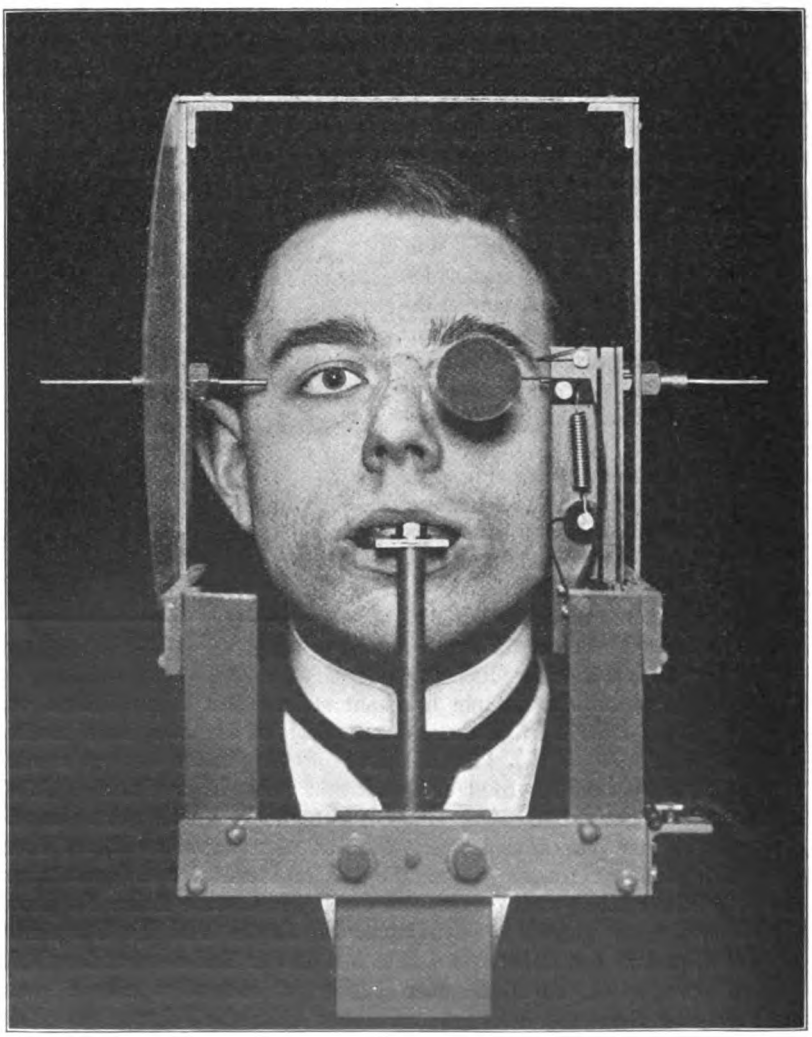

Fig. 3.

die Zapfen durchsetzen, in der Höhe der Pupillen liegen und bei Verschiebung in ihrer Richtung den Knochenrand der Augenhöhle treffen; letzteres ist aber nur möglich, nachdem der Kopf richtig gedreht worden ist.

Die Einstellungen müssen vorgenommen werden, bevor der später zu

beschreibende photographische Apparat an die Zapfen des Achsenträgers gehängt worden ist.

3. Die Klappblende. Links von der Person ist eine Vorrichtung angebracht, die es ermöglicht, eine die binokulare Fixation verhindernde Blende im Augenblick der Exposition der photographischen Platte zu entfernen. Ein Wurfhebel trägt an seinem langen Arm eine das Auge reichlich deckende runde Scheibe aus ganz leichtem Blech; der kurze Arm wird durch eine Feder nach unten gezogen, so dass die Hebelstange sich senkrecht zu stellen sucht. Drückt man die Blende herunter, so wird sie durch einen einschnappenden Riegel in wagerechter Lage gehalten. Ein Druck auf einen Gummiball schiebt den Riegel zurück, worauf die Blende sofort nach oben klappt; hierbei wird ihre Geschwindigkeit vor Erreichung der Ruhelage durch eine Bremse allmählich herabgesetzt. Damit auch bei gehobenem oder gesenktem Blick die Gesichtslinie durch die Blende abgeschnitten wird, ist die eben beschriebene Vorrichtung auf einen in senkrechter Richtung gleitenden Schlitten gesetzt, der in passender Stellung festgeklemmt wird. Diese Stellung erkennt man daran, dass die Blende einen das Auge konzentrisch umgebenden Schatten wirft, wenn sie aus der Blickrichtung beleuchtet wird. Das hierzu dienende Licht ist ein Reflex von der nachher erwähnten Nernstlampe, der dadurch entsteht, dass eine dauernd angebrachte, etwa 1,5 qcm messende spiegelnde Fläche dicht unter der später zu beschreibenden Fixationsmarke festgeklemmt wird.

Die Camera. In geringer Entfernung von dem Sessel erheben sich auf dem Brett, nach seinem andern Ende zu, zwei dreiseitige, aus Eisen konstruierte Pyramiden. Ihre Grundflächen werden von zwei rechtwinkligen Dreiecken gebildet, und zwar liegen diese so, dass die Scheitelpunkte der rechten Winkel einen Abstand von 30 cm haben. Die Pyramidenkanten, die durch diese Scheitelpunkte gehen, stehen senkrecht und sind 202 cm lang. Oben sind die Pyramiden durch eine Eisenstange miteinander verbunden. Jede der beiden senkrechten Kanten trägt einen in der Höhe verschiebbaren, wagerechten Arm, der auf den Sessel weist, und der ohne weitere Befestigung dadurch in einer gegebenen Höhe gehalten wird, dass er durch die freiwillige Senkung des freien Endes auf seiner Schlittenbahn festgeklemmt wird. Die beiden Arme bilden zusammen eine Konsole für eine photographische Kamera, die zwischen ihnen angeordnet ist. Die Formgebung dieser Camera wurde teilweise durch den Wunsch beeinflusst, vorhandene Apparatteile zu benutzen. Auf einem 46 cm langen, kräftigen Brett ist in der Längsrichtung eine 33 cm lange, prismatische optische Bank aufgeschraubt. Auf ihr sitzen zwei Reiter, von denen der vordere, dem Sessel zugewandte, das photographische Objektiv trägt und auf der optischen Bank eine dauernd unveränderte Stellung hat, während der hintere den Kassetten- und Mattscheibenrahmen trägt und zwecks Einstellung auf der Bank verschoben werden kann. Da die Augen, die das photographische Objekt bilden, infolge der oben beschriebenen Einstellung der Drehachse stets fast genau denselben Abstand vom Objektiv haben, so ist auch die Einstellungsverschiebung nur sehr unbedeutend. Infolgedessen kann praktisch angenommen werden, dass allen Aufnahmen derselbe Abbildungsmassstab zugrunde liegt. Die Abmessungen des photographischen Apparates sind so gehalten, dass das Objekt im Ver-

hältnis 1 : 2 (genauer 1 : 2,07) verkleinert wird. Das photographische Objektiv ist eine Tessar von Carl Zeiss. Es hat ungefähr 21 cm Brennweite, und seine grösste wirksame Blendenöffnung verhält sich zur Brennweite wie 1 : 4,5. Es wurden bei unseren Aufnahmen stets auf 1 : 10,6 abgeblendet. Als Objektivverschluss dient ein aufgesteckter Sektorenverschluss von Max Goergen (München), der pneumatisch ausgelöst und in Zeitstellung benutzt wird. Vor der optischen Bank steht eine die Objektivöffnung frei lassende Säule, deren oberes Ende mit einer Öse versehen ist. Durch sie ist quer zur Längsrichtung des Apparates ein runder Eisenstab gesteckt, der auf den Konsolen ruht. Am äussersten vorderen Ende des Brettes sind auf beiden Seiten rechte Winkel aus Eisen angeschraubt. Ihre kurzen Schenkel stehen senkrecht zum Brett und sind so hoch, dass die optische Achse in die durch die Mittellinien der langen Schenkel gehende Ebene fällt. Die durchbohrten freien Enden der langen Schenkel werden gehalten von den Zapfen des Achsenträgers, um die der ganze photographische Apparat gedreht werden kann.

Am andern Ende sind die langen Schenkel verbunden durch eine Blechtafel, die einen dreifachen Zweck verfolgt.

An ihrer unteren Kante unterhalb der optischen Achse ist ein langer schmaler Tisch (ein Winkeleisen) angebracht, auf den eine Vorrichtung zum gleichzeitigen Abbrennen von zwei Portionen Blitzpulver durch eine Klammer befestigt werden kann. Diese Vorrichtung besteht im wesentlichen aus zwei Paar niedrigen galvanischen Klemmen. Zwischen den Elementen eines jeden Paares kann ein etwa 5 mm langes Stückchen vom feinsten Silberdraht (0,05 mm stark) ausgespannt werden. Wird die Vorrichtung aufgeklammert, so schliessen sich zwei Kontakte, und die beiden Silberdrähte liegen in Reihe an den Polen einer Zentrale für 120-voltigen Wechselstrom, wenn vorher noch ein Sicherheitshebel umgelegt, und ein pneumatischer Stromschlüssel betätigt worden ist. Dieser Stromschlüssel ist an der oben erwähnten Säule mit Öse angebracht. Die Silberdrähte, die augenblicklich aufglühen und durchschmelzen, sobald der Strom geschlossen wird, liegen in dem Falz, der von dem Tischchen und der Blechtafel gebildet wird. Auf die Drähte wird je 0,1 g rauchschwaches Blitzpulver (Magnesium mit Thoriumnitrat, von der Agfa) aufgeschüttet, nachdem die Zündvorrichtung an ihren Platz gebracht worden ist. Von den Zündvorrichtungen sind zwei Stück vorhanden, von denen das eine während der Benutzung des andern vorbereitet wird.

Zweitens verhindert die erwähnte Blechtafel, dass falsches Licht in das Objektiv gelangt. Zu demselben Zweck ist sie in der Höhe der optischen Achse von einem ziemlich langen und weiten Rohr durchsetzt, das es dem Blitzlicht unmöglich macht, in den Strahlengang zu kommen.

Drittens trägt die Blechtafel auf ihrer Rückseite eine Nernstlampe, die ebenfalls an das Wechselstromnetz angeschlossen wird. Sie ist ein Teil der von Zeiss für Mikrophotographie konstruierten „Nernstlampe mit aplanatischem Kollektor". Die Lampe, die auf Fig. 1 gut sichtbar ist, wird mit einer Bunsenflamme vorgewärmt. Sie besteht aus einem wagerecht liegenden Leuchtstab, der in einer deckellosen Dose untergebracht ist. Diese Dose stützt sich auf drei Stifte. Der zum Betrieb der Lampe erforderliche Vor-

schalt- und Spannungsausgleichwiderstand ruht auf den Spitzen der eisernen Pyramiden, die er miteinander verbindet. Dem Leuchtstab gegenüber ist die Blechtafel durchbohrt. Durch dieses Loch tritt das Licht der Lampen aus und beleuchtet die Person, auf die bei diesem Licht bequem eingestellt werden kann. Ist die Einstellung vorgenommen, so wird das Loch in der Blechtafel durch ein schräg nach unten weisendes Rohr bis auf ein enges Lichtbündel abgeblendet. Dieses beleuchtet eine genau in der optischen Achse 40 cm von der Drehachse entfernte durch einen gespannten Faden gehaltene grüne Glasperle, die als Fixationsmarke dient. Infolge ihrer Farbe und der Richtung der Strahlen, die von hinten kommen, ist die Perle von der Person gut zu sehen, während sie auf der Platte keinen Eindruck hinterlässt.

Bei einer Drehung des ziemlich schweren photographischen Apparates hat die Drehachse einen grösseren Druck oder Zug auszuhalten. Obgleich nun der Achsenträger recht fest konstruiert ist, so schien es doch wünschenswert, für den erwähnten Fall einen Ausgleich zu schaffen. Zu diesem Zweck steht hinter dem Stuhl ein gut gestützter Mast, der an seinem oberen Ende von einer kräftigen, in ihrer Längsrichtung durchbohrten Schraube durchsetzt ist. In die Bohrung ist eine feststellbare Eisenstange eingeschliffen, die über dem Galgen eine Endquermuffe hält. Diese fasst den senkrecht stehenden Arm einer Klaue, die den Querbalken des Galgens ohne Spielraum umspannt. Der Achsenträger wird durch diese Strebe gestützt, nachdem er eingestellt, aber bevor der photographische Apparat angehängt worden ist.

Wie geht nun eine Aufnahme vor sich? Betrachten wir die Fig. 1. Wir bringen zuerst den photographischen Apparat in ungefähr wagerechte Lage, lösen die Strebe und die Klammern, mit denen der Achsenträger an dem Stuhl befestigt ist, heben sodann den ganzen Achsenträger hoch und stellen ihn, ohne seine gelenkartige Verbindung mit dem photographischen Apparat zu lösen, auf die Konsole. Jetzt kann die Person zwischen dem Stuhl und einer der Pyramiden zu dem Sitz kommen. Dann wird der Achsenträger wieder von der Konsole genommen und auf die Lehnen des Sessels gestellt, der photographische Apparat wird von der Drehachse gelöst, was einfach durch Spreizen der langen Schenkel geschieht, und wird sich selbst überlassen, wobei er um sein Konsolenlager pendelt und eine für die weiteren Handgriffe bequeme Stellung einnimmt. Weiter folgen jetzt die schon beschriebenen Operationen der Achsenträgereinstellung und Verstrebung, die Einhängung des photographischen Apparates, die Mattscheibeneinstellung, welche für alle Neigungen des photographischen Apparates richtig ist, Einstellung der Klappblende, Beschickung mit Blitzpulver und einer Platte (Agfa Extra Rapid), Abblendung des Objektivs auf 1 : 10,6, Entsicherung der Blitzlichtzündvorrichtung, Verdunkelung des Raumes und Druck auf den Gummiball. Durch den Druck auf den Ball werden die beschriebenen drei pneumatischen Auslösungen gleichzeitig bestätigt; es sind dies die des Objektivverschlusses, der Zündung und der Klappblende. Hebt man nach etwa $^1/_4$ Sekunde (soviel Zeit gebraucht das Blitzlicht zum Abbrennen) den Druck wieder auf, so schliesst sich das Objektiv, und die Aufnahme ist fertig.

Wir kommen nun zur Ausmessung der Aufnahmen. Aus den Platten

wird die Augengegend im Format von 24 × 45 mm mit dem Diamanten herausgeschnitten, wobei durch Benutzung einer untergelegten Schablone dafür gesorgt wird, dass die Verbindungslinie der Pupillen dem unteren Glasrand parallel läuft. Eine Zusammenstellung von sechs solchen Präparaten, die aber etwas länger sind, zeigt Fig. 4. Es ist dies die Reihe von Aufnahmen, die unter Fall 1 und dem Datum des 6. XII. 1913 weiter unten aufgeführt wird. Die einzelnen Präparate werden gleich, nachdem sie ausgeschnitten worden sind, mit einer Aufschrift versehen, die das Datum, die Blickhebung und die Angabe enthält, ob mit oder ohne Klappblende, das heisst, ob bei monokularer oder binokularer Fixation aufgenommen wurde. Die Ausmessung geschah in zweierlei Richtung, nämlich in bezug auf den Augenabstand und in bezug auf die Pupillengrösse. Beides wurde unter dem Mikroskop ausgeführt. An dem Stativ des Mikroskops ist der grosse Abbesche Kreuztisch befestigt, der in der einen Richtung eine Verschiebung des Präparates um 45 mm gestattet. Als Objektiv wurde benutzt der Zeisssche Achromat a_1, der mit dem Okular 2 eine 10fache Vergrösserung gibt. In der Blendenebene des Okulars befindet sich eine Glasplatte mit einem System von konzentrischen Kreisen, von denen bei der für die Zeissschen Objektive vorgeschriebenen Tubuslänge von 160 mm der innerste ein auf dem Tisch befindliches Objekt von 0,83 mm deckt, während im Vergleich zum nächst kleineren jeder folgende Kreis einen um 0,17 mm grösseren Objektdurchmesser hat. Es ist leicht ersichtlich, wie mit Hilfe der angegebenen Vorrichtungen sowohl der Abstand der Pupillenmitten mit Hilfe der Kreuzschlittennonien auf 0,1 m genau als auch der Durchmesser der Pupillen gemessen werden kann. Streng genommen ist der Pupillenabstand die Hypotenuse eines rechtwinkligen Dreiecks, dessen Katheten die Differenz von je zwei Noniusablesungen der beiden Schlitten sind. Da aber die eine Kathete sehr klein ist im Verhältnis zur andern, da ja die Verbindungslinie

Fig. 4.

der Pupillenmitten parallel zur Längskante des Präparates, d. h. zu der 45 mm grossen Schlittenbewegung gelegt wurde, so konnte als Abstand ohne weiteres diese Schlittenbewegung genommen werden.

Wenn die Iris der Person nicht hell oder blau, sondern braun ist, so hebt sich die Pupille nicht ab, wenn man nicht orthochromatische Platten mit Gelbfiltern verwendet, wobei eine bedeutend viel grössere Blitzpulvermenge gebraucht wird. Da letzteres mit Rücksicht auf den Patienten nicht wünschenswert ist, so wurden später nur Personen mit hellen Augen photographiert. Bei den Dunkeläugigen kann die Messung am Hornhautrande ausgeführt werden, wobei allerdings die Ergebnisse weniger zuverlässig sind, weil der Hornhautrand nicht so scharf begrenzt ist wie die Pupille, und weil der Mittelpunkt seines ebenso wie des der Pupille nur angenähert kreisförmigen Bildes wegen seiner Grösse weniger gut definiert ist.

II. Untersuchungen.

Das Ziel unserer Untersuchungen mittels der vorhin beschriebenen Einrichtung war die Ermittlung des Augen (Pupillen) abstandes bei mittlerer Blickrichtung von tiefer Senkung bis zu starker Hebung und in einzelnen Fällen die Messung der Pupille.

Konstant sind bei unserem Verfahren: Kopfstellung, Fixationsentfernung und Beleuchtung der Augen, soweit nicht in den Grenzstellungen ein Teil der Pupille durch die Lider bedeckt ist.

„Ohne Klappblende“ sind beide Augen der fixierten Perle zugewandt, so dass die Fusion in Tätigkeit treten kann; „mit Klappblende“ ist das linke Auge bei der Einstellung des rechten verdeckt. Die Zeit, in der es durch Verschiebung der Klappblende für die Photographie freigegeben wird, ist zu kurz, als dass es seine Stellung ändern könnte.

1. Befund bei Nichtbergleuten.

Fall 1. Joh. W., 18 Jahre alt. R. = $^4/_4$; L. = $^4/_4$ (Emmetropie). Mit Maddoxstäbchen auf 50 cm Entfernung Divergenz von $2^1/_2{}^0$ und Höherstand des linken Auges von $^3/_4{}^0$. Die Augen wurden an verschiedenen Tagen, mit und ohne Klappblende, photographiert und das Resultat in die Tabelle auf S. 478, oben, eingetragen.

Unter dem Einfluss der Fusion (25. X. und 8. XI.) ist der Pupillenabstand bei tiefster Senkung und stärkster Hebung fast genau gleich; doch zeigt er geringe Tagesschwankungen, die vielleicht auf Änderungen im Füllungszustand der Augenhöhenblutgefässe beruhen. Nach Abblendung eines Auges ist der Abstand der Pupille verschieden. Bei tiefer Senkung ist er am kleinsten, mit zunehmender Hebung wächst er, um etwas über der Horizontalen sein Maximum zu erreichen und bei angestrengter Hebung wieder etwas abzunehmen. Der grösste Unterschied beträgt in Wirklichkeit etwa 10°. Die Reihenaufnahme vom 6. XII. ist in Fig. 4 abgebildet.

Blicklage	Abstand der Pupillen in mm						Grösse d. Pupill. in mm 6. XII. 1913 m. Klappblende	
	25. X. 1913 ohne Klappblende	8. XI. 1913 mit Klappblende	8. XI. 1913 ohne Klappblende	15. XI. 1913 mit Klappblende	22. XI. 1913 mit Klappblende	6. XII. 1913 mit Klappblende	R. A.	L. A.
+ 49°						31,3		
+ 47°	31,3							
+ 40°					31,9			
+ 39°			31,7					
+ 39°				32,1				
+ 30°						31,5	3,18	3,35
+ 8°						31,7	3,18	3,35
+ 6°				32,1				
+ 1°					31,9			
— 2°		32,2						
— 12°						31,4	3,09	3,26
— 35°					31,3			
— 36°				31,5				
— 39°						31,0		
— 40°			31,6					
— 42°	31,4							
— 48°						30,7		

Die Pupille, die an drei Stellen, wo sie vom Lid ganz frei ist, gemessen wird, ist unten eine Spur enger als in der Mitte und oben.

Fall 2. Franz R., 16 Jahre. Rechts grosse alte Hornhautnarbe. R. = $^4/_{24}$; L. = $^4/_4$ E. Bei geradeaus gerichtetem Blick steht das rechte Auge meistens in starker Divergenz (23° am Perimeter). Binokulare Einstellung gelingt bisweilen, aber nur für kurze Zeit.

31. I. 1914. Augenabstand am Hornhautrande gemessen.

Blicklage	ohne Klappblende	mit Klappblende
+ 32°	31,5 mm	31,2 mm
+ 2°	30,7 „	31.2 „
— 26°	29,7 „	30,3 „

Der Augenabstand wächst, während beide Augen, frei dem fixierten Punkt zugewandt, sich von unten nach oben bewegen, ganz beträchtlich (ungefähr 18°). Es ist anzunehmen, dass die binokulare Einstellung dem Patienten nicht gelungen ist. Mit Klappblende ist die Entfernung unten und in der Mitte noch etwas grösser, oben ein wenig geringer.

Fall 3. Fräulein K., 16 Jahre alt. Neigung zu beträchtlicher Divergenz, besonders beim Weitsehen, am auffälligsten bei erhobenem Blick. Beim Nahesehen oft Einstellung der Augen. R. + 0,5 Di. = $^4/_4$. L. = $^4/_4$ E.

Dezember 1913. R. Vorlagerung des Internus und Rücklagerung des Externus.

26. I. 1914. Augenabstand am Hornhautrande gemessen.

Blicklage	ohne Klappblende	mit Klappblende
+ 36°	29,3 mm	30,3 mm
+ 4°	29,5 „	29,8 „
— 23°	29,3 „	29,4 „

Auch hier fast genau gleicher Augenabstand unter dem Einfluss binokularer Fixation, dagegen zunehmende Divergenz mit Hebung des Blickes, wenn die Fusion ausgeschaltet wird. Der Unterschied beträgt hier fast 10°. Bei starker Senkung der Augen ist der Augenabstand bei monokularer und binokularer Einstellung fast gleich.

Fall 4. Fräulein K, 17 Jahre. Einwärtsschielen infolge von Abducenslähmung des linken Auges seit früher Kindheit von 25°. Das linke Auge kann nur 5° nach aussen über die Mitte hinaus gedreht werden.

R. = $^4/_{12}$; + 1,5 sphär. = $^4/_9$.

L. = $^4/_{18}$; + 3,5 cyl. $\overset{25}{\nwarrow}$ ○ — 0,75 cyl. $\overset{25}{\swarrow}$ = $^4/_7$.

26. I. 1914. Augenabstand am Hornhautrande gemessen.

Blicklage	ohne Klappblende
+ 36°	29,1 mm
+ 1°	28,6 „
— 29°	27,9 „

Die bei starker Senkung des Blickes vorhandene Konvergenz wird mit zunehmender Hebung nicht unbeträchtlich geringer (ungefähr 12°).

Fall 5. Franz S., 24 Jahre. 4. XI. 1913 infolge von Schlägerei totale Zertrümmerung der Weichteile am äusseren Lidwinkel des linken Auges. Völlige Abducenslähmung. R. = $^1/_4$. L. = $^4/_5$. Es bildet sich durch Kontraktur des Internus ein starkes Einwärtsschielen heraus (beim Blick geradeaus 34°).

19. I. 1914. Augenabstand am Hornhautrande gemessen.

Blicklage	ohne Klappblende
+ 35°	29,6 mm
0°	28,5 „
— 44°	27,0 „

Bei dieser maximalen Senkung ist von der Hornhaut nur ein kleiner Teil noch sichtbar, so dass bei dieser Messung die Lage der entsprechenden Hornhautpunkte geschätzt werden muss. Der Schielwinkel verändert sich bei der Bewegung der Augen von unten nach oben ganz beträchtlich.

2. Befund bei Bergleuten mit Augenzittern.

Das Augenzittern der Bergleute ist in hohem Grade abhängig von der Blickrichtung. In der Regel verhalten sich die Augen beim

Blick nach unten ruhig. Das Zittern beginnt dann bei einer gewissen Hebung und verschlimmert sich um so mehr, je höher die Augen gehoben werden. Es gibt aber auch Fälle, bei denen das Zittern in einer gewissen mittleren Blickrichtung am schlimmsten ist und sowohl mit weiterer Hebung, aber auch Senkung an Heftigkeit abnimmt oder wohl ganz aufhört. An einer sicheren Erklärung dieser Erscheinung fehlt es noch. Da sie bei den verschiedenen Arten des Augenzitterns, z. B. dem senkrechten, wagerechten, schrägen, rotierenden usw. zu beobachten ist, so hatte ich zur Erklärung auf die Tatsache hingewiesen, dass die Augen mit zunehmender Hebung die Neigung zur Divergenz haben, dass also die binokulare Einstellung um so mehr Anforderungen an die nervösen Zentren stellt, je höher die Augen gehoben werden[1]). Ohne hier näher darauf einzugehen, ob diese Erklärung für alle Fälle des Augenzitterns genügt, möchte ich doch einige Ergebnisse der Messung an Bergleuten mit Augenzittern mitteilen.

Fall 6. V. U., 42 Jahre alt, seit 9 Jahren an Augenzittern leidend. Es ist heftig, rotierend gegen den Uhrzeiger mit schräger Hauptachse. Durch Aleudrin ist es für einige Zeit völlig zu beseitigen. Während einer solchen Ruhepause werden die photographischen Aufnahmen gemacht, was auch für die folgenden Fälle gilt.

R. = $^4/_4$ + 0,5 cyl. L. = $^4/_4$ + 0,5 sph.

Mit Maddoxstäbchen auf 50 cm 2° Divergenz. Die Fallprobe wird bei ruhigen Augen bestanden.

Blicklage	Pupillenabstand ohne Klappblende	Pupillenabstand mit Klappblende	Pupillengrösse ohne Klappblende R.	Pupillengrösse ohne Klappblende L.	Pupillengrösse mit Klappblende R.	Pupillengrösse mit Klappblende L.
+ 30°	30,8 mm	30,9 mm	2,33 mm	2,33 mm	2,33 mm	2,33 mm
0°	30,9 „	31,1 „	2,50 „	2,50 „	2,50 „	2,50 „
— 35°	30,4 „	30,6 „	2,33 „	2,33 „	2,50 „	2,50 „

Oben und in der Mitte ist die Pupille frei, unten ist sie zu einem Drittel vom Lid bedeckt. Der Augenabstand ist bei binokularer Einstellung in der Mitte am grössten und wird nach oben ein wenig, nach unten deutlich geringer. Ganz ähnlich ist es bei Abblendung eines Auges.

Fall 7. Ph. R., 47 Jahre alt, seit 8—9 Jahren mit Augenzittern behaftet, das anfallsweise sehr heftig ist, und auch bei tiefer Senkung des Blickes bestehen bleibt. Form: rotierend mit dem Uhrzeiger mit schräger Hauptachse. Es lässt sich durch Adalin und Aleudrin unterdrücken.

R. = $^6/_6$; L. = $^6/_6$.

[1]) Ohm, Das Augenzittern der Bergleute. 1912. S. 83

Fallprobe bestanden. Mit Maddox bei horizontaler Blicklage entweder Orthophorie oder manchmal $^1/_2{}^0$ Divergenz.

Blicklage	Pupillenabstand ohne Klappblende	Pupillenabstand mit Klappblende	Pupillengrösse ohne Klappblende R.	Pupillengrösse ohne Klappblende L.	Pupillengrösse mit Klappblende R.	Pupillengrösse mit Klappblende L.
+ 33°	30,0 mm	30,2 mm	2,84 mm	2,84 mm	2,93 mm	2,84 mm
+ 2°	30,0 „	30,0 „	2,50 „	2,50 „	2,58 „	2,50 „
— 33°	29,8 „	29,8 „	2,75 „	2,67 „	2,93 „	2,84 „

Unten ist die Pupille zu $^1/_3$—$^1/_4$ vom Lid bedeckt. Die Pupillenmitte ist beiderseits 0,25 mm exzentrisch nach innen gelegen.

Dieser Mann ist ein Beispiel für ein geradezu ideales Muskelgleichgewicht. Bei drei weit auseinander liegenden Augenstellungen ist der Augenabstand oben und in der Mitte genau gleich, unten so wenig geringer, dass der Unterschied fast noch innerhalb der Fehlergrösse des Verfahrens liegt. Die Aufnahmen bei monokularer und binokularer Fixation stimmen unten und in der Mitte mathematisch genau überein; oben unterscheiden sie sich ganz unwesentlich.

Fall 8. A. B., 41 Jahre alt. Augenzittern regelmässig, senkrecht bei geradem Blick, durch Alkohol und Adalin zu beruhigen.

R. + 1,0 = $^4/_4$; L. + 0,5 = $^4/_5$.

Mit Maddox auf 50 m 4° Divergenz. Fallprobe bestanden.

24. I. 1914. Augenabstand am Hornhautrand gemessen.

Blicklage	ohne Klappblende	mit Klappblende
+ 30°	33,1 mm	33,2 mm
0°	32,8 „	33,1 „
— 33°	32,1 „	32,2 „

Hier liegen beträchtliche Unterschiede des Augenabstandes bei verschiedener Blicklage vor, nicht nur bei monokularer Fixation, sondern auch bei binokularer.

Fall 9. J. G., 36 Jahre alt; Augenzittern seit 2 Jahren. Rechts senkrecht mit etwas Rotation mit Uhrzeiger, links undeutlicher Typus (senkrecht?), bei erhobenem Blick.

R. + 1,0 = $^4/_4$; L. + 1,0 = $^4/_4$.

Mit Maddox auf 50 cm 1,5° Divergenz und Höhenabweichung von $^1/_4{}^0$.

Blicklage	Pupillenabstand ohne Klappblende	Pupillenabstand mit Klappblende	Pupillengrösse ohne Klappblende R.	Pupillengrösse ohne Klappblende L.	Pupillengrösse mit Klappblende R.	Pupillengrösse mit Klappblende L.
+ 21°	33,4 mm	33,4 mm	3,01 mm	3,26 mm	3,01 mm	3,35 mm
0°	33,5 „	33,5 „	2,84 „	3,01 „	2,84 „	3,01 „
— 39°	32,7 „	32,9 „	2,75 „	2,84 „	2,67 „	2,84 „

Der Augenabstand wächst von unten bis zur Mitte, um dann kaum wahrnehmbar abzunehmen. Die Augenstellung stimmt bei binokularem und monokularem Sehen genau überein, in der Mitte und oben; unten ist eine geringe Abweichung.

Die Pupille, die bei den früheren Fällen kreisrund ist, ist hier im horizontalen Durchmesser, der oben angegeben ist, 0,08 mm grösser als im vertikalen.

Fall 10. A. P., 45 Jahre, seit einem Monat heftiges, nicht ganz kontinuierliches Augenzittern, rotierend gegen den Uhrzeiger, auch bei tiefer Senkung des Blickes.

R. + 2,0 = $^4/_6$; L. = $^4/_4$ E.

Mit Maddox auf 50 cm 2° Divergenz. Fallprobe bestanden. Das Augenzittern ist medikamentös zu beeinflussen.

14. III. 1914:

Blicklage	Pupillenabstand ohne Klappblende	Pupillenabstand mit Klappblende	Pupillengrösse ohne Klappblende R.	Pupillengrösse ohne Klappblende L.	Pupillengrösse mit Klappblende R.	Pupillengrösse mit Klappblende L.
22°	31,8 mm	32,1 mm	2,33 mm	2,58 mm	2,24 mm	2,58 mm
0°	32,0 „	32,1 „	2,33 „	2,58 „	2,33 „	2,50 „
39°	31,6 „	31,5 „	2,24 „	2,50 „	2,24 „	2,50 „

Das abgeblendete Auge steht unten in leichter Konvergenz, in der Mitte und oben in geringer Divergenz.

Ergebnisse.

Zur Frage, ob die Lage der Augendrehpunkte in der Augenhöhle bei den Augenbewegungen konstant bleibt, ergaben unsere Untersuchungen, dass es Fälle gibt, bei denen die Führung der Augen trotz der beträchtlichen Verschiebung der Weichteile der Augenhöhle, wie sie die Bewegung der Augen von unten nach oben mit sich bringt, so ideal ist, als ob sie in einem stabilen Lager um einen fixierten Punkt erfolgte. Wenigstens erfolgt dabei keine Verlagerung der Drehpunkte in wagerechter Richtung.

Diese mathematisch genaue Übereinstimmung der Augenabstände ist die Folge der binokularen Verschmelzung der Netzhautbilder und kann auch dann noch bestehen, wenn letztere für kurze Zeit durch Abblenden ausgeschaltet wird.

Unsere Methode würde also da, wo sie bei Messungen des Augenabstandes in verschiedener Blicklage dasselbe Mass fände, das Vorhandensein des binokularen Sehaktes objektiv und unumstösslich nachweisen.

In andern Fällen mit binokularem Sehakt ist die Führung der

Augen weniger genau. Der Augenabstand ist bei gesenktem Blick immer am kleinsten, wird bei Aufwärtsbewegung bis zur Horizontalen grösser, um bei weiterer Hebung entweder noch zu wachsen oder wieder etwas abzunehmen.

Dieses Gesetz gilt auch dann, wenn der binokulare Sehakt spontan oder künstlich aufgehoben ist, nur sind hier die Unterschiede in der Regel beträchtlich grösser als bei binokularer Einstellung.

Die Pupillenunterschiede bei verschiedener Blicklage sind gering, wenn auch oft deutlich wahrnehmbar. Es scheint eine feste Beziehung zwischen Blicklage und Pupillengrösse zu bestehen. Wenigstens geht bei manchen Fällen (1, 6, 9, 10) die Veränderung der Pupillengrösse der des Augenabstandes ziemlich parallel.

Was das Verhalten der Augenmuskeln bei Bergleuten mit Augenzittern angeht, so kommen neben Fällen mit zunehmender Divergenz nach oben auch solche mit ganz idealem Muskelgleichgewicht vor (z. B. Fall 7).

Über Glaukom V.

Ist venöse Stase die Ursache der hämorrhagisch-fibrinösen Transsudation aus der Tunica vasculosa des Auges, die die fistelbildenden Operationen gegen chronisches Glaukom häufig kompliziert?

Von

Privatdozent Dr. C. F. Heerfordt,

Kopenhagen.

Mit einer Figur im Text.

Als ich im Jahre 1910 in meiner Abhandlung: Über Glaukom I (v. Graefe's Arch. f. Ophth. Bd. LXXVIII) die Grundzüge der Pathogenese des sog. inflammatorischen Glaukoms ausfindig zu machen suchte, ging ich von der Meinung aus, dass das „nicht-inflammatorische" Glaukom auf Lymphstase beruhen dürfte, und wies nach, wie sehr in Wirklichkeit alles Vorliegende dafür spricht, dass das „inflammatorische" Glaukom auf venöser Stase beruhen müsste. Ohne mich mit den verschiedenen Verhältnissen zu beschäftigen, von denen man annehmen konnte, dass sie Lymphstase hervorrufen, konzentrierte ich in den folgenden Jahren meine Arbeit darauf, den — mit Wahrscheinlichkeit einen bestimmten — Umstand ausfindig zu machen, der die Ursache der venösen Stase wäre, von dem man annehmen müsste, dass er das inflammatorische — oder besser — hämostatische Glaukom bedingt, und hoffentlich ist es mir in meiner Abhandlung über Glaukom II (v. Graefe's Arch. f. Ophth. Bd. LXXXIII, 1912) gelungen, die nähere Entstehungsart und Ursache dieser Glaukomform klar zu machen.

Meine nächste Aufgabe musste danach sein, die Lehre vom hämostatischen Glaukom weiter zu entwickeln, und da zunächst die Grenzen für das Gebiet dieses Glaukoms zu ziehen. Der Umstand, dass der ebenso ausgeprägte wie eigentümliche Symptomenkomplex, der das inflammatorische Glaukom charakterisiert, auf einer durch ein bestimmtes anatomisches Verhalten hervorgerufenen venösen

Stase beruht, schliesst nämlich keineswegs aus, dass das Glaukom, allein oder teilweise, auf venöser Stase beruhend, ein weiteres Gebiet haben kann als das rein klinisch abgegrenzte „inflammatorische“ Glaukom. Etwas genauere Untersuchung zeigte denn auch sofort (vgl. meine Abhandlung: Über Glaukom IV, dieses Archiv Bd. LXXXIX, 1), dass der eigentümliche exoperative glaukomatöse Zustand, der bisher Glaucoma malignum benannt wurde, vermutlich ganz einfach ein exoperatives hämostatisches Glaukom ist. Noch interessanter ist jedoch die Frage, ob die venöse Stase auch eine Rolle für die Entstehung der „nicht-inflammatorischen“ glaukomatösen Zustände spielt, die also in meiner Abhandlung über Glaukom I als auf Lymphstase beruhend angenommen wurden. Schon längere Zeit hat mich diese Frage beschäftigt, und ich habe allmählich Verhältnisse gefunden, die darauf hindeuten, dass eine äusserst chronisch sich entwickelnde venöse Stase möglicherweise die mitwirkende (einleitende oder sekundär eintretende oder in gewissen Fällen vielleicht sogar die alleinige primäre) Ursache für eine grössere oder geringere Zahl der „nicht-inflammatorischen“ glaukomatösen Zustände (darunter des exquisiten Glaucoma simplex) ist. Es ist jedoch in dieser Abhandlung nicht meine Absicht, die Frage von der venösen Stase als möglicher Ursache des „nicht-inflammatorischen“ Glaukoms zu behandeln. Hier soll nur ein einziger Umstand von Bedeutung für diese Frage beleuchtet werden, indem nachgewiesen werden soll, dass gewisse Verlaufseigentümlichkeiten, die offenbar eine Äusserung einer eigentümlichen hämorrhagischen fibrinösen Exsudation oder Transsudation der Tunica vasculosa des Auges sind, und die häufig die fistelbildenden Glaukomoperationen komplizieren, wenn sie gegen chronisches Glaukom ausgeführt werden, darunter auch exquisites Glaucoma simplex, am natürlichsten sich als Äusserung venöser Stase erklären.

Schon das blosse Vorkommen von Verlaufseigentümlichkeiten im Anschluss an die operative Eröffnung der Augen mit „nicht-inflammatorischem“ Glaukom, darunter besonders echtes Glaucoma simplex, verdient Aufmerksamkeit, weil dieses Leiden von vielen (darunter also auch von mir selbst) einfach als Lymphstase aufgefasst worden ist. Wenn diese Auffassung nämlich richtig ist, muss das Glaukomauge von dem Augenblick, da der Kammerwasserabfluss zustande gebracht ist, in ein normales Auge verwandelt sein, und es besteht dann kein Grund für das Auftreten von Verlaufseigentümlichkeiten, besonders für das Glaukomauge. Finden sich gleichwohl solche,

so wird ihr Vorkommen entweder darauf hindeuten, dass es nicht eine Lymphstase oder nicht eine Lymphstase allein ist, die das Glaucoma simplex bedingt, oder darauf, dass die Lymphstase Komplikationen hervorgerufen hat, die die Verlaufseigentümlichkeiten bedingen.

Um die Frage zu entscheiden, ob im Anschluss an die fistelbildenden Operationen andere, für das Glaukomauge besondere Verlaufseigentümlichkeiten auftreten als der von v. Graefe unter dem Namen Glaucoma malignum beschriebene Symptomenkomplex, habe ich teils die Literatur studiert, teils mit möglichster Genauigkeit diejenigen meiner eigenen Patienten mit Glaucoma simplex beobachtet, die ad modum Elliot trepaniert waren. Da es, wenn man so genau wie möglich die Wirkungen eines operativen Eingriffs kennen lernen will, wünschenswert ist, diesen Eingriff so unkompliziert wie möglich zu gestalten, habe ich — soweit dies die Rücksicht auf die Patienten zuliess — prinzipiell die Hinzufügung der Iridektomie zur Trepanation unterlassen.

In Verbindung mit den Literaturstudien haben die Beobachtungen an meinen Patienten mir dabei gezeigt, dass die fistelbildenden Operationen wegen chronischen Glaukoms (darunter wegen echten Glaucoma simplex) häufig von folgenden zwei Verlaufseigentümlichkeiten begleitet werden. 1. Einer ausgesprochenen Neigung zur Bildung von Synechiae posteriores, 2. einer ausgesprochenen Disposition zum Austreten roter Blutkörperchen aus der Tunica vasculosa; hieran schliesst sich — als ein möglicherweise häufig auftretendes Phänomen, 3. eine Ablagerung von Pigmentepithel von der Uvea in die Fistel, die von der vorderen Kammer in das subconjunctivale Gewebe führt.

Im folgenden will ich zunächst die drei angeführten Verlaufseigentümlichkeiten einzeln beschreiben.

1. Über die Disposition zur Bildung von Synechiae posteriores.

Vermutlich wird kein Operateur, der die Trepanation wegen chronischen Glaukoms genügend oft ausgeführt und seine Patienten einigermassen genau beobachtet hat, in Zweifel sein können, dass sich in gewissen Glaukomaugen eine sehr ausgesprochene Neigung zur Bildung von Synechiae posteriores findet. Diese Disposition war natürlich auch Elliot aufgefallen, und er beschreibt in seinem Buch: Sclero-corneal Trephining, Londen 1913, p. 86, Synechiebildung als „a very common complication". Von deutscher Seite ist das Vorkommen der Disposition vielleicht zuerst und am stärksten von Axenfeld betont worden, und später wurde es von allen Seiten als eine

der wichtigsten Aufgaben der Nachbehandlung nach den fistelbildenden Operationen hervorgehoben, auf passende Weise der Synechiebildung entgegenzuwirken. Meine persönlichen Beobachtungen der kleineren Gruppe genau beobachteter trepanierter chronischer Glaukomfälle, deren Krankengeschichten kürzlich in diesem Archiv (loc. cit.) mitgeteilt wurden, stehen hiermit ganz im Einklang, und ich habe, nachdem ich meine Aufmerksamkeit auf diesen Punkt gerichtet habe, die Disposition mehr oder weniger ausgesprochen in etwas über der Hälfte meiner Fälle gefunden.

Die Disposition zur Synechiebildung in Augen mit chronischem Glaukom ist also ganz sicher, man kann aber aus der vorliegenden Literatur nicht mit Sicherheit wissen, ob sie sich ebensowohl in Fällen von echtem Glaucoma simplex wie in Fällen chronischen Glaukoms mit periodisch eintretenden leichteren Obskurationen (Nebel-Regenbogensehen, Sehkraftherabsetzung) findet. Zur Entscheidung dieser Frage ist meine erwähnte Gruppe von Fällen insoweit von Bedeutung, als 5 der referierten 13 Fälle echtes Glaucoma simplex waren, und unter diesen zeigten 4 (Fall 8, 9, 10 und 12) ausgesprochene Disposition zur Synechiebildung. Es kann folglich nicht gut bezweifelt werden, dass die Disposition sich auch in Fällen von echtem Glaucoma simplex findet.

2. Über die Disposition zum Austreten roter Blutkörperchen aus der Tunica vasculosa des Auges.

Wenn ich in den Tagen nach einer Trepanation wegen Glaukom beim Verbandwechsel meine Patienten fragte, wie sie mit dem operierten Auge sähen, gaben einige stets an, dass das Sehen ganz wie vor der Operation wäre, während andere angaben, das Sehen wäre verschleiert. So oft ich diese letztere Angabe mittels Sehprüfungen kontrolliert habe, fand ich eine dem Grad der angegebenen Verschleierung einigermassen entsprechende Herabsetzung der Sehkraft. Die Patienten scheinen die Verschleierung besonders sicher und scharf zu bemerken, mag nun vor der Operation grössere oder geringere Sehkraft, zentrale Fixation oder excentrisches Sehen bestanden haben, und selbst wenn das Gesichtsfeld klein war. Die objektive Untersuchung des Auges zeigt manchmal etwas Abflachung der vorderen Kammer; das Kammerwasser scheint vielleicht ein wenig unklar, und mit dem Augenspiegel kann man in der Regel eine mehr oder weniger deutliche Trübung der Medien konstatieren. Die Verschleierung des Sehens kann sich schon bei der ersten Untersuchung

nach der Operation finden, 4—24 Stunden nach ihr, aber sie scheint mitunter erst am zweiten oder dritten Tage nach der Operation zu entstehen. Der Verlauf ist gewöhnlich etwas launenhaft, von wechselnder Intensität. In der Regel verliert sich die Verschleierung allmählich, in dem Masse, wie die Tension im Auge nach der Operation zunimmt, wenn sie zuvor durch Einträufelung von Miotica nicht zum Aufhören gebracht ist (die in einigen Fällen jedoch keinen sicher herabsetzenden Einfluss auf die Verschleierung haben).

Wenn man die Patienten auf sein oder nur aufrecht sitzen lässt, bekommt man einen Einblick in das Verhalten, das diese distinkte Verschleierung des Sehens bewirkt. Es zeigt sich da nämlich, dass sich im Humor aqueus eine reichliche Menge roter Blutkörperchen suspendiert findet. In jedem Fall habe ich bei diesem Patienten bisher immer ein grösseres oder kleineres Hyphäma konstatieren können, wenn die rein physischen Bedingungen (die aufrechte Stellung des Patienten) für seine Bildung vorhanden waren. Da das Vorkommen und die Entstehungsart dieses Hyphämas offenbar grosse prinzipielle Bedeutung hat, soll sein Verhalten durch eine grössere Zahl von Beobachtungen näher beleuchtet werden, die zum grössten Teil am Patienten vorgenommen sind, deren Krankengeschichten schon mehr oder weniger ausführlich in der citierten Abhandlung: Über Glaukom IV (Glaucoma malignum) referiert sind.

Beobachtung Nr. 1

wurde an einer 62jährigen Frau (Operationsverlauf Nr. 5 loc. cit. S. 93) mit chronischem Glaukom angestellt (schwach ausgesprochenes periodisches Regenbogensehen, habituelle Tension 40—51 mm *Hg* Schiötz). Sowohl in den ersten, wie in den zweiten 24 Stunden nach der Operation (Trepanation mit nachfolgender Iridektomie) klagte Patientin beim Verbandwechsel über Sehverschleierung, aber ein Hyphäma wurde nicht vor dem dritten Tag bemerkt, ein paar Stunden, nachdem Patientin sich im Bett aufgerichtet hatte. Es war da $1^1/_2$ mm hoch. Da Patientin nicht den geringsten Stoss am Auge erlitten hatte, erweckte das Vorhandensein des Hyphämas meine Aufmerksamkeit. Am nächsten Morgen fand sich kein Hyphäma, aber es bestand wie früher eine leichte Trübung des Kammerwassers. Als Patientin sich am Nachmittag aufrichtete, bildete sich wieder ein Hyphäma von derselben Grösse wie am vorhergehenden Tag. Der am nächsten Vormittag angestellte Versuch zeigte, dass Patientin kein Hyphäma hatte, wenn sie lag, aber es bildete sich, sobald sie einige Zeit aufrecht im Bett sass.

Das Verhalten war also hiermit geklärt: Das Kammerwasser hatte ständig einen gewissen Inhalt von roten Blutkörperchen, die zu Boden sanken, wenn Patientin aufrechte Stellung einnahm.

Hierauf wurde die nächste Frage zu klären versucht, woher dieser Inhalt von roten Blutkörperchen stammte? Schon mehrere Jahre zuvor hatte ich in zwei Fällen chronischen Glaukoms eine ähnliche lange dauernde Hyphämabildung im Anschluss an die Ausführung von Lagranges Sklerektomie beobachtet und hatte schon damals an die Möglichkeit gedacht, dass die Hyphämabildung auf einer besonderen Neigung zum Austreten roter Blutkörperchen aus der Tunica vasculosa beruhen könnte. Es war in diesen zwei Fällen jedoch nicht sicher, wo die Quelle des Blutaustrittes lag. Diese konnte in der Tunica vasculosa liegen, aber das Blut konnte auch aus der Operationswunde stammen und auf einer spät entstandenen Nachblutung aus dieser beruhen. Der jetzt beobachtete Fall zeigte jedoch einen Umstand von grosser Bedeutung für die Entscheidung dieser Frage, da die nähere Untersuchung des Inhalts der Kammerflüssigkeit unzweifelhaft zeigte, dass die roten Blutkörperchen, die sich auf den Boden der Kammer senkten, durch die Pupille von der hinteren Kammer ständig nach vorn strömten.

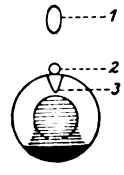

1 = Conjunctivalincision.
2 = Skleraltrepanation.
3 = Iridektomiedefekt.

Figur zeigt dies Verhalten, wie es bei seitlicher Beleuchtung gesehen wurde. Das mittelweite Pupillarfeld war in seiner ganzen Ausdehnung deutlich blutfarben; die Farbe war zu oberst in der Pupille schwach, nahm aber nach unten an Stärke allmählich zu. Von der Pupille setzte sich die Blutfärbung der Kammerflüssigkeit — in steigendem Grad gesättigt — zum Hyphäma herab wie ein Streifen oder wohl richtiger wie ein flacher Kegel fort, dessen Breite von oben nach unten von der Pupillen- bis zur Hyphämabreite gleichmässig anwuchs. Dieser blutfarbene Kegel war von dem übrigen klaren oder so gut wie klaren Hauptteil der Kammerflüssigkeit scharf abgegrenzt.

Der Umstand, dass der Strom der roten Blutkörperchen also von der hinteren Kammer nach vorn kam, deutete auf die Tunica vasculosa und hier namentlich auf die Processus ciliares als Quelle des Blutaustrittes. Jedenfalls war im vorliegenden Fall die Möglichkeit ausgeschlossen, dass das Blut aus der Skleralwunde stammen könnte, da eine aus dieser stammende Blutung zweifellos die Kammerflüssigkeit als ganzes so sehr färben müsste, dass die Scheidung zwischem dem blutgefärbten Kegel und der übrigen Kammerflüssig-

keit nicht so vollkommen scharf werden konnte, wie es der Fall war. Dagegen konnte — da im vorliegenden Fall die Iridektomie gemacht war — die Möglichkeit nicht ausgeschlossen werden, dass das Hyphäma auf einer Blutung aus der Iriswunde in die hintere Kammer beruhte.

Einige weitere Beobachtungen entscheiden vermutlich sowohl die Frage, wieweit der Blutaustritt von der Operationswunde herrührt oder von der intakten Tunica vasculosa, wie auch die Frage, wieweit sein Auftreten als dem Glaukomauge besonders eigen betrachtet werden kann. Diese Beobachtungen sind folgende.

Beobachtung Nr. 2.

Als die Trepanation auf dem oben erwähnten Auge wiederholt wurde, zeigte sich am dritten Tag nach der Operation, die diesmal ohne Iridektomie vorgenommen wurde, ein Hyphäma mit dem beschriebenen typischen blutfarbigen Streifen von der Pupille. Das ganze Phänomen war genau das gleiche wie das oben beschriebene, bloss weniger ausgesprochen und kürzer, was vermutlich auf der wirksameren Prophylaxe gegen „maligne" Zufälle beruhte, die diesmal gegen die Operation angewendet wurden.

Beobachtung Nr. 3. (Behandlung ambulant durchgeführt.)

74jährige Frau; rechtes Auge mit exquisitem Glaucoma simplex von 10jähriger Dauer. $S = 1/_{60}$; excentrische Fixation, grosses Gesichtsfeld. Habituelle Tension 53 mm *Hg* Schiötz. Tension hielt sich 8 Stunden nach Pilocarpineinträufelung nicht normal. Trepanantion ohne Iridektomie mit gewöhnlicher Prophylaxe gegen Glaucoma malignum. Nach der Operation kein Blut in der vorderen Kammer.

24 Stunden nach der Operation. Patientin fühlt eine Verschleierung des Sehens. Die Kammer ist in der gleichen Tiefe wie vor der Operation wiedergebildet. Von der ziemlich engen Pupille erstreckt sich ein schwacher blutfarbener Streifen scharf abgegrenzt von der übrigen Kammerwand zu einem kleinen, gegen 1 mm hohen Hyphäma herab. *T* ÷. Obere Hälfte der Conjunctiva bulbi ödematös. Das Auge injektionsfrei.

Von der Meinung ausgehend, dass der Austritt roter Blutkörperchen auf venöser Stase beruhe, die durch Klappsperrung einer Vortexvene hervorgerufen sei, wurde versucht, nachdem die Cocaineinträufelung gezeigt hatte, dass keine Synechien gebildet waren, ob die Einträufelung von 2 % Pilocarpin morgens und abends eine Wirkung haben würde.

2. Tag nach der Operation. Das Sehen klar. Kein Hyphäma. Pupille recht eng. Keine sichtbaren Synechien. Kontinuierlich Pilocarpin. Morgens und abends.

3. Tag. Zustand unverändert. Keine sichtbaren Synechien. Conjunctiva über der Trepanationsstelle elevierter als früher. Das Ödem in der Umgebung mehr begrenzt. Kontinuierlich Pilocarpin, morgens und abends.

4. Tag. Die Pupillarkante scheint jetzt mit der Vorderfläche der

Linse verklebt. Einige Einträufelungen von 2 % Cocain schnell nacheinander sprengen alle Synechien. Cont. Pilocarpin morgens und abends.

5. Tag. Um die neu gebildeten Synechien sprengen zu können, muss sowohl Cocain als auch Homatropin angewendet werden. Sep. Pilocarpin.

6. Tag. Die Pupille mitteleng. Es haben sich wieder Synechien gebildet, die durch einige Cocain-Homatropineinträufelungen gesprengt werden.

7. Tag. Die Pupille jetzt grösser als mittelweit. Patientin klagt über etwas Verschleierung des Sehens. Bei seitlicher Beleuchtung sieht man schwach ausgesprochen den gewöhnlichen, scharf abgegrenzten blutfarbenen Streifen von der Pupille zum Grund der vorderen Kammer nach unten ziehen, wo sich bei näherer Untersuchung Andeutung eines Hyphäma findet. Es wird weder ein Mydriaticum, noch Mioticum verordnet.

8. Tag nach der Operation. Patientin empfindet wieder klares Sehen, das sich wie vor der Operation als $^1/_{60}$ erweist. $T = 24$. Kein Hyphäma, das sich auch beim weiteren Verlauf nicht zeigte (loc. cit. S. 105, Nr. 9).

Beobachtung Nr. 4. (Behandlung ambulant durchgeführt.)

69 jährige Frau; rechtes Auge mit exquisitem Glaucoma simplex von mindestens einjähriger Dauer. Habituelle Tension 31—43 mm *Hg* Schiötz. $S = {}^6/_{12} + 1{,}75$. Tension 8 Stunden nach Pilocarpin nicht normal. Trepanation mit Iridektomie nach gewöhnlicher Prophylaxe gegen Glaucoma malignum (doch nicht für die Conjunctivalincision durchgeführt, da die brüchige Conjunctiva barst, so dass ein neuer kleiner Lappen auspräpariert werden musste, unter dem die Trepanierung vorgenommen werden musste).

24 Stunden nach der Operation. Die Kammer gebildet, aber seicht. Vermutlich etwas freies Aussickern von Kammerwasser gegen die Kante des kleinen Lappens, der kaum vorgetrieben ist. Auch kein Ödem der Conjunctiva. Keine Schmerzen. Nicht die geringste Injektion. Von der noch engen Pupille erstreckt sich der gewöhnliche blutfarbene, nach abwärts an Breite zunehmende Streifen zu einem kleinen Hyphäma herab.

2. bis 4. Tag nach der Operation. Zustand unverändert. Hyphäma 1 mm hoch. Da sich offenbar Synechiae posteriores gebildet haben, werden am 5. Tag wiederholte Cocain-Homatropineinträufelungen im Verlauf einiger Stunden gemacht. 6 Stunden später schmerzte das Auge eine Stunde lang, und bei der Untersuchung fand sich etwas pericorneale Injektion. Die Pupille mehr als mittelweit; die Synechien ausser oben gesprengt. $T =$ sehr niedrig.

6. Tag nach der Operation. Alle früheren Synechien gesprengt, andere halten die Pupille in ihrer neuen Stellung fest. Hyphäma eher etwas grösser. Auf dem unteren nasalen Quadranten der Vorderfläche der Iris sieht man nahe der Kammerflüssigkeit im ganzen fünf kleine, scharf begrenzte, blutfarbene Partien, möglicherweise Hämorrhagien, möglicherweise neugebildete Gefässe; eine entsprechend periphere auf dem unteren temporalen Quadranten. Rp. Pilocarpin dreimal täglich.

7. Tag nach der Operation. Subjektives Wohlbefinden. Das Sehen

eher weniger verschleiert. Die Hämorrhagien eher kleiner. Die Pupille mitteleng. Neue Synechien kaum gebildet. Kont. Pilocarpin morgens und abends. Rp. Cocain Homatropin mittags.

9. Tag nach der Operation. Hyphäma fast fort. Die Disposition zur Synechiebildung scheint geschwunden. Sep. Behandlung.

Verlauf später reaktionslos. Sehen wie vor der Operation. $T = 12$ à 13.

Gegen die zwei zuletzt mitgeteilten Observationen könnte man möglicherweise den Einwand erheben, dass die ambulante Behandlung Bedeutung für die Entstehung der Blutaustritte gehabt haben könnte. Gleichzeitig könnte das hohe Alter der Patienten vielleicht von Bedeutung sein, aber diese Verhältnisse können keinen Einfluss auf den Verlauf in den folgenden zwei Fällen gehabt haben.

Beobachtung Nr. 5.

Betraf die 55 jährige Frau, deren Krankengeschichte ausführlich mitgeteilt ist, loc. cit. S. 106.

Mutter der Patientin durch Glaucoma malignum erblindet. Das Leiden war bei der Patientin selbst ein exquisites Glaucoma simplex mit habitueller Tension von ungefähr 50 mm *Hg*, Schiötz. Die Trepanation wurde, nach gewöhnlicher Prophylaxe gegen Glaucoma malignum ohne Iridektomie vorgenommen. Die Operation wurde ohne Blutung in die Kammer durchgeführt, und auch an den folgenden zwei Tagen wurde kein Blut in der vorderen Kammer beobachtet. Doch war das Kammerwasser schwach trübe, und Patientin gab an, deutliche Gesichtsverschleierung zu empfinden. Da die Pupille etwas eng war, konnte der Zustand der Medien im übrigen nicht beurteilt werden. Am andern Tage wurden wegen offenbarer Disposition zur Synechiebildung einige Tropfen Homatropin gegeben.

Am 3. Tage nach der Operation bekam Patientin die Erlaubnis, im Bette aufrecht zu sitzen, sofort sammelte sich ein kleineres Hyphäma, zu dem der gewöhnliche Strom von roten Blutkörperchen von der Pupille führte, während das Kammerwasser im übrigen klar war. Es wurde Atropin gegen die Synechiebildung ordiniert.

4. Tag nach der Operation. Wahrscheinlich bis zu einem gewissen Grad infolge der Atropinbehandlung ist das Hyphäma zu der ansehnlichen Höhe von 4 mm gewachsen. Auch ohne seitliche Beleuchtung sieht man einen dichten, scharf abgegrenzten, blutigen Schatten (Streifen) von typischer Form und Breite sich von der Pupille zum Hyphäma erstrecken.

4 Tage lang hielt sich dieser Zustand unverändert. Auf der Vorderfläche der Iris sieht man einzelne scharf abgegrenzte, punktförmige, blutfarbene Partien.

Vom 8. bis zum 12. Tag nach der Operation nahm das Hyphäma ganz allmählich von 4 bis 3 mm Höhe ab. Der übrigens unveränderte Blutstreifen von der Pupille war vielleicht etwas weniger dicht.

Im Laufe der nächsten 10 Tage nahm das Hyphäma bis zu 1 mm Höhe ab, und der blutfarbene Streifen von der Pupille wurde stets weniger ausgesprochen.

In der 4. bis 5. Woche nach der Operation hörte die Bildung des Hyphäma auf, aber statt dessen traten einige Tange lang blutfarbene (gesättigt rote) Descemetsche Belege auf, typisch in bezug auf Lage, Zahl, Form und Grösse. Nach stärkeren Bewegungen konnte von der Pflegerin noch ab und zu Andeutung von Hyphäma beobachtet werden.

Nach der 5. Woche keine Spur von Blut im Auge. Sehkraft $> {}^{6}/_{9}$, wie vor der Operation.

Beobachtung Nr. 6.

36 jähriger Mann; rechtes Auge litt an periodisch eintretender Tensionserhöhung bis zu ungefähr 40 mm *Hg*, Schiötz mit Spannungsempfindung. Früher Iridektomie wegen akuter Glaukomanfälle. Eine Trepanationsöffnnng, ein $^{1}/_{2}$ Jahr zuvor angelegt, hatte sich wohl geschlossen, funktionierte jedenfalls unvollkommen. Tension variierte zwischen 21 und 33 mm *Hg*, Schiötz. S = Fingerzählung in 2 m Abstand. Pilocarpin vermochte nicht immer die Tension 8 Stunden nach einer Einträufelung normal zu halten (manchmal hielt sich Tension doch eine Reihe von Tagen nach einer Pilocarpineinträufelung normal).

Ohne dass Tension 3 Tage vor der Operation normal gehalten war, wurde — $1^{1}/_{2}$ Stunden nach Einbringung von Eserin in Substanz — Trepanation ohne Iridektomie ausgeführt. Die Conjunctivalincision lineär doppelt so gross wie die Trepanationsöffnung. Nach der Operation einige unbedeutende Blutreste auf der Vorderfläche der Iris.

$3^{1}/_{2}$ Stunde naeh der Operation. Etwas universelles Ödem und ganz schwach angedeutete oberflächliche Injektion der Conjunctiva bulbi, die über der Trepanationsöffnung leicht vorgetrieben ist. Kammer vollkommen wieder gebildet. Noch einige kleine Blutflecken auf der Vorderfläche der Iris. Kein Hyphäma.

24 Stunden nach der Operation. Leichte Empfindung von Irritation und Unbehagen im Auge, auffälliger Tränenfluss. Sehen etwas verschleiert. Ganz kleines Hyphäma. Man sieht keinen Blutstreifen von der Pupille, aber diese nimmt weit den grössten Teil des Kammerareals infolge der Grösse des Coloboms und der Schmalheit der Iris ein.

2 Tage nach der Operation. Zustand unverändert.

3 Tage nach der Operation. Sehen, als verschleiert angegeben, wird entschieden geringer als vor der Operation empfunden, Hyphäma jetzt 1 mm hoch. Kammerflüssigkeit vielleicht als ganzes etwas getrübt. Kein deutlich abgegrenzter blutfarbener Streifen von der Pupille zum Hyphäma; dagegen sieht man mitten auf dem untersten Drittel der Hornhautrückfläche eine lotrecht stehende, 2 mm breite diffuse blutfarbene Ablagerung, deren Farbe oben hell weissgraurötlich ist, nach unten zu aber stets gesättigter rot wird, bis sie in das Hyphäma übergeht. Rp. Einige Einträufelungen von 2% Pilocarpin.

$4^{1}/_{2}$ Stunde später. Das Sehen wird klarer empfunden. Hyphäma kaum sichtbar. Die Ablagerung auf der Hornhautfläche weniger ausgeprägt.

5 Tage nach der Operation. Seit vorgestern ist kein Pilocarpin eingeträufelt. Das Sehen wird heute von neuem als etwas verschleiert empfunden. Kein eigentliches Hyphäma, aber bei genauerer Betrachtung

sieht man eine knapp 1 mm hohe und 1 mm breite blutfarbene Ablagerung auf der Hornhautrückfläche (Farbenverteilung wie früher beschrieben). $T =$ 6 mm *Hg*, Schiötz. Rp. Einige Einträufelungen mit Pilocarpin 2 %.

4 ½ Stunden später ist die blutige Trübung im Boden der Kammer verschwunden, die Ablagerung auf der Hornhautrückfläche unverändert.

6 Tage nach der Operation. Verlauf ständig reaktionslos. Äusserst schwache Spur blutiger Trübung auf dem Boden der vorderen Kammer. Nur Andeutung von Ablagerung auf der Hornhautrückfläche. $T = 8$.

7 Tage nach der Operation. Keine Spur von Blut in der vorderen Kammer. $T = 13{,}5$. Nach Cocaineinträufelungen sieht man keine Synechien,

8 Tage nach der Operation. Kein Blut. $T = 18$. 2 Tage später $T = 22$.

Insgesamt zeigen die einzelnen Fälle, dass:

1. im Anschluss an die Ausführung fistelbildender Operationen auf Augen sowohl mit chronischem Glaukom im allgemeinen wie mit echtem Glaucoma simplex sich auffallend häufig ein so starkes Austreten roter Blutkörperchen in die Kammerflüssigkeit zeigt, dass sich bei Patienten in aufrechter Stellung ein Hyphäma bildet.

2. Die roten Blutkörperchen, die das Hyphäma bilden, kommen in ständiger Strömung von der hinteren Kammer nach vorn und sinken unter Umständen auf den Boden derselben herab, ohne im übrigen die Kammerflüssigkeit zu trüben.

3. In Fällen, wo der Blutaustritt weniger ausgesprochen ist, gibt er sich unter Umständen nicht durch Bildung eines Hyphäma, sondern durch eine blutige (oben heller rote bis weisslichgraue, nach unten dunkler rote) senkrecht stehende Ablagerung nach unten auf die Hornhautrückfläche zu erkennen.

4. Mitunter treten hämorrhagische Descemetsche Belege von typischer Form, Grösse und Lage einige Tage nach dem Aufhören der eigentlichen Hyphämabildung auf.

Auf Grund hiervon kann festgestellt werden, dass sich in vielen Augen mit chronischem Glaukom (darunter echtem Glaucoma simplex) im Anschluss an die Fisteloperation eine besondere Neigung zum Austritt roter Blutkörperchen von der Tunica vasculosa wohl besonders von den Processus cil. findet.

3. Über die Ablagerung von Uveapigment in die Fistel, die von der vorderen Kammer zur Subconjunctiva führt.

Es wurde also in den zwei vorgehenden Abschnitten der Abhandlung gezeigt, dass in Augen mit chronischem Glaukom sich häufig nach der Anlegung einer Fistel der vorderen Kammer zum subcon-

junctivalen Gewebe besonders lebhafte Ex- oder Transsudationsprozesse von der Uvea vor sich gehen, und dass als Äusserung davon Fibrinausscheidung auf die Irisrückfläche vor sich geht, und dass sich viele rote Blutkörperchen im Humor aqueus finden.

Da die Transsudate natürlich durch die vordere Kammer durch die Fistel hindurch und weiter zum subconjunctivalen Gewebe passieren, dürfte es nicht ohne Interesse sein, eine Ablagerung auf die Fistelwände und in die subconjunctivalen Gewebsmaschen der festen Transsudatbestandteile zu verfolgen und nachzuweisen. Namentlich wird man natürlich Fibrinpartikel und rote Blutkörperchen zu finden erwarten, aber da man nach dem Vorliegenden (Synechien auf der Rückfläche der Iris, die Strömung der roten Blutkörperchen von der hinteren Kammer) annehmen muss, dass die Transsudate sich vorzugsweise durch das Uveapigmentepithel Bahn brechen, scheint es zugleich plausibel, dass Pigmentpartikel, Teile von Pigmentepithelzellen oder ganze Zellen unter Umständen von dem Transsudationsstrom mitgerissen und in der Fistel oder im subconjunctivalen Narbengewebe abgelagert werden.

Nun bin ich bisher noch nicht dazu gekommen, Augen mit Narben nach fistelbildenden Glaukomoperationen zu untersuchen, so dass ich mich auf die Mitteilung dessen beschränken muss, was ich in dieser Beziehung in den von anderer Seite veröffentlichten Untersuchungen habe finden können, und da zeigt es sich, dass doch einige Beobachtungen existieren, die vielleicht darauf deuten, dass nicht so ganz selten Ablagerung von Pigmentepithel im Fistelnarbengewebe vorkommt.

So zeigte Holth bei der Diskussion im Anschluss an Kümmells Vortrag bei den Verhandlungen der deutschen ophthalmologischen Gesellschaft in Heidelberg 1913 (Bericht S. 21) einen Schnitt durch einen Sklerektomiedefekt, der eine wirkliche Fistel bildete, in der sich bedeutende Mengen Pigmentepithel abgelagert finden. Holth fasste die Fistel als „dadurch entstanden“ auf, „dass uveales Pigmentepithel hinein gewandert ist und die Wände ausgekleidet hat“, und erklärt weiter: „Da ich gleichzeitig eine gewöhnliche vollständige Iridektomie gemacht hatte, und in der ganzen Reihe der Serienschnitte keine Spur von zufälliger Iriseinheilung nachzuweisen war, muss die Epitheleinwanderung vom Ciliarkörper aus stattgefunden haben.“ Holth denkt sich vermutlich geradezu ein Einwachsen, also eine Kontinuitätsausbreitung des Uvealepithels vom Corpus ciliare, aber erwähnt nicht, ob das Epithel auf den Proc. ciliares in das Fistelepithel ganz kontinuierlich hinüber verfolgt werden konnte. Ein solches Hineinwachsen per continuitatem würde jedenfalls doch ein etwas auffälliges Phänomen sein, und es scheint mir plausibler, dass das Vorhandensein des Pigmentepithels auf einer Ablagerung losgerissener Zellen oder Zellhaufen beruht.

Bachstez (Zeitschr. f. Augenheilk. Bd. XXXI, 1) hat zwei Bulbi mit Glaucoma simplex 15 Tage nach einer Sclerectoiridektomie, bzw. 60 Tage nach einer Trepanation nach Elliot untersucht. In dem erstgenannten Fall fand sich im Conjunctivalgewebe über dem Skleraldefekt „in den Gewebsmaschen stellenweise Detritus, rote Blutkörperchen, über dem äusseren Winkel des Defektes braunes, körniges Pigment, im Winkel selbst einige Pigmentzellen", und weiter: „Im Ligamentum pectinatum befindet sich ziemlich viel Pigment." Im zweiten Fall fanden sich einige Pigmentkörner im Narbengewebe.

4. Ist der beschriebene uveale hämorrhagisch-fibrinöse Trans- oder Exsudationsprozess einfach eine Äusserung venöser Stase?

Wenn man hiernach ausfindig zu machen versuchen will, worauf das beschriebene Austreten von Blutbestandteilen von der Uvea beruht, so ist die erste Frage, ob es möglicherweise auf einem Entzündungszustand beruht. Um hier eine Entscheidung zu erlangen, muss zuerst untersucht werden, ob eine geeignete Ursache für das Entstehen einer solchen vorliegt, und dann, ob die Augen, in denen der Austritt von Blutbestandteilen vor sich geht, auch wirklich sichere Zeichen wirklicher Entzündung darbieten.

Nun ist eine durch die Operation bewirkte Infektion der einzige bekannte Umstand, der unter gegebenen Bedingungen als regelmässige und greifbare Ursache eines Entzündungszustands vermutlich auftreten kann.

Nichts spricht jedoch dafür, dass die Trepanationsoperation solche Infektionsgefahren in sich birgt, dass infektiöse Iritis mit Synechien in vielleicht mehr als der Hälfte der Fälle sollte entstehen können. Es muss im Gegenteil angenommen werden, dass diese Operation und besonders, wie ich sie ausführe (vgl. dieses Archiv, loc. cit. S. 97), weniger Infektionsmöglichkeiten während und nach der Operation bieten, als andere Operationen, die den Bulbus eröffnen (die Öffnung in der Conjunctiva ist nämlich ganz klein und liegt einige Millimeter von der Skleraltrepanationsöffnung fort, und da ferner die Iridektomie in der Regel nicht ausgeführt wird, kommt kein Instrument in die vordere Kammer oder in Berührung mit der Iris).

Es besteht somit nicht der geringste Grund zu der Annahme, dass eine exoperative Infektion den so häufig auftretenden Prozess sollte hervorrufen können, und sein Ursprung wird also, wenn er als ein Entzündungszustand aufgefasst werden soll, ganz rätselhaft sein.

Danach muss also untersucht werden, ob der behandelte Symptomenkomplex von andern Entzündungszeichen als Synechiebildung

begleitet wird, und man kann da zunächst in der Literatur nach Angaben suchen.

Solche finden sich vermutlich nur bei Elliot, der bei seiner Besprechung der Iritis als Komplikation der Trepanationsoperation zuerst eine — zuweilen — auftretende „irritable condition" erwähnt, die er mit gegen die „inflammation of the iris or ciliary body" gebräuchlichen Mitteln behandelt. Diese Fälle sind möglicherweise gewöhnliche exoperative infektiöse Iritiden, da solche natürlich auch — zuweilen — im Anschluss an die fistelbildenden Glaukomoperationen vorkommen können, aber in ausgesprochenem Gegensatz zu diesen seltener vorkommenden Zuständen, stellt Elliot eine sehr häufig vorkommende sogenannte „quiet Iritis" auf, die ist „unaccompanied by the ordinary signs of inflammation of the uveal tract. The eye may look quite healthy, the patient may complain of no pain, and the size of the pupil may not at first be so as to attract attention, and yet the insidious process may be steadily going on, firmly fastening the pupillary margin to the lens capsule, and leading eventually to occlusion or exclusion of the pupil, or to both".

Nach den Beobachtungen, die ich an meinen eigenen Patienten gemacht habe, ist Elliots Beschreibung ausserordentlich treffend. Die von mir beobachteten Fälle von Synechiebildung (mit Hyphäma) haben alle in dem Grad den Charakter der Elliotschen „quiet Iritis" gehabt, dass es mir in jedem Fall, den ich beobachtete, stets klarer wurde, dass man hier keinem wirklichen Entzündungszustand gegenüber stehen kann. Um die Berechtigung dieses meines Standpunktes weiter zu erweisen, will ich die Elliotsche Beschreibung des Zustands ein wenig erweitern.

Ausser der Synechiebildung wird eine wirkliche Iritis im allgemeinen ja folgenden Symptomenkomplex zeigen: Tiefe pericorneale Injektion, missfarbene Iris, ausgesprochen enge Pupille, Empfindlichkeit des Bulbus und Schmerzen, und hiernach will ich hervorheben, wie mangelhaft diese Symptome in allen von mir bisher beobachteten Fällen von Synechiae posterior mit Hyphämabildung vorhanden gewesen sind.

Injektion. Im allgemeinen findet man in den nächsten Tagen nach einer Trepanationsoperation eine schwache Injektion der Conjunctiva bulbi, aber diese Injektion hat absolut nicht das Gepräge der für Iritis typischen tiefen pericornealen Injektion. Wenn man diese conjunctivale Injektion näher studiert, bekommt man den Eindruck, dass sie in genauer Verbindung mit der Imbibition

des Conjunctivalgewebes mit Kammerflüssigkeit, welch letztere eine gewisse „irritierende“ Wirkung auf das Gewebe, in das sie austritt, auszuüben scheint. In Übereinstimmung hiermit ist die Injektion allezeit ein wenig stärker oben an der Trepanationsöffnung, wo das Conjunctivalödem am stärksten ist. Indem dieses sich ein paar Tage nach der Operation abzugrenzen beginnt und so in dem von der Trepanationsöffnung entfernten Teil der pericornealen Conjunctiva aufhört, schwindet die schwache Injektion hier, und wenn gewöhnlich in weniger als einer Woche nach der Operation das diffuse conjunctivale Ödem einer begrenzten, aber doch noch recht umfangreichen Conjunctivalvortreibung Platz gemacht hat, ist die schwache Injektion auf diese begrenzt. Nichts deutet darauf, dass eine Verbindung zwischen dieser conjunctivalen Injektion und der Synechiebildung existiert, deren Entwicklung oft erst richtig ihren Lauf nimmt, gleichzeitig mit dem Zeitpunkt, in dem die Injektion sich zu verlieren beginnt, so dass diese ganz verschwinden kann, und der Bulbus — abgesehen von der schwach injizierten Conjunctivalvortreibung — kreideweiss zu der Zeit sein kann, wo die Disposition zur Synechiebildung am stärksten ist. Diese hält sich manchmal eine Woche lang, gewöhnlich einige Wochen, manchmal monatelang (in einzelnen Fällen, wo die Tension äusserst niedrig bleibt, vielleicht beständig), aber bis jetzt habe ich trotz sehr häufiger Beobachtungen die Injektion des Bulbus nicht in einer etwas späteren Periode nach der Operation nachweisen können, selbst wenn die Synechiebildung so ausgeprägt gewesen, dass auch energische Atropinbehandlung die Bildung neuer Synechien nicht hat hindern können.

Zweifellos trifft also Elliots Ausspruch, dass „the eye may look quite healthy“, ganz das Richtige. Bisher hat wenigstens in meinen Fällen nichts am Äusseren des Auges die Aufmerksamkeit auf die Synechiebildung gelenkt.

Die Verfärbung der Iris wird sich im allgemeinen in ausgesprochenem Grad bei der Entzündung der Iris mit starker Synechiebildung finden, aber in meinen Fällen war entweder keine oder äusserst schwache Verfärbung vorhanden. In einem vereinzelten Fall habe ich ganz feine Echymosen auf der Vorderfläche der Iris beobachtet.

Der Zustand der Pupille. Bei der nicht mit Mydriatica behandelten Iritis wird die Pupille jederzeit sehr eng sein, und die Einträufelung von Miotica in Augen mit Iritis wird eine beträchtlich stärkere Pupillenverengerung bewirken.

In meinen Fällen von Synechiae post. war das Verhalten der

Pupille ganz deutlich von der Iritispupille verschieden. In Übereinstimmung mit Elliots Bemerkung, dass „the size of the pupil may not at first be so as to attract attention", habe ich in keinem Fall eigentliche Pupillenverengerung gesehen. Die Pupille war also in Wirklichkeit mittelweit. Ebenso bedeutungsvoll wie dieses Verhalten ist jedoch die Eigentümlichkeit, dass die Pupille im Gegensatz zur Iritispupille verhältnismässig weniger ausgesprochen von Miotica beeinflusst wird. Wenn die gebildeten Synechien durch häufig wiederholte Cocaineinträufelungen gesprengt sind, kann man sich leicht überzeugen, dass Pilocarpin und Eserin weniger stark pupillenverengernd als an normalen Augen wirken, und dasselbe sieht man, wenn man Miotica ohne vorherige Cocaineinträufelung einträufelt.

Schmerzen und Empfindlichkeit. In keinem meiner Fälle von Synechiae post. mit Hyphäma bestand Empfindlichkeit bei Berührung des Bulbus, und nur ausnahmsweise und kurze Zeit zeigten sich leichtere Schmerzen.

Wenn also teils das Fehlen einer plausiblen Ursache des Entzündungszustands, teils das Farben anderer Entzündungszeichen als die Synechiebildung es etwas weniger wahrscheinlich macht, dass der uveale Extravasationsprozess eine Äusserung wirklicher Entzündung ist, so bleibt noch die Möglichkeit, dass er auf einer besonders ausgesprochenen einfachen Hyperämie beruht, die ihrerseit auf einem Missverhältnis zwischen Blutzufluss und Blutabfluss beruhen müsste, entweder als Folge arterieller Fluxion (Nachgeben der kleinen intraokularen Arterienmuskulatur) oder namentlich venöser Stase entstanden.

Aber wie lässt sich nun eine solche Annahme mit den gefundenen Verhältnissen in Einklang bringen? Offenbar harmoniert sowohl die Losreissung von Uveapigmentteilen als auch der Austritt roter Blutkörperchen vollkommen mit dieser Annahme. Dahingegen werden wohl die meisten Ophthalmologen in jedem Fall von vornherein sich dem Gedanken gegenüber etwas abweisend verhalten, dass eine Stauungshyperämie wirklich die Bildung von Synechiae posteriores sollte bewirken können, teils, weil man nun einmal in der Ophthalmologie gewöhnt ist, das Vorhandensein von Synechiae post. als sicheres Zeichen eines wirklichen Entzündungszustands der Iris zu betrachten, teils, weil die geläufige Lehre von den Wirkungen der Stauungshyperämie diesem keinen fibrinbildenden Einfluss auf die entstandenen Transsudate zuschreibt.

Es würde für die Entscheidung der Frage von Bedeutung sein, wenn das Vorkommen analoger Synechiebildungen bei Zuständen

arterieller Fluxion oder venöser Stase im Auge nachgewiesen werden könnte. Nach den Ergebnissen meiner Betrachtungen und Untersuchungen über die Pathogenese des Glaukoms: Über Glaukom I u. II (in v. Graefe's Arch. f. Ophth. Bd. LXXVIII, 1911 u. Bd. LXXXIII, 1912) kann es jedoch für so gut wie sicher angesehen werden, dass das hämostatische (sog. inflammatorische) Glaukom einfach auf venöser Stase beruht, und die Frage erhebt sich da: Kommt in Fällen von akut hämostatischem Glaukom die Ausscheidung von Fibrin auf die Oberfläche der Uvea in einem solchen Umfang zustande, dass sich Adhärenzen zwischen dieser und den Teilen des Auges bilden, mit denen die Uveaoberfläche in Berührung kommt? Die Frage muss unbedingt mit ja beantwortet werden. Fibrinausscheidung mit Adhärenzbildung kommt recht häufig in diesen Augen vor, wenn auch weniger ausgesprochen und namentlich weniger augenfällig als in fisteloperierten chronisch glaukomatösen Augen. Keineswegs selten kann man somit sicher einzelne Synechiae posteriores an Augen mit typisch glaukomatösem Anfall beobachten, wenn man die Pupillenkante hinreichend sorgfältig durch die meist mehr oder weniger unklare Hornhaut beobachtet, selbst wenn die Konstatierung ihres Vorhandenseins im allgemeinen schwierig ist, auch weil man die Erweiterung der Pupille nicht unternehmen darf, die gerade die Synechiebildung nach den Operationen wegen chronischen Glaukoms entschleiert. Wohlbekannt von allen sind dagegen die Verklebung und die Adhärenzen, die zwischen der Hornhautrückfläche und der Vorderfläche der Iris in allen Fällen von hämostatischem Glaukom entstehen, wo die glaukomatöse Stellungsveränderung (Stauungsvortreibung des Corpus ciliare, der Iris und Linse) so ausgesprochen ist, dass periphere Partien der Vorderfläche der Iris mit der Rückfläche der Hornhaut in Berührung kommen. Es bleibt noch übrig, die Ursache dafür ausfindig zu machen, dass die Transsudation selbst in ausgesprochenen Fällen hämostatischen Glaukoms offenbar weniger ausgesprochen ist als in Fällen leicht exoperativer venöser Stase, und die Erklärung dafür liegt ohne weiteres auf der Hand. Es ist nämlich offenbar, dass die Transsudation und damit die Fibrinausscheidung in dem operativ eröffneten Auge verhältnismässig weit lebhafter werden muss, wo die erhöhte intraokuläre Tension nicht hemmend wirkt als in Augen mit Anfällen hämostatischen Glaukoms, die fast immer stark erhöhte Tension zeigen.

Zweifellos kommen auch Exsudationsprozesse mit Fibrinausscheidung und Adhärenzbildungen an anderer Stelle des Körpers vor, wo

die venöse Stase unter ähnlichen Verhältnissen wie im Auge plötzlich eintritt. Ich denke hier an inkarzerierte Omenthernien, torquierte Ovarien u. v. a.

Die Bildung von Synechiae post. kann also nicht als ein Hindernis für die Auffassung des hämorrhagisch-fibrinösen Transsudationsprozesses als einer Äusserung einfacher Hyperämie (Stase) betrachtet werden.

Als weiteres Argument für die Auffassung, dass die Synechiebildung in dem fisteloperierten Auge mit chronischem Glaukom denselben Ursprung wie die hämostatischen glaukomatösen Veränderungen hat, soll noch an die Neigung der Pupille, mittelweit zu bleiben, erinnert werden („The size of the pupil may not at first be so as to attract attentions" Elliot), was mit einer herabgesetzten Empfänglichkeit für die Beeinflussung durch Mydriatica und Miotica (d. h. herabgesetzter Funktionseigenschaft der Irismuskulatur) zusammen zu fallen scheint.

Dieses Verhalten entspricht nämlich in Wirklichkeit genau dem Zustand, der die Irismuskulatur bei plötzlich auftretender venöser Stase in dem nicht operativ eröffneten Auge (Anfall von hämostatischem Glaukom) darbietet.

Es bleibt noch übrig, die Frage zu berühren, wieweit der hyperämische Zustand der Uvea, der dem behandelten hämorrhagisch-fibrinösen Transsudationsprozess vermutlich zugrunde liegt, am wahrscheinlichsten auf arterieller Fluxion oder auf venöser Stase beruht, die unter den Verhältnissen, die das Auge darbietet (unerweiterbare Vortexskleralkanäle), wie man annehmen muss, beide dieselben Wirkungen haben werden.

Am schwerwiegendsten ist in dieser Hinsicht die deutliche Wirkung auf den Prozess, die in vielen Fällen von Mydriatica und Miotica ausgeübt wird, indem erstere ihn erhöhen, letztere ihn herabsetzen. Dieses Verhalten erklärt sich gut, wenn venöse Stase (vermutlich auf Klappsperrung der Vortexvenenäste beruhend) dem Prozess zugrunde liegt, aber ist nicht leicht zu verstehen, wenn er auf arterieller Fluxion beruht. Eine solche kann nämlich nur auf Nachgeben der Muskulatur der kleinen Arterien beruhen, und man kann ebenso wenig den Miotica eine gefässdilatierende wie den Miotica eine gefässkontrahierende Wirkung zuschreiben.

Die vorliegende Untersuchung hat also ergeben, dass der uveale hämorrhagische fibrinöse Transsudationsprozess, der so häufig in fisteloperierten chronisch glaukomatösen Augen beobachtet wird, am natürlichsten sich als Äusserung venöser Stase erklärt.

Zur Frage der Verhütung postoperativer Infektionen[1]).

Von

Prof. A. Elschnig,

Prag.

Lindner führt in einer Fussnote zu seiner Arbeit (S. 426) an: „Nach der letzten Publikation aus der Elschnigschen Klinik scheinen Staphylokokken die häufigste Ursache der Hypopyoniritiden zu sein, doch ist in der betreffenden Arbeit in keiner Weise ersichtlich gemacht, auf Grund welcher Untersuchungsart die ätiologische Rolle dieser Keime in den betreffenden Fällen angenommen werden konnte"[2]). Der Vorwurf ist ungerechtfertigt. Ich verweise auf S. 378 der Kraupaschen Publikation, II. Teil, in dem unser — seit der ersten Arbeit (Elschnig-Ulbrich) völlig unveränderter — Standpunkt in der Auffassung der Ätiologie einer postoperativen Iritis neuerlich klar gelegt wurde, sowie insbesondere auf die Tabelle II. Aus dieser Tabelle ersieht man, dass in 8 Fällen postoperativer Iridocyclitis der Kammerinhalt, bzw. excidierte Iris bakteriologisch untersucht wurden, und darunter 5mal kleine Staphylokokken nachgewiesen wurden; darunter erwies sich in einem Falle der Vorderkammerinhalt (Gerinnsel) steril, die excidierte Iris beherbergte (kulturell) Staphylokokken. Auf diese Tatsache wurde auch von Kraupa im Kleingedruckten, S. 378ff., gebührend hingewiesen. Es ist also in der genannten Arbeit hinlänglich genau bewiesen, dass bei einer Anzahl von postoperativen Iritiden nicht „wahrscheinlich", sondern absolut sicher Staphylokokken eine ätiologische Rolle gespielt haben.

Weshalb in diesem Materiale die Staphylokokken eine grössere Rolle gespielt haben, als die Streptokokken, ist ohne

---

[1]) Siehe die gleichnamige Arbeit Lindners in diesem Archive. Bd. LXXXVIII, 3. S. 415.

[2]) Von mir gesperrt.

weiteres aus unserem Vorgehen ersichtlich; damals wurden Starkranke mit staphylokokkenhaltigen Bindehäuten als unbedenklich operiert, streptokokkenhaltige erst bis zum Verschwinden dieser Keime vorbehandelt oder nur unter besonderer Vorsicht von mir der Operation unterzogen.

Leider ist die schöne Arbeit Lindners, welche in den wichtigsten Punkten unsere Beobachtungen bestätigte, in der ganzen Frage der postoperativen Infektionen wenigstens in statistischer Hinsicht nicht beweiskräftig; der Autor hat jene Fälle postoperativer Entzündungen als infektiös angesprochen und berücksichtigt, in denen Panophthalmitis oder „Iritis mit Hypopyon und Exsudatbildung" vorlag. Daher die relativ geringe Zahl von „Infektionen" und „Verlusten durch Infektion" trotz fehlender bakteriologischer Prophylaxe, bzw. Vorbehandlung. Dass die Trennung der Entzündungen in infektiöse (mykotische) und nicht infektiöse auf Grund einzelner klinischer Symptome unzulässig ist, ist von Kraupa neuerlich ausführlich erörtert worden und ist lange schon allgemein anerkannt. Infektion mit demselben Keime kann einmal zu heftiger Eiterung, das andere Mal nur zu geringfügiger, gutartiger oder schleichend verlaufender Entzündung führen. Die Keimzahl, die ins Auge gelangt, die Virulenz der Keime, die Beschaffenheit des „Nährbodens", zuletzt die allgemeinen Verhältnisse des Organismus sind für das weitere Geschehen entscheidend. Dass es „abgeschwächte Infektionen" gibt, ist eine sehr lange unbestrittene Tatsache. Hätte Lindner in den Verlustziffern oder Entzündungsziffern die Fälle postoperativer, nicht exsudativer Iridocyclitis, die „an chronischer Iridocyclitis zugrunde gegangenen Augen", von denen sicher ein grösserer oder kleinerer Teil infektiös war, mit berücksichtigt, so würden sich wohl andere Schlussfolgerungen, jedenfalls ganz andere — Verlustziffern ergeben!

Endlich muss ich die prophylaktische Behandlung keimhaltiger Bindehaut doch gegen den Vorwurf in Schutz nehmen, dass die durch sie „erzeugte Conjunctivitis die durch die Herabdrückung der Keimzahl verminderte Infektionsgefahr wieder steigern könne". Spülungen mit Hydrarg. oxycyan. 1:5000, auch sehr energische, rufen nur ganz kurz dauernde Reizung, keine Entzündung hervor. Und wenn eine Entzündung bewirkt würde, so würde sie die Infektionsmöglichkeit verringern, nicht erhöhen, weil die Leukocyten und ihre Leukine wertvolle Kampfmittel gegen die Bakterien darstellen. So hat auch die mitunter recht intensive Reizung, welche die von uns in „nicht freien" Fällen (besonders bei Staphylokokken) angewandte

Touchierung mit 1% Lapislösung 2 Stunden vor der Operation erzeugt, noch niemals einen Schaden gestiftet.

Ich darf hier wohl noch — z. T. um auf anderweitige Einwände gegen die Beweiskraft meiner Statistik zu reagieren — anfügen, dass wir gleichfalls, wie es wohl als ganz natürlich erscheinen muss, auch bei „freien" Fällen noch unmittelbar vor der Operation den Bindehautsack ausspülen (mit Hydrarg. oxycyanat. 1 : 10000); es geschieht dies schon aus dem Grunde, weil seit der bakteriologischen Untersuchung immerhin eine neuerliche Verunreinigung des Bindehautsackes stattgefunden haben könnte, dann als Sicherheitsventil gegen bakteriologische Irrtümer, schliesslich zur Befreiung des Operationsfeldes von mechanisch wirkenden Verunreinigungen (Staub, Schleim u. dgl.).

Eine Anstauung des Materiales durch die Vorbehandlung droht nicht; jedenfalls ist die Durchschnittszeit des klinischen Aufenthaltes durch das Fehlen der lang dauernden schleichenden und akuten postoperativen Entzündungen verringert worden. Es ist in jeder Hinsicht zweifellos besser, die Starkranken einige Tage auf die Operation warten zu lassen, als sie dann nach der Operation ungebührlich lange wegen der nachfolgenden Entzündungen an der Klinik zurückbehalten zu müssen.

Wenn sich aus Lindners Untersuchungen ergibt, dass die angewandte Untersuchungstechnik nicht absolut verlässlich war, so kann sich daraus nur die Forderung ergeben, die Technik zu verbessern, nicht, die Methode zu verlassen. Ich habe diese Forderung schon in der Diskussion am Wiener Naturforschertage erhoben. Darüber, ob es wertvoll ist, vor Bulbus eröffnender Operation den Keimgehalt des Bindehautsackes zu kennen, dürfte ein Streit wohl kaum mehr zulässig sein: Gefahren muss man kennen, um sie zu vermeiden!

Beiträge zur Kenntnis des Augenzitterns der Bergleute.

I. Veranlagung.

Von

Dr. Joh. Ohm,

Augenarzt in Bottrop (Westf.)

(Mit Unterstützung der preussischen Regierung und der rheinischen Gesellschaft für wissenschaftliche Forschung in Bonn.)

Mit 11 Kurven im Text.

Einleitung.

Das Augenzittern der Bergleute ist das klassische Beispiel einer Berufskrankheit, von der ein mehr oder minder grosser Teil der Arbeiter in Kohlengruben[1]), — nach Nieden (76, S. 43) 5,7%, nach Dransart (175, S. 5) 12—20%, nach Libert (142, S. 102) 19,2% — nach verschieden langer Arbeitszeit befallen wird. Es geht somit aus zwei Ursachen hervor, den Arbeitsbedingungen und den individuellen Verhältnissen (Veranlagung). Wenn alle Forscher auch in diesem Satze übereinstimmen, so gehen die Ansichten über die Natur dieser Ursachen noch weit auseinander. Daraus ergibt sich, dass sie sehr verwickelter Art sein müssen. Die Prüfung aller in Betracht kommender Fragen stellt Anforderungen an Kraft und Zeit, die einem Einzelnen, besonders einem Praktiker, nicht zu Gebote stehen. Während die Feststellung der Arbeitsbedingungen mehr die Sachverständigen des Bergbaues angeht, wird es Aufgabe der Ärzte sein, das Krankheitsbild und die Veranlagung zu ergründen.

Meine Untersuchungen erstreckten sich daher zunächst auf diese beiden Punkte. Ihre sorgfältige Bestimmung wird ohne Zweifel unsere Aufmerksamkeit auf die Arbeitsbedingungen lenken, denen das Augenzittern seine Entstehung verdankt, wie umgekehrt die Erforschung der Arbeitsbedingungen auf den nervösen Mechanismus hinweisen muss,

---

[1]) Stassen in Lüttich hat einige leichte Fälle auch in Erzgruben beobachtet, was noch anderweitiger Nachprüfung bedarf. Vgl. auch Llewellyn (165, S. 52).

durch dessen Störung sich das Augenzittern entwickelt. Es liegt nicht im Plane dieser Abhandlung, die Arbeitsbedingungen ausgiebig zu erörtern.

Das Augenzittern der Bergleute hat in deutschen Lehr- und Handbüchern der Augenheilkunde nur geringe Beachtung gefunden, die weder seiner praktischen Wichtigkeit in sozialer und finanzieller[1]) Hinsicht, noch seiner theoretischen Bedeutung für Physiologie, Augen- und Nervenheilkunde entspricht.

Die Verhandlungen des Reichstags zum Etat des Reichsversicherungsamts vom 5. Februar 1913 und des Landtags zum Bergwerksetat vom 1. März 1913, die sich mit dem Antrag des Gewerkvereins christlicher Bergarbeiter, das Augenzittern der Bergleute der Unfallversicherung zu unterstellen, beschäftigten, haben die Erforschung dieses Leidens neu belebt. Soll ihr Ergebnis auch ausserhalb der Kohlenbecken Beachtung finden, so muss sie mit besseren, besonders objektiven Methoden arbeiten und mehr ins Einzelne gehen.

Die Darstellung des Augenzitterns der Bergleute ist schwierig, weil es an Reichtum der Symptome wohl alle übrigen Krankheitsbilder der Augenheilkunde übertrifft. Wer ein halbes Tausend Fälle beobachtet hat, wird noch immer durch neue Züge überrascht. Man muss sich aber hüten, aus wenigen Beobachtungen weitgehende Schlüsse zu ziehen. Denn es ist angesichts der überwältigenden Fülle der Eigenschaften schwer, das Wesentliche festzustellen. Vorderhand wird darum die häufige Einflechtung von Einzelbefunden noch nicht zu entbehren sein.

Die folgende Abhandlung ist das Ergebnis einer sechsjährigen, an einem reichen Material geführten Untersuchung. Dank besseren Methoden war ich in der Lage, meine erste, vor drei Jahren ausgearbeitete Darstellung des Augenzitterns in vielen Punkten zu vertiefen und zu erweitern und von manchen Fehlern, die zunächst noch unterlaufen sind, zu befreien. Für die von der preussischen Regierung und der rheinischen Gesellschaft für wissenschaftliche Forschung in Bonn gewährte reiche Unterstützung danke ich auch an dieser Stelle bestens.

Übersicht über die Zahl der Fälle.

Meine augenärztliche Tätigkeit bei der Bochumer Knappschaft begann Mitte 1908. Die meisten Fälle beobachtete ich 1909. Seitdem sinkt die Zahl allmählich. Die Kranken wohnen zum grössten Teil

[1]) Llewellyn (165) schätzt die in England durch das Augenzittern jährlich verursachten Kosten auf zwei Millionen Mark.

in Bottrop (Schächte der Arenbergschen Aktiengesellschaft und des Fiskus) zum kleineren Teil in Borbeck (Schächte Christian Levin, Neucöln, Carolus Magnus des Essener Bergwerkvereins) und Osterfeld (Schächte der Gute-Hoffnungs-Hütte). Die Berechnung des Verhältnisses der Kranken zu der Belegschaft unter Zugrundelegung meines Beobachtungsmaterials würde noch kein genaues Bild der Häufigkeit des Augenzitterns ergeben, weil die Belegschaft obiger Zechen sich auf mehrere Augenärzte verteilt. Eine nicht unbeträchtliche Zahl kam nicht wegen des Augenzitterns, sondern aus andern Gründen, z. B. wegen einer Brille oder Entzündung oder Verletzung zu mir.

Die Zahl der beobachteten Fälle von Augenzittern betrug:

1907	1
1908	100
1909	162
1910	154
1911	134
1912	77
1913	62
1914 (erstes Halbjahr)	57
Summa	747

Es ist klar, dass nicht jeder einzelne nach allen in Betracht kommenden Gesichtspunkten untersucht werden konnte, denn eine eingehende Untersuchung erfordert mehrere Stunden.

Die Veranlagung.

Der grösste Teil der Bergleute bleibt auch bei jahrzehntelanger Fortsetzung der Grubenarbeit dauernd frei von Augenzittern. Andere werden schon sehr frühzeitig befallen. Die kürzeste Inkubationszeit, die ich bis jetzt beobachtete, betrug $2^3/_4$ Jahre. Ungefähr die Hälfte aller Augenzitterer erkrankt vor Ablauf von fünfzehn Jahren der Grubenarbeit (160, S. 56). Die früh von stärkerem Augenzittern befallenen Bergleute befinden sich in einer üblen Lage. Unterbrechung der Grubenarbeit für ein bis zwei Jahre hat zwar Genesung zur Folge. Aber nach Rückkehr unter die alten Bedingungen lässt der Rückfall in der Regel nicht lange auf sich warten. Es ist daher sehr wünschenswert, die zu frühzeitigen Augenzittern neigenden Menschen erkennen zu können, um sie vor dem bergmännischen Beruf zu bewahren. Nur eine sorgfältige körperliche Untersuchung und kritische Betrachtung kann über diesen vielumstrittenen Punkt Klarheit schaffen. Folgende Punkte wurden von mir bis jetzt berücksichtigt.

1. Die Nationalität.

Der stets sich steigernde Bedarf an Arbeitskräften hat im Ruhr-Lippe-Kohlenbecken eine starke Einwanderung gezeitigt. Die meisten stammen aus den slawischen Bezirken im Osten Preussens, andere aus Österreich, Holland, Italien. Nach den Hausnamen zu urteilen, waren von meinen Kranken:

1.	342	Deutsche	45,7%,
2.	400	Slawen (hauptsächlich Polen)	53,5%,
3.	3	Holländer	0,4%,
4.	2	Italiener	0,3%.
	747		

Da in Bottrop das Verhältnis der Deutschen zu den Polen gleich 3:1 ist, so überwiegen unter den Augenzitterern die Polen in hohem Grade.

2. Der Allgemeinzustand.

Auf Grund einer eingehenden körperlichen Untersuchung werden nur gesunde, arbeitsfähige Leute zur Grubenarbeit zugelassen. Bei den Augenzitterern findet man verschiedene körperliche Beschaffenheit: schwächliche, mittelstarke und auch viele ausserordentlich kräftige Menschen.

Der Meinung mancher Ärzte, das Augenzittern sei eine Folge von Blutarmut oder einer allgemeinen Neurose (Rutten, 139), kann ich mich nicht anschliessen. Natürlich ist nicht jeder Augenzitternkranke im übrigen kerngesund; aber ich meine, dass bei den meisten sich andere Krankheitszeichen nicht nachweisen lassen, und dass sie sich selbst auch für vollständig gesund halten. Ob im Gefolge von schwächenden Allgemeinkrankheiten sich eher Augenzittern entwickelt oder bestehendes verschlimmert, lässt sich nicht auf Grund weniger Einzelbeobachtungen oder der Aussagen der Kranken, sondern nur an einem grossen Krankenhausmaterial entscheiden. Mir fehlen für diesen Punkt die nötigen Unterlagen.

3. Die Körpergrösse.

Die geringe Höhe der Kohlenflötze und Querschläge muss uns nötigen, auch die Körpergrösse, die zugleich auch ein Anhaltspunkt für die körperliche Kraft ist, in Betracht zu ziehen. Ich habe zuerst (160, S. 77) eine Statistik über die Grösse von 101 Bergleuten mit Augenzittern gebracht und will sie in folgendem erweitern.

Die Körpergrösse, ohne Schuhe gemessen, betrug:

1.		151—155 cm	einschliesslich	bei 7	Bergleuten	=	2,3 %,
2.	über	155—160 „	„	„ 30	„	=	9,5 %,
3.	„	160—165 „	„	„ 63	„	=	19,9 %,
4.	„	165—170 „	„	„ 98	„	=	31,0 %,
5.	„	170—175 „	„	„ 67	„	=	21,2 %,
6.	„	175—180 „	„	„ 39	„	=	12,0 %,
7.	„	180—185 „	„	„ 11	„	=	3,5 %,
8.	„	185 „	„	„ 1	„	=	0,3 %.
				316			

Der Kleinste war 151, der Grösste 187,5, der Durchschnitt 168,3 cm. Diese Ziffern enthalten starke Gegensätze, die erst in Gemeinschaft mit andern Zeichen besprochen werden sollen. Bei der Schilderung der Symptome des Augenzitterns werden feine Beziehungen zwischen Grösse und einzelnen Eigenschaften des Augenzitterns nachgewiesen werden.

4. Alkoholismus.

Von den Revierärzten, welche die Bergleute aus grösserer Nähe in ihren persönlichen und häuslichen Verhältnissen beobachten können, als wir Augenärzte, haben mir einige, z. B. Herr Dr. Heger in Bottrop, die Meinung ausgesprochen, dass übermässiger Alkoholgenuss bei der Entstehung des Augenzitterns eine wichtige Rolle spielt. Die Mehrzahl der Augenzitterer geniesst regelmässig Schnaps oder Bier. Im Laufe einer längeren Beobachtung kann man genügend Beweise dafür sammeln. Auch kommen uns oft Klagen der Ehefrau oder sonstigen Umgebung des Kranken zu Ohren. Es scheint mir auf Grund meiner persönlichen Erfahrung ziemlich aussichtslos, durch Befragen die verbrauchte Alkoholmenge ermitteln zu wollen. Sicher ist aber, dass besonders unter den älteren Augenzitterern manche Trinker sind, weshalb ich in meiner ersten Abhandlung das Zittern des Kopfes, der Hände und des übrigen Körpers, an dem manche Augenzitterer leiden, auf den Alkoholismus zurückgeführt habe. Butler (170) hat dies bestritten; doch glaube ich, diese Behauptung auch jetzt noch für viele Fälle aufrecht halten zu dürfen, wenn auch nicht zu leugnen ist, dass gewisse Kopfbewegungen einen näheren Zusammenhang mit dem Augenzittern haben. Der Alkohol scheint mir aber doch keine conditio sine qua non unter den Ursachen des Augenzitterns zu sein, denn ich fand unter den Augenzitterern auch einzelne Abstinenten und viele offenbar mässige Leute. Es wird später erörtert werden, welche Teile des Nervenmuskelapparates der Alkohol angreift.

5. Der Augenbefund.

Naturgemäss haben die Ärzte auf der Suche nach der Ursache des Augenzitterns von jeher ihre Aufmerksamkeit auf den Zustand der Augen gerichtet. Trotz mehr als fünzigjähriger Aussprache ist aber bis jetzt eine leidliche Übereinstimmung in der Bewertung der verschiedenen Augenfehler nicht erzielt worden. Ich will deshalb auf diesen Punkt jetzt ausführlicher als in meiner ersten Arbeit eingehen.

a) Äussere und innere Augenkrankheiten.

Die ärztliche Untersuchung, der sich die angehenden Bergleute zu unterziehen haben, erstreckt sich im allgemeinen nur auf das Äussere der Augen. Leute mit akuten und chronischen Entzündungen und solche, die sich auf Befragen als sehschwach bezeichnen, werden abgelehnt. Einäugigkeit und Schielen bilden keinen Grund für die Zurückweisung. So kommt es, dass der grösste Teil der Bergleute über gute Augen verfügt, wenn auch hier und da mal einer mit schlechteren Augen durchschlüpft.

Die bergmännische Arbeit, besonders die der Pferdetreiber, Schlepper, Kohlenhauer, scheint mir keine erheblichen Anforderungen an die Sehkraft zu stellen. Ich habe nicht selten Leute beobachtet, die bei ganz mangelhaften Augen jahrzehntelang den Dienst in der Grube versehen haben. Einer z. B. mit einer Kurzsichtigkeit des rechten Auges von 18 D, des linken von 22 D, war 19 Jahre lang Kohlenhauer, und zwar ohne je eine Brille getragen zu haben, womit natürlich nicht gesagt sein soll, dass derartig sehschwache Leute in die Grube gehören. Eher setzt noch die Tätigkeit der Zimmerhauer oder Reparaturhauer oder Wettermänner gute Augen voraus.

An äusseren Augenkrankheiten beobachtete ich bei den Augenzitterern ein- oder beiderseitige Maculae corneae (ganz feine Flecken sind nicht in Betracht gezogen) 11 mal, Leucoma adhaerens 5 mal (1 mal mit guter, 1 mal mit herabgesetzter Sehschärfe, 3 mal mit Blindheit) Trachom 7 mal, Dystrophia corneae 1 mal, Keratitis parench. luet. 1 mal. Fälle von angeborenem Augenzittern und Schielen werden später berücksichtigt.

Von inneren Krankheiten fand sich grauer Star 3 mal (1 mal ohne Lichtschein, 1 mal mit Projektion, 1 mal mit Fingerzählen), Schichtstar 1 mal, Trübung der hinteren Kapsel 1 mal (beide mit mangelhafter Sehschärfe), Synchysis scintillans (bei guter Sehschärfe), Glaskörpertrübung und Sehnervenveränderungen (S = Handbewegung)

1 mal, Chorioretinitis beiderseits 2 mal (mit schlechter Sehschärfe) und einseitig 1 mal (S = Finger in 1 m), Stauungspapille 1 mal.

Die Unfallverletzungen werden später gesondert behandelt.

Berücksichtigt man, dass diese Fälle die gesamte Ausbeute unter einem Material von 747 Fällen von Augenzittern darstellen, und dass bei manchen die Entstehung des Augenzitterns dem Auftreten des genannten Augenleidens noch voran ging, z. B. bei den Fällen von grauem Star, Stauungspapille, einer beiderseitigen Chorioretinitis, so muss man den Schluss ziehen: Innere und äussere Krankheiten der Augen kommen nur bei einem so kleinen Bruchteil der Fälle vor, dass ihnen unter den Ursachen des Augenzitterns keine erhebliche Bedeutung beizumessen ist.

b) Unfälle.

Zu den Ursachen des Augenzitterns gehört nach Dransart (96) auch der Unfall, und zwar nicht nur ein solcher allgemeiner Art, besonders des Schädels, sondern auch die leichten, alltäglichen Verletzungen der Bindehaut und der Hornhaut. Dransart stellt sich den Zusammenhang nicht so vor, dass Augenzittern wirklich dadurch erzeugt werde, sondern so, dass manifestes Zittern verschlimmert und latentes (ganz geringes Zittern ohne subjektive Beschwerden) in manifestes umgewandelt wird. Er glaubt, auch den einseitigen Nystagmus durch Verletzung dieses Auges erklären zu können. Nuel (96) und Llewellyn (165) schlossen sich ihm an, Romiée (142) widersprach. Llewellyn führt Verletzungen der Hornhaut, des Schädels, des Rückens, eine Fingeramputation und einen Beinbruch als auslösende Ursache an.

Die Beweisführung stützt sich einzig auf die Angabe der Kranken. Wenn aber irgendwo, so genügt sie in dieser, in jeder Beziehung dunklen Sache nicht. Auch der Umstand, dass der Kranke erst beim Arzt auf seinen Nystagmus aufmerksam wird, reicht nicht hin. Ich habe z. B. gelegentlich einer Brillenbestimmung manchen deutlichen Nystagmus festgestellt, von dem der Betreffende keine Ahnung haben wollte. Ein Bergmann, der arbeiten will, gibt nicht gern zu, dass er an Augenzittern leidet, oder er stellt es als harmlos hin. Die Frage, ob Augenverletzungen Nystagmus hervorrufen können, habe ich vor kurzem auf Grund eines Materials von 1197 Augenverletzungen ausführlich behandelt (198, S. 47—49) und will hier nur das Ergebnis mitteilen. Man darf sich nicht darauf beschränken, bei einem Nystagmus nach einem früheren Unfall zu fahnden, sondern man muss auch den andern Weg gehen, nämlich das Schicksal der Unfallverletzten dahin zu verfolgen, ob sich

bei ihnen später Nystagmus entwickelt. Ein positives Resultat dieser Nachforschungen würde eine viel kräftigere Stütze für die Dransartsche Behauptung sein, als die Angaben der Kranken. Deshalb schrieb ich (198, S. 48):

„Wenn es wahr wäre, dass latentes Zittern durch so geringfügige Unfälle in manifestes umgewandelt und letzteres verschlimmert würde, so dass also diese Bergleute gezwungen würden, die Arbeit aufzugeben, so müsste man erwarten, dass ein grösserer Teil der Bergleute, die mit Verletzungen unsere Hilfe nachsuchen, später mit Augenzittern zu uns zurückkehrten. Man müsste ferner erwarten, dass dies entweder während der Heilung der Unfallfolgen oder doch bald nachher geschähe. Denn es wäre nicht einzusehen, warum eine so kleine Veränderung, wie sie z. B. ein Hornhautfremdkörper am Auge nach Monaten oder Jahren zurücklässt, ein so tief in alle Innervationsverhältnisse des Auges eingreifendes Leiden wie das Augenzittern nach sich ziehen sollte. Diese Probe aufs Exempel versagt völlig. Von den 1197 Unfallverletzten, die ich in diesen 5 Jahren (1908—1913) behandelt habe, und die infolge ihrer Arbeitsbedingungen zum grössten Teil dem Augenzittern ausgesetzt waren, kamen nur zwei später wieder mit Augenzittern zu mir."

Das ist sogar weniger, als man hätte erwarten sollen, auch wenn der Nystagmus nichts mit Unfällen zu tun hat.

Einseitiges Zittern lässt sich schon gar nicht durch Augenunfälle begründen, weder statistisch, noch theoretisch. Darüber später.

Die Frage, ob schwere Schädelverletzungen an der Entstehung des Augenzitterns der Bergleute Anteil haben, muss ich noch unentschieden lassen. Auch hier beweist ein einzelner Fall gar nichts. Solange die Lösung des Augenzitternproblems noch nicht weiter gediehen ist, als jetzt, kann diese Frage nur durch die statistische Methode geklärt werden, und zwar so, dass man an einem grösseren Krankenhaus alle schweren Verletzungen auf die Entstehung des Augenzitterns längere Zeit verfolgt.

c) Die Sehschärfe der Augenzitterer.

Nach Llewellyn, der ein grosses Material gut durchgearbeitet hat (165, S. 91—92), ist die Sehschärfe selten normal bei einem, der viele Jahre untertage zugebracht hat. Bei Nystagmus soll sie deutlich vermindert sein. Er hält geradezu die Sehschärfe für ein Mittel, die Schwere des Augenzitterns abzuschätzen. Unter 499 Fällen fand er nur 64 mal normale Sehschärfe und 255 mal $^1/_3$ und weniger.

Bei der Prüfung der Sehschärfe der Augenzitterer ist streng zu unterscheiden zwischen der Sehschärfe zurzeit des Zitterns und der Ruhe. Während des Zitterns ist die Sehschärfe immer herabgesetzt, und

in verschiedenem Masse, entsprechend der Art des Zitterns (Schwingungsrichtung, Amplitude, Zahl). Sie wird uns später beschäftigen. Hier kommt es zunächst auf die Sehschärfe während der Ruhe an, die auch Llewellyn gemessen hat. Selbst bei den schlimmsten Fällen von Augenzittern gelingt es meistens durch Rückwärtsbeugung des Kopfes und starke Senkung des Blickes die Augen zum Stehen zu bringen. In andern Fällen wurde die Sehschärfe im Stadium der Genesung, bei einzelnen auch später ermittelt.

Folgende Tabelle gibt die Sehschärfe des besten Auges auf Zimmerlänge während der Augenruhe, ohne Glas, wie sie bei der Arbeit in Betracht kommt.

1.	Von	$1-\frac{5}{6}$ ($\frac{4}{5}$)	bei	372	Fällen	= 71,1 %,
2.	unter	$\frac{5}{6}$ ($\frac{4}{5}$)—$\frac{1}{2}$	„	72	„	= 13,7 %,
3.	„	$\frac{1}{2}-\frac{1}{10}$	„	54	„	= 10,3 %,
4.	„	$\frac{1}{10}$	„	25	„	= 4,8 %.
			Summa	523	Fälle.	

Die Sehschärfe der Augenzitterer ist demnach eine durchaus gute. Nur 15 % haben weniger als halbe Sehschärfe. Ich kann mich also den Ärzten (Dransart, Nuel), die den Augenzitterern im allgemeinen eine gute Sehschärfe zusprechen, durchaus anschliessen.

d) Die Refraktion.

Browne und Ross Mackenzie (158, 1912), die 100 Fälle statistisch verwerteten, und dabei 90 % Refraktionsfehler fanden (darunter 48 % mit myopischem, hypermetropischem oder gemischtem Astigmatismus, 27 % mit Hypermetropie, 15 % mit Myopie) halten Refraktionsfehler für eine der Ursachen des Augenzitterns. Ich fand bei 532 Augenzitterern:

1.	Emmetropie		bei	137	Fällen	= 25,7 %,
2.	Hypermetropie, bzw. Astigmatismus		„	240	„	= 45,1 %,
darunter:	a) bis 0,5 *D*		bei	92	Fällen	= 17,3 %,
	b) > 0,5—1,0 *D*		„	75	„	= 14,1 %,
	c) > 1,0—2,0 „	„	„	37	„	= 6,9 %,
	d) > 2,0—3,0 „	„	„	15	„	= 2,8 %,
	e) > 3,0—5,0 „	„	„	16	„	= 3,0 %,
	f) > 5,0—7,0 „	„	„	5	„	= 0,9 %.
3.	Myopie bzw. Astigmatismus		bei	82	Fällen	= 15,4 %,
darunter:	a) bis 0,5 *D*		bei	8	Fällen	= 1,5 %,
	b) > 0,5— 1,0 *D*		„	15	„	= 2,8 %,
	c) > 1,0— 2,0 „	„	„	23	„	= 4,3 %,
	d) > 2,0— 3,0 „	„	„	4	„	= 0,8 %,
	e) > 3,0— 5,0 „	„	„	7	„	= 1,3 %,
	f) > 5,0—10,0 „	„	„	15	„	= 2,8 %,

g) > 10,0—15,0 *D* bei 7 Fällen = 1,3 %,
h) > 15,0—22,0 „ „ 3 „ = 0,6 %.

4. Anisometropie bei 73 Fällen = 13,7 %.

Zur Erläuterung sei bemerkt, dass unter 2. und 3. sowohl die sphärische als die astigmatische Ametropie verzeichnet ist. Kamen beide an einem Auge zusammen vor (Astigmat. compos.), so habe ich die Dioptrienzahl beider addiert. Waren beide Augen im bezug auf die Ametropie der gleichen Art verschieden, so wurde jedesmal das schlimmere Auge in die Statistik eingesetzt. Unter 4. sind die Fälle von Kombination von 1. bis 3. eingereiht.

Aus dieser Statistik geht zunächst hervor, dass die Zahl der Ametropen (fast 75 %) die der Emmetropen (25 %) weit übertrifft. Ob Refraktionsfehler bei der Erzeugung des Augenzitterns positiv mitwirken, ist damit aber noch nicht bewiesen. Denn es fragt sich zunächst, wie die Refraktionsstatistik der Bergleute im allgemeinen aussieht, worüber bis jetzt noch keine Erhebungen angestellt sind. Nach der Herrnheiserschen Tabelle (siehe Hess, Die Anomalien der Refraktion und Akkommodation des Auges) sind von 30 Jahre alten Menschen 28 % emmetrop, 57 % hypermetrop, 15 % myop. Die Anisometropie ist dabei nicht berücksichtigt. Meine Statistik entfernt sich also nicht weit von der Herrnheiserschen.

Streng genommen, würde die Frage nach der ursächlichen Bedeutung der Brechungsfehler in der Pathologie des Augenzitterns folgendermassen lauten: Wieviele Augenzitterer sind unter 100 Emmetropen und unter 100 Ametropen der gleichen Art unter sonst gleichen Bedingungen (was ja auch für die übrigen Fehler gilt)? Die Bearbeitung in dieser Hinsicht würde sich nur an einer nach Tausenden zählenden Belegschaft verwirklichen lassen.

Aus obiger Statistik ergibt sich aber als sicher, dass die Zahl der Emmetropen gross genug ist, um die Frage nahe zu legen: Woher rührt denn bei ihnen das Augenzittern? Ferner sind bei den Ametropien die geringen Grade vorherrschend. Hypermetropie und Myopie bis zu 1 *D* können in Anbetracht der groben Grubenarbeit kaum eine Rolle spielen, und grössere Fehler über 3 *D* sind mit 53 (= 10 %) ganz in der Minderheit.

Es lässt sich auch keine Beziehung der Refraktion und Sehschärfe zu der Schwere, Schwingungsrichtung, Zahl usw. des Augenzitterns feststellen. Ebenso wie es unter den Emmetropen ganz schlimme Fälle von Augenzittern gibt, sind unter den hohen Graden von Hypermetropie (über 5—7 *D*) und Myopie (10—22 *D*) ganz leichte.

Ergebnis: Die durchschnittlichen Sehwerte und Refraktionsverhältnisse der Augenzitterer liegen zu günstig, als dass sie einen wichtigen Platz unter den Ursachen des Augenzitterns beanspruchen können. Ob eine Herabsetzung der Sehschärfe auf $^1/_{10}$ und weniger die Entstehung des Zitterns begünstigte, lasse ich noch dahin gestellt[1]). Ich komme bei anderer Gelegenheit noch darauf zurück. Jedenfalls ist die Forderung Llewellyns [citiert bei Court (167)]: „no man with error of refraction should work underground" weder praktisch durchführbar, noch theoretisch begründet.

e) Die Akkommodation.

Das Akkommodationsvermögen der Augenzitterer hält sich in normalen Grenzen. Die Tätigkeit des Hauers vollzieht sich auch in hinlänglicher Entfernung, um an die Akkommodation keine besonderen Anforderungen zu stellen, so dass sie für die Entstehung des Augenzitterns nicht in Frage kommt.

f) Der Lichtsinn.

Eine fast regelmässig wiederkehrende Klage des Bergmanns mit Augenzittern bezieht sich auf die Minderwertigkeit seines Sehens im Dunkel der Grube, in der Dämmerung und selbst bei nebeligem Wetter. Dadurch wurde die Aufmerksamkeit der Forscher schon früh auf den Lichtsinn gelenkt, und Nieden (5) ist der erste gewesen, der schon 1872 den Nystagmus der Bergleute mit Hemeralopie in Verbindung gebracht hat.

Später haben die Autoren ihr Vorkommen z. T. bejaht, z. T. verneint. Einwandsfreie Untersuchungen fehlten aber bis in die jüngste Zeit, was verwunderlich ist, da gerade das Problem des Lichtsinns den zahlreichen Ärzten, die den Nystagmus einzig und allein auf die mangelhafte Grubenbeleuchtung zurückführen, besonders nahe hätte liegen sollen. Es ist das Verdienst von Weekers (115), diese Frage mit Hilfe des Nagelschen Adaptometers im Laboratorium der Lütticher Universität in Angriff genommen zu haben (1910). Er kommt zu dem Ergebnis, dass in gewissen Fällen von gutartigem Nystagmus die Adaptation sich in normalen Grenzen hält, dass aber in der Mehrzahl der Fälle eine Störung des Lichtsinns vorhanden ist. Die Adaptationskurve kriecht, anstatt sich während der ersten 10 Minuten zu erheben, 20—25 Minuten an der Abszisse, um dann regelmässig und

[1]) Derartige Leute sind auch aus sonstigen Gründen nicht zur Grubenarbeit zuzulassen.

progressiv zu steigen und normale oder fast normale Höhe zu erreichen. In andern Fällen steigt die Kurve 30 oder 40 Minuten langsam, um dann plötzlich auf grosse Höhe zu gelangen. In den schlimmsten Fällen vollzieht sich die Hebung zögernd, und es wird nur ein niedriges Niveau erklommen.

Der niedrigste Wert liegt bei Weekers bei 36000 reduzierten Empfindlichkeitswerten. Weekers hat keinen Parallelismus zwischen Intensität der Zuckungen und Störungen der Adaptation gefunden, aber wohl häufig Beziehungen zwischen letzterer und den Klagen der Kranken. Die mangelhafte Adaptation kann unter Umständen das Krankheitsbild beherrschen und lebhafte Klagen hervorrufen. Weekers vermag auf die Frage nach dem Zusammenhang zwischen Adaptationsstörung und Augenzittern keine Antwort zu geben.

Da die Untersuchungen von Weekers die einzigen mit exakter Methode unternommen bisher geblieben sind, so wird es nötig sein, ausführlich auf diesen Punkt einzugehen. Bevor ich aber meine Resultate mitteile, muss ich den modernen Stand der Lehre des Lichtsinns, soweit er für die Pathologie des Augenzitterns von Wichtigkeit ist, kurz darlegen.

Allgemeines über den Lichtsinn. Der doppelten anatomischen Gliederung der Empfangsapparate der Netzhaut in Zapfen und Stäbchen entspricht nach der Duplicitätstheorie eine verschiedene physiologische Funktion. Die Zapfen dienen dem Sehen im hellen Tageslicht (Hellapparat), die Stäbchen dem Sehen bei herabgesetzter Beleuchtung (Dämmerungsapparat). Ihre Tätigkeit vollzieht sich nach Behr (135) zeitlich getrennt. Die Zapfen empfinden qualitative (Farben) und quantitative, die Stäbchen nur quantitative Unterschiede (farbenblind). Beide sind fähig, sich an wechselnde Lichtmengen anzupassen (Adaptation), die Stäbchen in viel höherem Grade als die Zapfen. Die Adaptation der Stäbchen ist an die Gegenwart von Sehpurpur gebunden. Sie verläuft nach regelmässigen Gesetzen. Nach guter Helladaptation steigt die Empfindlichkeit der Zapfen bei Dunkelaufenthalt gemäss den Untersuchungen von Nagel und Schäfer bis zur 6. Minute auf das 16fache, nach Behr (135) auf das 200fache des Anfangswertes.

Die genaue Erforschung der Adaptation der Stäbchen ist das Werk Piepers. Nach Helladaptation ist die Steigerung ihrer Empfindlichkeit in den ersten 10 Minuten ganz gering, um in den nächsten 30—40 Minuten ganz gewaltig (8000 × und mehr) zu wachsen und dann die erreichte Höhe beizubehalten.

Fig. 1 gibt eine mit dem Nagelschen Apparat aufgenommene normale Adaptationskurve (140).

Die binokulare Adaptation ist nach Pieper fast doppelt so gross wie die monokulare, ein Unterschied, der sich aber erst nach einem Dunkelaufenthalt von etwa 30 Minuten herausbildet. (Gesetz der binokularen Reizaddition.)

Das Maximum der Empfindlichkeitszunahme im Dunkeln liegt nicht in der Fovea, sondern in einem sie umgebenden, 15—20° breiten Ring, so dass dieser in der Dunkelheit die beste Sehschärfe besitzt.

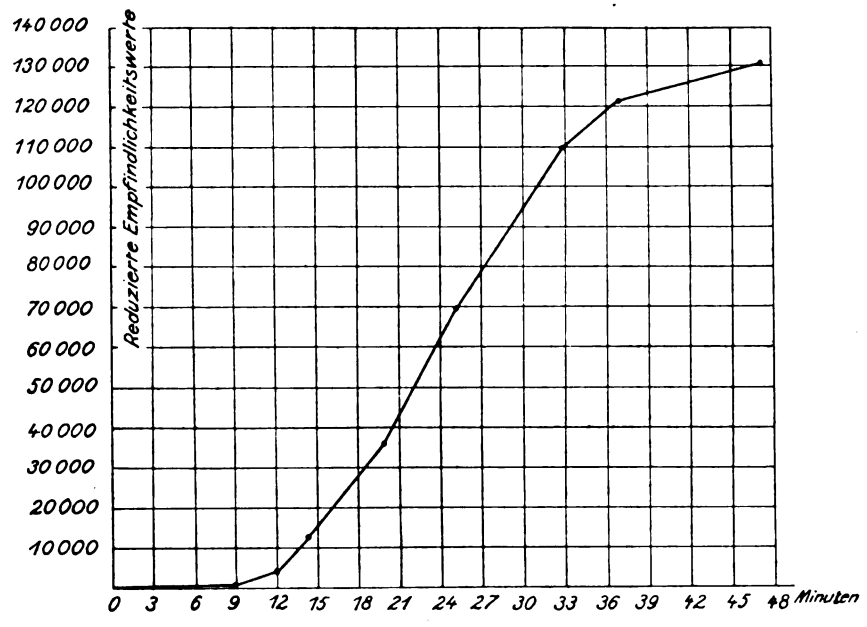

Fig. 1.

Die Adaptationskurve ist bei derselben Person, gute Helladaptation vorausgesetzt, ziemlich konstant. Wichtig ist aber, dass grosse physiologische individuelle Unterschiede vorkommen, was die Schnelligkeit und Höhe der Adaptation angeht. Nach Stargardt (132), dem ich jetzt folge, ist die Adaptation jedem Menschen in verschiedenem Grade angeboren. Andere Eigenschaften, die die Adaptationskurve beeinflussen, sind: das Lebensalter, Refraktionsfehler, Krankheiten des Auges und seiner nervösen Bahnen im Gehirn. Während die Kurve sich in der Jugend schnell auf grosse Höhe hebt, erreicht sie im Alter nur zögernd ein niedriges Niveau (Weekers, Piper, Tschermak, Stargardt). Die Altersunterschiede werden von Wölfflin geleugnet. Em-

metropie, Hypermetropie selbst hohen Grades, Pigmentierung der Augen haben nach Stargardt keinen Einfluss auf den Lichtsinn. Störungen der Dunkeladaptation finden sich nach Stargardt bei Myopie mit Hintergrundsveränderungen, gemischtem Astigmatismus und manchen andern Augenkrankheiten, die ich übergehen kann, da sie bei den Augenzitterern keine nennenswerte Rolle spielen. Horn (123) teilt einen Fall von sehr niedriger Adaptationskurve bei einem 59jährigen Alkoholiker mit (nach 60 Minuten ungefähr 10 reduzierte Einheiten).

Bei dieser Gelegenheit möchte ich erwähnen, dass in hiesiger Gegend im Frühjahr bei Kindern und jungen Leuten eine Störung der Adaptation in Verbindung mit Xerose der Bindehaut (darin zahlreiche Xerosebacillen) in wechselnder Häufigkeit auftritt.

Der Lichtsinn der Augenzitterer. Wenn ein Bergmann aus dem hellen Tageslicht mit einer Lampe von 1,5 Kerzenstärke in das Dunkel der Grube, deren Wände nur einen kleinen Teil des Lichtes zurückwerfen, hinabsteigt, so finden in seinem Sehorgan folgende Vorgänge statt: Zu Anfang völlige oder fast völlige Unempfindlichkeit gegen das diffus reflektierte Licht der Wände usw.; in den ersten 5 Minuten Steigen der Empfindlichkeit der Zapfen um das 200fache; nach 10 Minuten Beginn der Empfindlichkeitszunahme der Stäbchen, die nach 30—40 Minuten sehr beträchtlich wird und dann ziemlich gleich bleibt. Die Fovea centralis ist für die meisten Lichtreize, abgesehen von der Flamme und dem von hellen Gegenständen, z. B. Körperteilen, kommenden oder von den Kohlefacetten gespiegelten Licht unterschwellig. Das Maximum der Sehschärfe für das übrige Licht liegt in der Umgebung der Fovea. Hinzu kommt noch die Unempfindlichkeit gegen Farben und eventuell eine Störung der Fusion infolge der geringen Helligkeit der Netzhautbilder, die bis jetzt meines Wissens noch nicht erforscht ist. Alle diese Dinge verdienen unsere Aufmerksamkeit. Ich untersuchte zunächst den Lichtsinn der Augenzitterer.

Untersuchungsmethode.

Benutzt wurde das Adaptometer von Nagel (140). Da es hier auf Massenuntersuchungen ankommt, so war es nicht möglich, Zeit und Personen so zu wählen, dass zu Beginn der Untersuchung immer volle Helladaptation vorhanden war. Die Prüfung geschah vielmehr ohne Rücksicht auf die Tages- und Jahreszeit, so wie die Leute in die Sprechstunde kamen. Die Anfangsschwelle kann daher von Fall zu Fall, weil unter verschiedenen Bedingungen gemessen, nicht verglichen werden. Da aber nach Piper und Nagel (140, S. 15) ohne Rücksicht auf die vorhergehende Belichtung nach 30—45 Minuten

ein konstanter Wert erreicht wird, so wurde zum Vergleich die Kurvenhöhe gewählt, die nach 60 Minuten im Dunkelaufenthalt erzielt war. Die Kurve wird in relativen Empfindlichkeitswerten R. E. (Nagel) ausgedrückt. Das Verhältnis der relativen zu den von Weekers und andern verwandten reduzierten Empfindlichkeitswerten ist fast gleich 2:1. Die Prüfung geschah immer binokular in 57 cm Entfernung. Die beleuchtete Milchglasscheibe lag etwas unterhalb der Horizontalen, weil dabei am ersten Ruhe der Augen gewährleistet wird. Manche litten auch während der Untersuchungen an Zittern. Was die Frage angeht, ob der Nystagmus das Ergebnis der Prüfung ungünstig beeinflusst, so ist daran zu erinnern, dass die Netzhaut für bewegte Reize empfindlicher ist als für stehende. Starkes Zittern wird aber wohl ungünstig auf die Aufmerksamkeit wirken. Auch ist es häufig mit Lidbewegungen verbunden, die die Beobachtung stören müssen. Etwas oberhalb der Milchglasplatte war die rote Nagelsche Fixiermarke angebracht. Manche wurden dadurch jedoch, besonders wenn die Lichtreize ganz schwach wurden, eher behindert. Bei der Bestimmung der Reizschwelle ging ich so vor, dass ich die Beleuchtung der Milchglasplatte allmählich verringerte, bis nichts mehr gesehen wurde („dunkel"). Dann verstärkte ich das Licht wieder, bis „hell" gesagt wurde. Dieser letztere Wert wurde gemäss dem Beispiel Stargardts vermerkt, nachdem ich mich mehrere Male durch Ab- und Zudecken der Milchglasplatte mit der Hand von der Zuverlässigkeit der Angaben überzeugt hatte, was unbedingt erforderlich ist. In der Stunde fanden 4—5 Messungen statt.

Die gefundenen Werte sind niedriger als die früherer Forscher. Die Lichtsinnprüfung scheint mir besonders für ungeübte Beobachter nicht leicht zu sein, und der Genauigkeit unserer sonstigen Methoden zu entbehren. Von der Schwierigkeit der Lichtsinnprüfung kann man sich nur durch Selbstbeobachtung einen Begriff machen. Der sich nach einem gewissen Dunkelaufenthalt bildende Lichtnebel, die Folge der chemischen Veränderungen in der Netzhaut, macht bei den ganz schwachen Lichtreizen ein präzises Urteil ziemlich schwierig, auch für geschulte Beobachter. Das Ergebnis der Prüfung hängt ab von der Intelligenz, der Aufmerksamkeit, dem guten Willen des Untersuchten und der Ausdauer des Arztes, weshalb es nicht ganz konstant ist. Bei Wiederholung der Prüfung sind die späteren Werte in der Regel höher als die ersten, eine Folge der Übung. Die Befunde eines Beobachters werden sich ohne weiteres miteinander vergleichen und zu Schlüssen benutzen lassen.

Tabelle 1.

Der Lichtsinn von 100 Augenzitterern, geordnet nach dem Ergebnis der 1. Prüfung.

Laufende Nr.	Liste der Augenzitterer	Alter in Jahren	Dauer der Grubenarbeit in Jahren[1])	1. Prüfung R. E.	2. Prüfung R. E.	3. Prüfung R. F.	4. Prüfung R. E.
1	307	53	31	50	400	1900	4700
2	708	49	37	550	170	180	320
3	570	34	17	780	5500	57000	91000
4	604	40	24	850	430		
5	739	36	18	860			
6	752	29	8	1250	5000	8400	11300
7	533	43	25	2150	13850		
8	729	40	26	1667	3000	15600	22500
9	723	44	30	2250	25000	33750	
10	748	51	35	2800	12500		
11	481	42	25	3200	5000	12500	14400
12	611	47	30	3400	1075		
13	757	29	?	3600	4800	28571	30000
14	276	48	24	4500	14600	8200	
15	755	40	25	5000	6400		
16	681	51	35	5000			
17	552	48	18	5000	8400	7250	
18	678	36	13	5150	12300	10000	
19	578	52	37	5400			
20	719	49	33	5750	10900	14000	
21	712	50	28	5900			
22	735	45	31	6450			
23	591	47	25	6500			
24	214	38	?	6600	10500		
25	698	43	27	6850	6750	13250	
26	377	44	27	7000			
27	692	49	32	7000			
28	727	49	34	7500			
29	705	41	26	9700	13800		
30	685	46	27	10000	14000	5300	13000
31	680	34	21	10000	12500	17900	24250
32	721	40	23	10000			
33	36	33	17	10500	14200		
34	709	46	30	10500	29500		
35	758	52	32	10500			
36	691	47	27	10750	7850		
37	736	42	17	11000			
38	777	62	31	11700	10600		
39	694	39	?	11800			
40	436	41	23	11800	13300	25000	20000
41	718	50	30	12000			
42	715	46	17	12500			
43	273	56	32	12700	19400	26000	
44	728	45	25	13900			
45	703	28	12	14200	25000	32200	
46	682	49	23	14250	19400	26000	
47	525	31	10	14300			

[1]) Die Dauer der Grubenarbeit ist berechnet vom Beginn derselben bis zur ersten Lichtsinnprüfung.

Laufende Nr.	Liste der Augenzitterer	Alter in Jahren	Dauer der Grubenarbeit in Jahren	1. Prüfung R. E.	2. Prüfung R. E.	3. Prüfung R. E.	4. Prüfung R. E.
48	337	50	31	15300			
49	771	44	25	15800			
50	724	44	20	17250			
51	754	36	21	17250	13200		
52	126	46	30	17500	32600	15800	
53	184	38	21	17500	20600	55000	
54	756	47	32	17500	24000		
55	725	40	22	17850	23600		
56	741	30	14	18600	26780	25800	
57	469	42	16	19000	20600		
58	619	35	14	19000			
59	720	46	32	19250			
60	560	36	19	20000	34100		
61	33	41	18	20300	15500		
62	319	52	26	20400	20600		
63	714	46	22	20500	37000	51000	
64	742	24	9	21111			
65	369	36	21	21700	34400	40000	
66	726	52	39	21900			
67	538	34	18	23500	37500	66500	
68	778	46	28	23900	11300	13800	
69	745	40	17	24000	25750		
70	743	41	25	24200	15100		
71	716	49	26	24600	33150		
72	350	42	22	25000	26200		
73	81	40	21	25000	53000		
74	381	43	25	25200	26500		
75	707	24	8	26500			
76	751	31	15	28250			
77	512	36	16	28500	44000	38000	
78	645	46	21	28500			
79	711	34	10	29000			
80	740	35	27	29000	19500	40000	
81	625	46	25	30000	51000	28500	18300
82	676	47	31	31400	33000	36300	54500
83	226	35	18	31750			
84	730	22	6	34300	37700	90300	71000
85	762	26	9	36000	35000		
86	737	54	38	36300			
87	695	40	22	37400			
88	373	39	20	38000	93340		
89	750	27	11	40000	50000		
90	779	51	36	44500			
91	722	40	22	45000			
92	746	31	15	46000	54000	65500	
93	734	32	15	50000	61000		
94	713	33	16	51500	42500		
95	780	38	12	56000	46250		
96	679	32	13	58000	41600	50000	
97	358	32	15	60000			
98	653	40	25	82000	48000		
99	738	32	14	82500			
100	744	50	34	103000	86000	91000	

Durchschnittswert des Lichtsinns nach einstündigem Dunkelaufenthalt.

I. Probe	100	Fälle	20506	relative	Empfindlichkeitswerte,	
II. „	65	„	24623	„	„	,
III. „	34	„	30897	„	„	,
IV. „	13	„	28866	„	„	.

Der Durchschnitt aller 212 Proben ergab 23947 R. E. Der niedrigste Wert betrug 50 (Fall 307. Fig. 2), der höchste 103000 (Fig. 6)

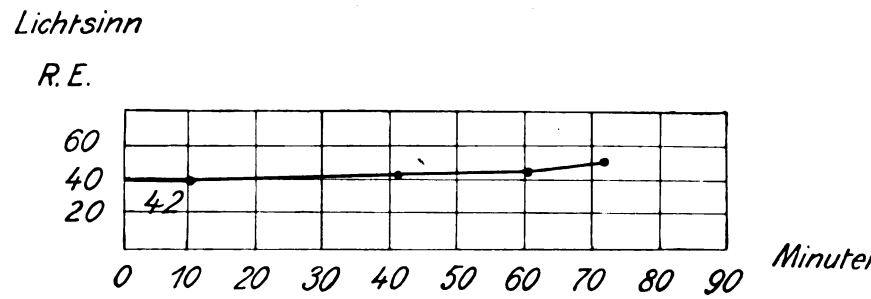

Fig. 2. Fall 307. 1. Probe.

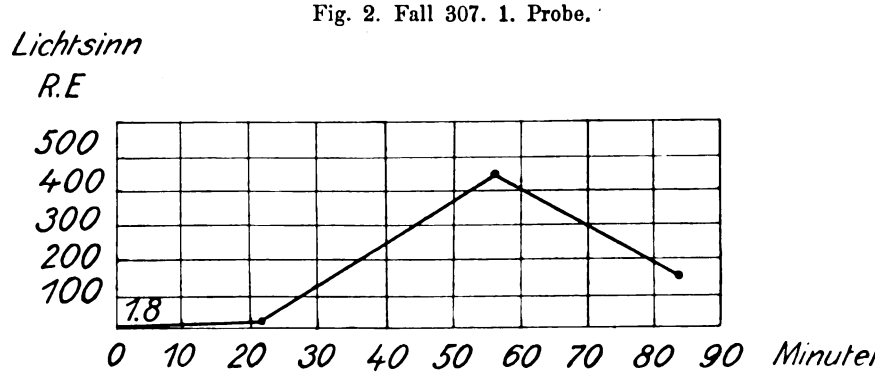

Fig. 3. Fall 307. 2. Probe.

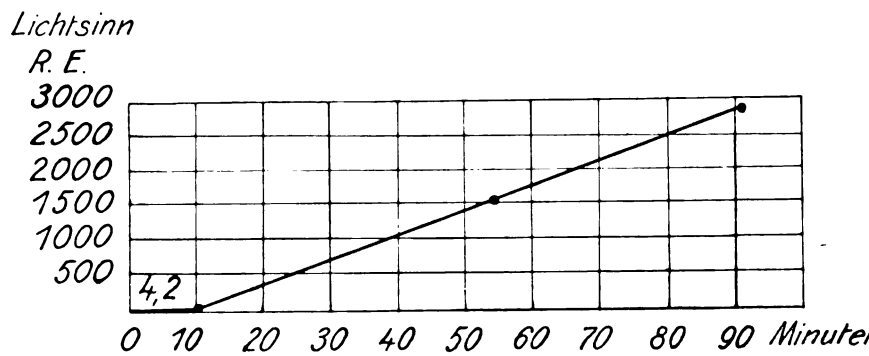

Fig. 4. Fall 307. 3. Probe.

relative Empfindlichkeitswerte. Die Zahl im Scheitelpunkt gibt die Anfangsschwelle an. Manchmal steigt die Kurve in gerader Linie,

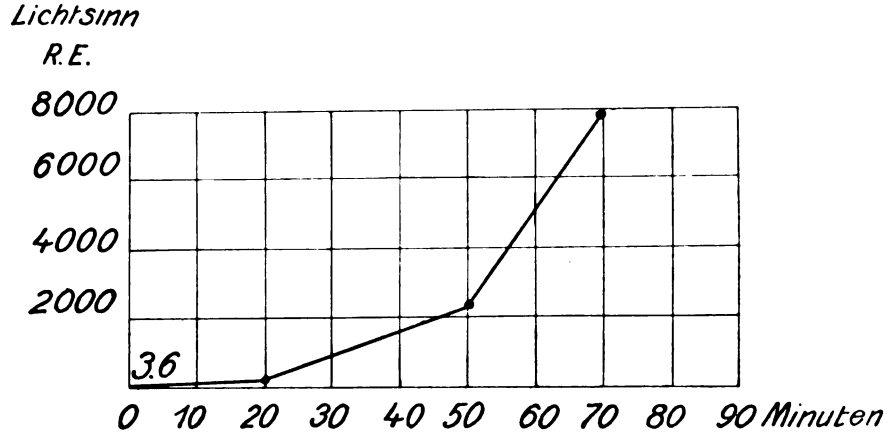

Fig. 5. Fall 307. 4. Probe.

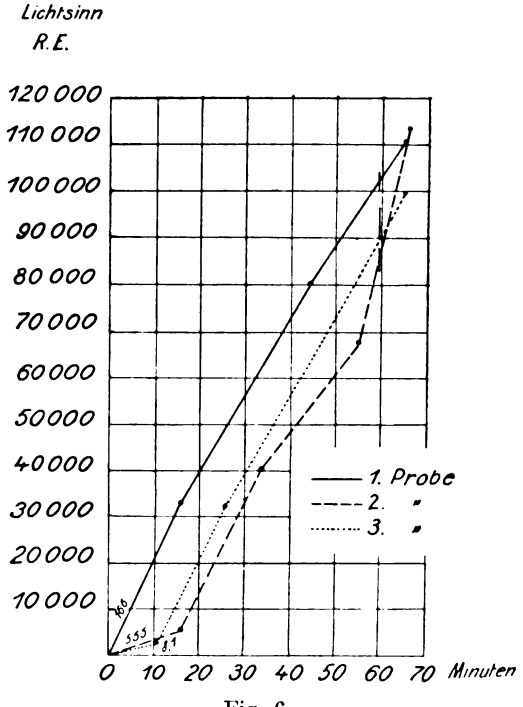

Fig. 6.

manchmal mit Stufen auf ihre endgültige Höhe. Einzelne Kurven weisen auch starke Remissionen auf. (Aufmerksamkeitsschwankungen?)

Das Ergebnis wiederholter Prüfungen ist selten ganz beständig.

In der Regel wird bei späterer Untersuchung ein höherer Wert erreicht, was wohl als Folge der Übung anzusehen ist, wenn sich die Unterschiede in mässigen Grenzen halten. Für so gewaltige Verschiedenheiten wie bei Nr. 3 (570) (Fig. 7) fehlt mir die Erklärung. 18 mal

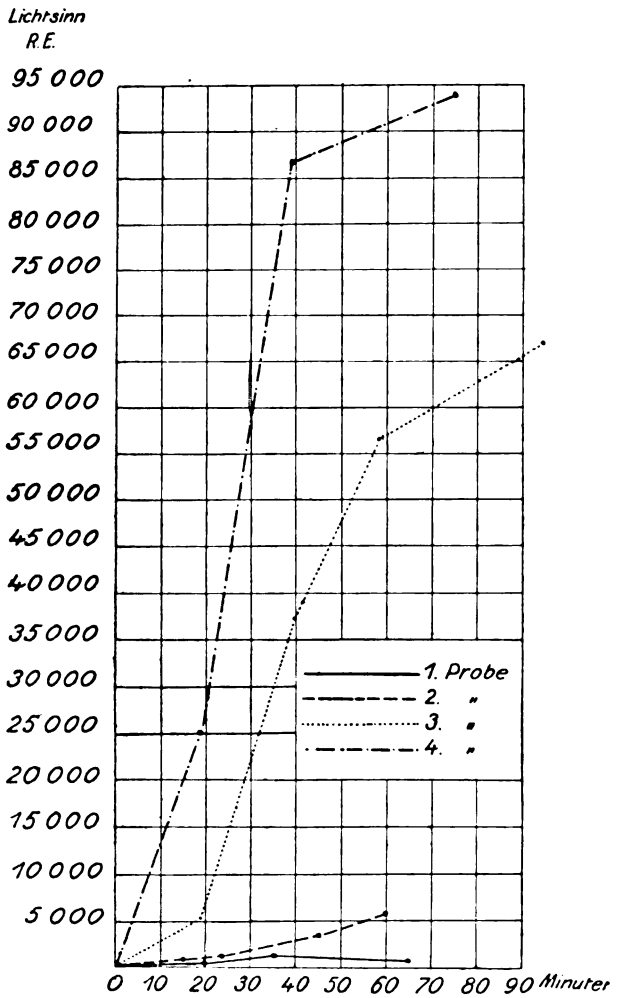

Fig. 7.

ergab nicht die erste, sondern eine spätere Probe den niedrigsten Lichtsinnwert. Der erste Eindruck obiger Statistik ist der, dass der Lichtsinn der Augenzitterer sich weit unter der normalen Höhe hält, der nach etwa 45 Minuten bereits bei 250000 R. E. liegen soll. Ich muss allerdings gestehen, dass es mir bis jetzt, auch bei Gesunden, nie ge-

lungen ist, letzteren Wert zu erreichen. 63 Augenzitterer blieben bei der ersten Probe unter dem Durchschnitt (20506). Wie erklärt sich dieser niedrige Lichtsinn?

Manche Forscher haben eine Abstumpfung des Lichtsinns im Laufe der Grubenarbeit infolge des plötzlichen Wechsels von tiefer Dunkelheit und Tageshelle angenommen, was aber schwer verständlich ist. Näher liegt es, die grossen Unterschiede im Lichtsinn für angeboren zu halten. Um das festzustellen, untersuchte ich Jünglinge unter 16 Jahren, die noch nicht zur Grubenarbeit zugelassen werden, und andere, die weniger als 3 Jahre unter Tage arbeiten, also noch nicht von Augenzittern befallen werden konnten.

Tabelle 2.

Der Lichtsinn jugendlicher Arbeiter ohne Augenzittern.

Nr.	Alter in Jahren	Dauer der Grubenarbeit	Lichtsinn	Grösse in cm
1	15	über Tage	10526	155,5
2	15	„	21000	146,1
3	15	„	46000	?
4	15	„	65000	155,7
5	15	„	66667	149
6	15	„	78000	166,3
7	17	„	24000	138,5
8	17	5 Monate	52000	159
9	17	9 „	55000	159
10	17	12 „	55000	169
11	18	18 „	11800	168
12	18	4 „	14250	163
13	19	8 „	10150	171
14	19	8 „	38000	175,5
15	20	5 „	33000	166
16	21	12 „	50000	169,5
17	22	6 „	93500	168
18	22	6 „	73000	163
19	32	2 „	67500	175,3

Aus dieser Statistik geht hervor, dass der Lichtsinn bei jugendlichen Arbeitern, die den Schädlichkeiten der Grubenarbeit noch nicht oder erst kurze Zeit ausgesetzt sind, von sehr verschiedener Schärfe ist. Es muss sich also um angeborene Unterschiede handeln. Bei allen waren die Augen, abgesehen von einzelnen geringen Refraktionsfehlern, normal und von guter Sehkraft.

Bemerkenswert ist, dass Nr. 11, der einen sehr niedrigen Lichtsinn hat und bereits über schlechtes Sehen in der Grube klagt, besonders wenn er mittags einfährt, der Sohn eines Augenzitterers ist.

Letzterer (787), jetzt 48 Jahre alt, leidet seit 15 Jahren an Augenzittern; hochgradige Übersichtigkeit; Grösse 170,2; Lichtsinn 5750 R. E.; Zittern lebhaft, R. horizontal, L. schräg.

Ferner scheint ein schädlicher

Einfluss des Alkohols auf den Lichtsinn

zu bestehen. Abgesehen von Horn (123) ist darüber meines Wissens nichts veröffentlicht worden. Folgende Tabelle enthält 14 Fälle von Augenzittern bei Alkoholikern. Sie ist klein, aber in bezug auf die Diagnose des Alkoholmissbrauches, die ja oft schwer zu präzisieren ist, ziemlich sicher. Die Fälle 2, 4, 6 (Fig. 2—5), 8, 10, 11, 12, 13 sind starke Trinker, was festgestellt ist durch Mitteilung der Verwandten, der Knappschaftsältesten oder meine eigenen Beobachtungen. Fall 1, der jüngste, gab an, täglich 1—2 Flaschen Bier und Sonntags einen Schnaps zu trinken. Bei 3, 5, 7, 9, 14 habe ich gelegentlich öfterer Konsultationen stärkeren Alkoholgenuss an seiner Wirkung auf das Augenzittern, worüber später die Rede sein wird, beobachtet. Bei Nr. 8 ist das rechte Auge geschrumpft. Er gehört zu den wenigen Fällen von Einäugigkeit mit Augenzittern, die ich gesehen habe. Beide

Tabelle 3.
Lichtsinn und Grösse bei Alkoholikern mit Augenzittern.

Nr.	Listen-Nr.	Alter in Jahren	Dauer der Grubenarbeit in Jahren	Lichtsinn R. E.	Grösse in cm
1	757	29	?	3600	161,3
2	214	38	?	6600	157
3	436	41	?	11800	183
4	736	42	17	11000	162,3
5	205	43	?	7900	?
6	307	53	31	50!	168
7	535	45	29	19800	157,5
8	591	47	25	6500	166,5
9	250	48	26	19200	163,5
10	719	49	33	5750	161
11	727	49	34	7500	153,5
12	299	49	31	26200	165,3
13	337	50	31	15300	168
14	726	52	39	21900	168,5

Augen zittern heftig. Alle übrigen haben, abgesehen von einigen mässigen Refraktionsfehlern, normale Augen.

Der Lichtsinn dieser Fälle ist teilweise ausserordentlich schlecht, z. B. bei 6 (Fig. 2—5). Der Durchschnittswert beträgt nur 11292 R. E., also kaum die Hälfte des Gesamtdurchschnitts (20506). Nur zwei (12 und 14) übertreffen ihn.

Der Beachtung empfehle ich noch die Grösse dieser Leute. Die meisten sind klein. Nur zwei (3 und 14) haben mehr als Durchschnittsgrösse (168,3).

Tabelle 4.

Beziehungen zwischen Alter, Grösse und Lichtsinn bei Augenzitterern geordnet nach dem Alter.

Periode in Jahren	Laufende Nr.	Listen-Nr.	Alter in Jahren	Grösse in cm	1. Lichtsinn R. E.	Durchschnitt R. E.
			Gruppe I.			
20—24	1	742	24	163	21111	27303
	2	730	22	165,5	34300	
	3	707	24	165,5	26500	
			Gruppe II.			
25—29	1	762	26	158,1	36000	19010
	2	703	28	160,5	14200	
	3	757	29	161,3	3600	
	4	752	29	166,5	1250	
	5	750	27	168	40000	
			Gruppe III.			
30—34	1	734	32	154	50000	34495
	2	525	31	165,3	14300	
	3	751	31	165,5	28250	
	4	738	32	166	82500	
	5	538	34	167	23500	
	6	711	34	167,5	29000	
	7	570	34	168	780	
	8	680	34	168	10000	
	9	679	32	171	58000	
	10	36	33	171	10500	
	11	746	31	174	46000	
	12	358	32	174,3	60000	
	13	741	30	175,1	18600	
	14	713	33	176	51500	
			Gruppe IV.			
35—39	1	678	36	156	5150	21650
	2	694	39	156	11800	
	3	214	38	157	6600	
	4	740	35	159,7	29000	
	5	369	36	167,5	21700	
	6	184	38	168	17500	
	7	619	35	169	19000	
	8	780	38	174	56000	
	9	226	35	179	31750	
	10	739	36	174,3	860	
	11	754	36	175,8	17250	
	12	560	36	177	20000	
	13	512	36	177	28500	
	14	373	39	177	38000	

Periode in Jahren	Laufende Nr.	Listen-Nr.	Alter in Jahren	Grösse in cm	1. Lichtsinn R. E.	Durchschnitt R. E.
			Gruppe V.			
40—44	1	724	44	158,5	17250	
	2	723	44	158,2	2250	
	3	725	40	159,3	17850	
	4	698	43	161	6850	
	5	736	42	162,3	11000	
	6	743	41	163	24200	
	7	481	42	164	3200	
	8	377	44	164	7000	
	9	350	42	164.5	25000	
	10	771	44	165,2	15800	
	11	604	40	166.5	850	
	12	381	43	166,5	25200	
	13	81	40	168	25000	17727
	14	469	42	169	19000	
	15	533	43	169,5	2150	
	16	722	40	170,2	45000	
	17	729	40	170,5	1667	
	18	705	41	171	9700	
	19	33	41	171	20300	
	20	721	40	172	10000	
	21	755	40	174,5	5000	
	22	695	40	176,5	37400	
	23	653	40	181,5	82000	
	24	436	41	183	11800	
			Gruppe VI.			
45—49	1	727	49	153,5	7500	
	2	756	47	154	17500	
	3	692	49	161	7000	
	4	719	49	161	5750	
	5	709	46	162	10500	
	6	735	45	162,5	6450	
	7	682	49	163,5	14250	
	8	611	47	165	3400	
	9	276	48	166,25	4500	
	10	720	46	166,25	19200	
	11	591	47	166,5	6500	
	12	691	47	169	10750	
	13	645	46	169	28500	14228
	14	625	46	169	30000	
	15	552	48	170	5000	
	16	714	46	170,5	20500	
	17	745	40	170,5	24000	
	18	728	45	171	13900	
	19	778	46	172	23900	
	20	676	47	172	31400	
	21	716	49	172	24600	
	22	715	46	172,25	12500	
	23	685	46	173	10000	
	24	708	49	174,5	550	
	25	126	46	182	17500	

Periode in Jahren	Laufende Nr.	Listen-Nr.	Alter in Jahren	Grösse in cm	1. Lichtsinn R. E.	Durchschnitt R. E.
			Gruppe VII.			
50—54	1	758	52	160,1	10500	21773
	2	712	50	161	5900	
	3	718	50	163,6	12000	
	4	681	51	164	5000	
	5	737	54	164	36300	
	6	578	52	165,2	5400	
	7	748	51	166	2800	
	8	307	53	168	50	
	9	337	50	168	15300	
	10	779	51	168	44500	
	11	726	52	168,5	21900	
	12	319	52	172	20400	
	13	744	50	172	103000	
			Gruppe VIII.			
55—59	1	273	56	169,75	12700	12700
			Gruppe IX.			
60—64	1	777	62	172	11700	11700

Die 100 Fälle der 1. Tabelle sind in der 4. Tabelle nach 5jährigen Perioden geordnet, und in jeder Periode ist die Reihenfolge nach der Grösse bestimmt. Der Lichtsinndurchschnitt zeigt mit steigendem Alter von der III. Gruppe an bis zum Schluss ein allmähliches Sinken, wobei nur die Gruppe VII aus dem Rahmen herausspringt. Die Gruppe I und besonders II haben auffallend niedrigen Lichtsinn.

Ein kurzer Vergleich der Fälle in jeder Gruppe lehrt, dass sich niedriger Lichtsinn mehr bei kleinen als bei grossen Leuten findet, weshalb alle Fälle nochmals nach der Grösse geordnet wurden (Tab. 5).

Tabelle 5.

Beziehungen zwischen Lichtsinn und Grösse bei Augenzitterern geordnet nach der Grösse.

	Laufende Nr.	Listen-Nr.	Alter in Jahren	Grösse in cm	Lichtsinn R. E.	Durchschnitt R. E.
			Gruppe I.			
151—155 cm	1	727	49	153,5	7500	25000
	2	756	47	154	17500	
	3	743	32	154	50000	
			Gruppe II.			
155—160 cm	4	678	36	156	5150	15737
	5	694	39	156	11800	
	6	214	38	157	6600	
	7	762	26	158,1	36000	
	8	724	44	158,2	17250	
	9	723	44	158,5	2250	
	10	725	40	159,3	17850	
	11	740	35	159,7	29000	

	Laufende Nr.	Listen-Nr.	Alter in Jahren	Grösse in cm	Lichtsinn R. E.	Durchschnitt R. E.
			Gruppe III.			
160—165 cm	12	758	52	160,1	10500	
	13	703	28	160,5	14200	
	14	719	49	161	5750	
	15	712	50	161	5900	
	16	698	43	161	6850	
	17	692	49	161	7000	
	18	757	29	161,3	3600	
	19	709	46	162	10500	
	20	736	42	162,3	11000	
	21	735	45	162,5	6450	11660,5
	22	742	24	163	21111	
	23	743	41	163	24200	
	24	682	49	163,5	14250	
	25	718	50	163,6	12000	
	26	481	42	164	3200	
	27	681	51	164	5000	
	28	377	44	164	7000	
	29	737	54	164	36300	
	30	350	42	164,5	25000	
	31	611	47	165	3400	
			Gruppe IV.			
165—170 cm	32	578	52	165,2	5400	
	33	771	44	165,2	15800	
	34	525	31	165,3	14300	
	35	707	24	165,5	26500	
	36	751	31	165,5	28250	
	37	730	22	165,5	34300	
	38	748	51	166	2800	
	39	738	32	166	82500	
	40	276	48	166,25	4500	
	41	720	46	166,25	19250	
	42	604	40	166,5	850	
	43	752	29	166,5	1250	
	44	591	47	166,5	6500	
	45	381	43	166,5	25200	
	46	538	34	167	23500	
	47	369	36	167,5	21700	
	48	711	34	167,5	29000	18933
	49	307	53	168	50	
	50	570	34	168	780	
	51	680	34	168	10000	
	52	337	50	168	15300	
	53	184	38	168	17500	
	54	81	40	168	25000	
	55	750	27	168	40000	
	56	779	51	168	44500	
	57	726	52	168,5	21900	
	58	691	47	169	10750	
	59	619	35	169	19000	
	60	469	42	169	19000	
	61	645	46	169	28500	
	62	625	46	169	30000	
	63	533	43	169,5	2150	
	64	273	56	169,75	12700	
	65	552	48	170	5000	

	Laufende Nr.	Listen-Nr.	Alter in Jahren	Grösse in cm	Lichtsinn R. E.	Durchschnitt R. E.
			Gruppe V.			
170—175 cm	66	722	40	170,2	45000	
	67	729	40	170,5	1667	
	68	714	46	170,5	20500	
	69	745	40	170,5	24000	
	70	705	41	171	9700	
	71	36	33	171	10500	
	72	728	45	171	13900	
	73	33	41	171	20300	
	74	679	32	171	58000	
	75	721	40	172	10000	
	76	777	62	172	11700	
	77	319	52	172	20400	
	78	778	46	172	23900	26049
	79	716	49	172	24600	
	80	676	47	172	31400	
	81	744	50	172	103000	
	82	715	46	172,25	12500	
	83	685	46	173	10000	
	84	226	35	174	31750	
	85	746	31	174	46000	
	86	780	38	174	56000	
	87	358	32	174,3	60000	
	88	708	49	174,5	550	
	89	739	36	174,5	860	
	90	755	40	174,5	50000	
			Gruppe VI.			
175—180 cm	91	741	30	175,1	18600	
	92	754	36	175,8	17250	
	93	713	33	176	51500	
	94	695	40	176,5	37400	30177
	95	560	36	177	20000	
	96	512	36	177	28500	
	97	373	39	177	38000	
			Gruppe VII.			
180—185 cm	98	653	40	181,5	82000	
	99	126	46	182	17500	37100
	100	436	41	183	11800	

In der Tabelle 5 steigt der Lichtsinn von der III. Gruppe regelmässig an. Der Lichtsinnwert der Leute von 180—185 cm ist über dreimal so gross, als bei Leuten von 160—165 cm. Die beiden ersten Gruppen passen wieder nicht vollständig in das andere Schema. Dass der Lichtsinn an sich mit der Körpergrösse etwas zu tun hat, ist natürlich ausgeschlossen.

Das Ergebnis obiger Untersuchungen scheint aber zu sein, dass verschiedene Faktoren bei der Entstehung des Augenzitterns mitwirken, zuerst der Lichtsinn, dann die Grösse. Je schlechter der Lichtsinn,

und je grösser der Körper, desto grösser die Gefahr des Augenzitterns. Hoher Lichtsinn und kleine Gestalt bieten einen relativen Schutz, unter sonst gleichen Umständen.

Befund bei Steigern.

Nach der Ansicht aller Autoren ist die Augenzitterngefahr für die einzelnen Klassen der Grubenarbeiter verschieden gross. Am grössten ist sie für die Hauer, geringer für die Reparatur- und Zimmerhauer, noch geringer für Schlepper und Steiger. Wenn also z. B. letztere weniger unter der Einwirkung der äusseren Ursachen des Augenzitterns (Arbeitsbedingungen) stehen und trotzdem von Augenzittern befallen werden, so darf man erwarten, dass bei ihnen die inneren Ursachen (Veranlagung) mehr hervortreten werden, als bei dem Durchschnitt der Hauer. Ich gebe unter diesem Gesichtspunkt den Befund von 4 Steigern (Tab. 6).

Tabelle 6.

Nr.	Nystagmusliste	Alter in Jahren	Dauer der Grubenarbeit in Jahren	Grösse in cm	Lichtsinn R. E.
1	36	33	17	171	10500
2	791	34	16	172	9000
3	721	40	23	172	10000
4	126	46	30	182	17500

1. (36) 4. VIII. 1911. Bis 1906 vor der Kohle. Seitdem Steiger. Seit einem Jahr will er an Augenzittern leiden. Befund negativ. R. und L. — 4 D = $^4/_4$. Mit Maddox auf 50 cm $3^1/_2{}^0$, auf 30 cm 5^0 Diverg., keine Höhenablenkung. Adaptationskurve Fig. 8.

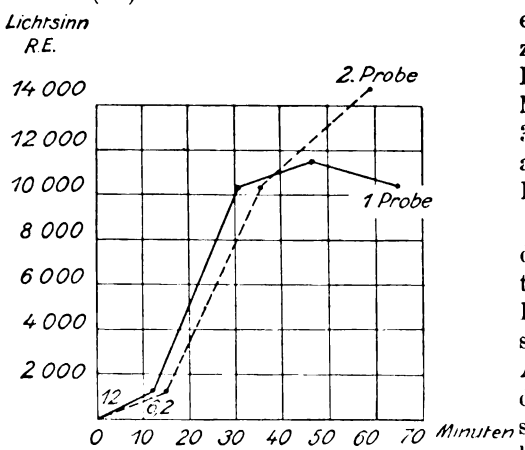

Fig. 8.

18. I. 1912. Klagt wieder über Springen der Lichter, wenn er in gebückter Haltung durch den Querschlag geht Jetzt ist mit dem Augenspiegel Zittern zu finden, aber nur zeitweise bei starker Blickhebung, und ganz leise, kaum eine Venenbreite, vertikal. R. > L. Bis 27. VI. 1914 immer in der Grube. Zittern ganz gering. vertikal.

2. (791) Bis 1910 vor der Kohle; dann Steiger. Augenzittern seit 2—3 Monaten. Rechtes Auge immer schwach.

13. X. 1914. R. Finger: 4 m; — 1,25 D = $^4/_{36}$; L. = $^4/_{11}$; — 1,5 D = $^4/_5$. Heftiges Zittern bei tiefer Senkung des Blickes, R. rotierend mit Uhrzeiger, L. Raddrehung. Adaptationskurve siehe Fig. 9.

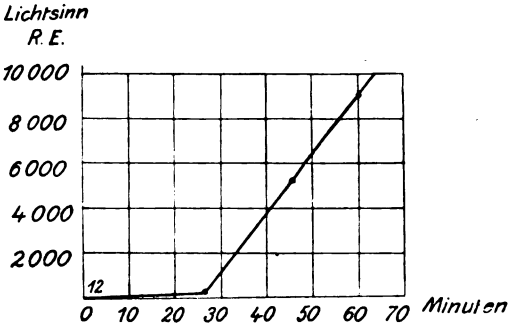

Fig. 9.

3. (72) 23 Jahre in der Grube, 2 Jahre Schlepper, 7 Jahre Hauer, dann Steiger. Das Augenzittern begann in der Lehrhauerzeit, wurde in der Hauerzeit schlimmer, in der Steigerzeit wieder besser.

12. III. 1914. R. u. L. + 0,5 = $^4/_4$. 2 u. $3^1/_2{}^0$ Diverg. R. $^1/_4{}^0$ höher. Zittern schwer zu sehen. Nach Bücken gelingt es, zuerst links, dann auch rechts Zittern nachzuweisen; vertikal; Amplitude L. > R.

4. (126) Seit 1884 in der Grube; von 1887—1902 Hauer, dann Steiger. Zittern trat auf in der Hauerzeit. Später verschlimmert.

2. II. 1909. R. $^5/_{10}$ — 1,0 cyl. = $^5/_5$; L. = $^5/_6$ — 0,5 D cyl. = $^5/_5$. Ganz geringes, vertikales Zittern bei stärkster Blickhebung. 1—$1^1/_2{}^0$ latente Diverg. Rechtes Auge Spur höher.

25. V. 1914. Bis jetzt in der Grube. Lebhafte Klagen über Zittern. Trotzdem weder im Hellen, noch im Dunkeln nach Bücken nachweisbar. Dann sagt er: Das Zittern entstehe bei Bewegungen. Er geht einige Male im Dunkelzimmer hin und her. Dabei tritt in der Tat Zittern bei geradem und gesenktem Blick auf, besonders bei mittlerer Linkswendung, lebhaft, vertikal; aber der Anfall ist kurz.

Bemerkenswert ist, dass der Lichtsinn dieser 4 Steiger weit unter, die Grösse über dem Durchschnittswert der übrigen Augenzitterer liegt. Auch hier hat der grösste (4) trotz höheren Alters den besten Lichtsinn. Weiter ist hervorzuheben, dass alle früh, z. T. sehr früh befallen wurden, was ja auch zu erwarten ist, wenn die Veranlagung besonders ungünstig liegt. Endlich ist noch darauf hinzuweisen, dass, abgesehen vom 2. Fall, das Augenzittern bei diesen Steigern ganz gering oder intermittierend war.

Schlussergebnis.

Der Lichtsinn der Augenzitterer ist im allgemeinen als schlecht zu bezeichnen. Die Annahme, dass eine Herabsetzung des Lichtsinns unter den Ursachen des Augenzit-

terns eine wichtige Rolle spielt, ist durch die vorhergehenden Statistiken wohl begründet. Es ist aber schon jetzt zu betonen, dass sie keineswegs proportional ist der Schwere, Schwingungsrichtung und Zahl des Augenzitterns. Sie ist vielmehr nur ein Glied in der Kette der Ursachen.

Beweglichkeitsstörungen.

a) Lähmungen. Sie kommen für die Ätiologie des Augenzitterns nicht in Betracht. Nur einmal (777) beobachtete ich bei einem 62jährigen Bergmann mit Augenzittern eine Abducens- und Facialisparese nach Schädelbruch. Das Augenzittern war offenbar viel älter.

b) Concomit. Schielen. Darüber habe ich schon in meiner ersten Abhandlung (160, S. 79) auf Grund von 195 Fällen berichtet, die ich kurz erwähnen will. Darunter war:

I. 1 Fall von manifestem Auswärtsschielen von 30° bei hochgradiger Myopie (= 0,5%).

II. 93 Fälle von latenter Divergenz = 47,7%. Die Untersuchung fand statt auf 50 und 30 cm, weil die Hauer- und Reparaturhauerarbeit in mässiger Entfernung geschieht. Die Abweichung lag:

bei 50 cm Objektdistanz zwischen 0 und 13 Winkelgraden,
„ 30 „ „ „ 1 „ 23 „ .

III. 94 Fälle mit Horizontal- und Vertikaldivergenz = 48,2%, und zwar:

1. 55 mit positiver Vertikaldivergenz (rechte Gesichtslinie höher) (= 28,2%).

2. 39 mit negativer Vertikaldivergenz (rechte Gesichtslinie tiefer) (= 20%).

Die Vertikalablenkung lag bei 50 cm Objektdistanz zwischen einer „Spur“ und $2^1/_2$ Winkelgraden.

IV. 7 Fälle von Konvergenz = 3,6%.

a) Manifest 3 Fälle = 1,6%. Darunter 1 Fall von periodischem, akkommodativem Schielen wechselnder Grösse, 1 Fall von geringem und 1 Fall von starkem manifesten Schielen.

b) Latent 4 Fälle = 2,0%. Es handelte sich um ganz geringen Grad. Wenigstens 3 waren mit Höhenschielen verbunden. Die Prüfung des binokularen Schaktes ist damals leider nicht ausgeführt. Nach dem Befund ist anzunehmen, dass er sicher in 3 Fällen von manifestem Schielen fehlte. Unter meinem neuen Material sind 3 weitere Fälle von manifestem Schielen (ohne binokularen Schakt).

a) Fall 711, geb. 13. IX. 1880. Seit 1905 in der Grube. Seit Sept. 1913 wackeln die Grubenlampen. *S* R. = $^4/_4$: L. = $^7/_9$ + 0,5 *D*. Grösse 167,5. Lichtsinn 29000. Dissociiertes Auswärtsschielen von 30—34°. Das nicht fixierende Auge schielt nach aussen und oben. Ferner ist gleichsinniger Rucknystagmus nach links vorhanden, beiderseits schräg nach oben aussen. Amplitude links grösser als rechts. Zahl ungefähr 57 × in der Minute. Amplitude und Schwingungsintervall wechseln. Wenn das rechte Auge einen fernen Punkt ansieht, besteht im allgemeinen kein Rucknystagmus; aber das linke Auge macht dabei langsame Vertikalbewegungen von fast 1 mm Grösse, bei Verdunkelung nach oben, bei Belichtung nach unten. Fixiert das linke Auge, so tritt der oben geschilderte Rucknystagmus auf, auch bei gesenktem Blick. Bei gehobenem Blick, besonders im Dunkeln und bei vornübergebeugtem Kopf gesellt sich dazu typisches, kleinschlägiges, bald vorübergehendes Augenzittern der Bergleute, rechts rotierend gegen den Uhrzeiger, links schräg.

b) Fall 863. Fahrsteiger, geb. 30. IV. 1859. 38 Jahre in der Grube. 7—8 Jahre vor der Kohle, dann Beamter. Seit einem Jahr Zittern der Lampen.

3. VI. 1911. R. + 0,5 sph. ⊂ + 1,75 cyl. = $^4/_7$.
L. + 1,0 sph. ⊂ + 2,5 cyl. = $^4/_7$.

Im Tageslicht bei erhobenem Blick Zittern R. > L. Rechts schräg nach oben aussen, links unbestimmt.

Bei Rechtsfixation auf 50 cm mit Maddox 3—4° Konverg. keine Höhenabweichung, keine Fusionsbewegung.

c) Fall 768, geb. 16. V. 1876. Seit 1893 in der Grube, vor der Kohle bis 1903, dann am Verbauen, seit einem Jahr Gesteinshauer, Augenzittern seit 7—8 Jahren.

29. VIII. 1914. Bei starker Senkung des Blickes R. = Finger 4 m, L. = $^4/_5$ + 1 *D*. Grösse 162 cm. R. geringer Strabismus convergens. Fallprobe nicht bestanden bei ruhigen Augen.

Heftiges Augenzittern der Bergleute, R. horizontal, L. Raddrehung.

Da diese 6 Fälle von manifestem Schielen die ganze Ausbeute unter fast 800 Bergleuten mit Augenzittern darstellen, so erscheint es sicher, dass manifestes Schielen mit Aufhebung des binokularen Sehakts unter den Ursachen des Augenzitterns ohne Belang ist.

Ausserordentlich häufig ist dagegen latentes Auswärtsschielen mit und ohne Vertikalablenkung.

Die ausserordentliche Häufigkeit dieser Lageabweichung hat mich damals zu wichtigen Schlüssen veranlasst. Ich fasste das Augenzittern der Bergleute als eine Ermüdung der gegensinnigen Innervation, der Divergenz (horizontales Zittern) und der Höhenequilibrierung (vertikales Zittern) auf. Die übrigen Formen betrachtete ich als Variationen oder Kombinationen obiger Grundformen. Das Auftreten des Augenzitterns bei erhobenem Blick und die Ruhe bei gesenktem Blick glaubte

ich mit der Tatsache erklären zu können, dass die Divergenz und damit die leichtere Ermüdbarkeit mit der Augenhebung wächst[1]). Einseitiges Zittern führte ich auf einseitigen Ausgleich einer derartigen Stellungsanomalie zurück.

Dransart, der in seinen früheren Arbeiten nur die Parese der Interni erwähnt hat, verbreitet sich dann später (175 und 176) über den Zustand der ganzen Augenmuskulatur. Er misst nicht die Stellungsanomalie, sondern das Fusionsvermögen an der Überwindung verschieden gerichteter Prismen. Er fand nur einige Fälle von Nystagmus mit übernormalem Fusionsvermögen. Bei der Mehrzahl war er geschwächt. Die Methode ist brauchbar, wenn auch die Ausführungen Dransarts über die Fusionskraft der Recti sup. et infer. theoretisch unhaltbar sind.

Meine erste Statistik über die latenten Lageanomalien ist gross genug, so dass ich das spätere, ganz ähnliche Ergebnis hier übergehen kann. Zu bemerken ist aber, dass es, wenn auch selten, Fälle von Nystagmus mit Ortophorie gibt, z. B. ein in 203 erwähnter Bergmann, bei dem weder bei geradem, noch bei gesenktem und gehobenem Blick eine latente horizontale Abweichung vorhanden war. Mein jetziges Urteil über die Bedeutung der latenten Schielablenkungen für die Entstehung des Augenzitterns kann ich erst weiter unten abgeben.

c) Angeborener Nystagmus. Eine Kombination von Nystagmus der Bergleute mit angeborenem Zittern ist sehr selten, wenn man von dem Nystagmus, der bei peripheren Blickrichtungen auftritt, absieht. Ausser dem S. 535 mitgeteilten kann ich nur noch folgenden Fall anführen.

Fall 522, geb. 14. XII. 1872. Seit 1902 in der Grube, vor der Kohle seit 1904. Augenzittern seit $1^1/_2$ Jahren.

Myopie R. 13 *D*, L. 5 *D*. Beiderseits Trübung der hinteren Linsenkapsel.

Bei gesenktem Blick besteht feines angeborenes Ruckzittern in Form von Raddrehung. Bei Blick nach rechts ist die schnelle Phase nach rechts, bei Blick nach links ist sie nach links gerichtet. In der Horizontalen bei geradem Blick tritt dazu Augenzittern der Bergleute, das viel schneller und von gleichmässigem Ablauf ist. Die Kombination von angeborenem und beruflichem Augenzittern ergibt eine schwer zu definierende Bewegung. Bei mittlerer horizontaler Linkswendung relative Ruhe des Ruckzitterns. Hier

---

[1]) Dransart macht sich obige Erklärung auf einen Einwand von Coppez zu eigen, ohne zu erwähnen, dass ich diese Antwort vor ihm schon gegeben hatte. Man vergleiche 160, S. 82—87, 174, S. 196; 175, S. 28—31 und 176.

erscheint das Augenzittern der Bergleute rechts als Raddrehung, links vielleicht auch, vielleicht auch etwas schräg von oben aussen nach unten innen.

Der binokulare Sehakt.

Bis jetzt ist mir ein Fall von Augenzittern bei Einäugigkeit nach Enucleation nicht zu Gesicht gekommen. Roger (142) beobachtete unter 60 Einäugigen (nach Enucleation) keinen einzigen Augenzitterer, während er sonst 17,5 % mit Augenzittern behaftet fand. Man kann also fragen: Schützt Einäugigkeit oder Verlust des binokularen Sehaktes vor Augenzittern? Sicher ist, dass sich Augenzittern bei Bergleuten entwickeln kann, deren binokularer Sehakt schon vorher oder zeitlebens aufgehoben waren. Dahin gehören z. B. die S. 534 erwähnten 6 Fälle von manifestem Schielen. Ferner 6 Fälle mit einseitiger Blindheit oder so hochgradiger Schwachsichtigkeit, dass an binokulares Sehen nicht zu denken war, die ich (160, S. 22—23) erwähnt habe.

Dazu kommen noch folgende Fälle:

a) Fall 591, geb. 2. XI. 1867. Seit 1889 in der Grube. R. A. 1904 nach Schlägerei erblindet. Danach ein Jahr über Tage. Später wieder in der Grube als Hauer.

23. IV. 1912 bei mir. Augenzittern angeblich seit $^1/_2$ Jahr. Alkoholiker; allgemeiner Tremor. Grösse 166,5 cm. Lichtsinn 6500.

R. Hornhaut abgeflacht, narbig. Auge geschrumpft. Der Stumpf begleitet alle Bewegungen des linken Auges und macht sogar Konvergenzbewegungen. Beide Augen zittern lebhaft bei mittlerer Blicksenkung. Ob das Zittern hier erst nach der Erblindung des rechten Auges aufgetreten ist, erscheint mir trotz der Angabe des Patienten fraglich. Jedenfalls besteht es weiter.

b) Fall 696, geb. 6. XII. 1878. 21 Jahre in der Grube. L. Auge immer schlecht.

R. = $^4/_5$; — 0,5 cyl. = $^4/_4$. L. = Finger: $3^1/_2$ m — 2,0 cyl. = $^4/_{36}$. Die Fallprobe wird nicht bestanden.

L. Maculae corneae und Leucoma adhaer. Im Dunkeln starker Lidkrampf. R. ist nach Bücken kein sicheres Zittern nachweisbar. L. spontan deutliches horizontales Zittern bei geradem und gehobenem Blick.

c) Fall 708 geb. 21. VIII. 1865. 37 Jahre in der Grube. Seit 5 Jahren Sehstörung.

R. Finger in 4 m, + 4 *D* etwas besser.

L. + 0,5 = $^4/_5$. Grösse 174,7. Lichtsinn 550. Fallprobe bei ruhigen Augen nicht bestanden. Bei starker Hebung geringes Zittern. Nach Bücken viel stärker, diskontinuierlich, beiderseits schräg von oben rechts nach unten links mit Rotation mit dem Uhrzeiger.

d) Fall 717, geb. 25. II. 1876. 18 Jahre in der Grube, keine Klagen. Grösse 171 cm.

R. = Finger in 2 m; — 12 *D* = $^4/_{24}$; L. = $^4/_4$ E. Fallprobe wird auch mit Brille nicht bestanden.

Zittern auch bei gesenktem Blick; R. von wechselnder Schwingungsrichtung, rotierend mit Uhrzeiger, vertikal, schräg. L. geringer, schräg.

Ausser diesen machte ich noch bei 45 Augenzitterern die Fallprobe. Sie bestanden sämtlich.

Es ergibt sich somit, dass Mangel an binokularem Sehen bei Augenzittern ziemlich selten ist. Eine Ursache des Augenzitterns liegt also sicher nicht darin.

Zu bemerken ist noch, dass bei den Fällen von einseitiger Blindheit das Zittern manchmal ganz gering, kaum wahrnehmbar, manchmal auch heftig ist. Das blinde Auge zittert auch, bald stärker, bald weniger als das gute.

Der Befund bei Bergleuten ohne Augenzittern.

Die Nystagmusforschung in bezug auf die Veranlagung steht auf einem Bein, wenn sie nicht auch augenzitternfreie Bergleute berücksichtigt. Erst der Vergleich der Gesunden mit den Kranken wird uns die richtige Bedeutung der einzelnen Abweichungen erkennen lassen und dem heutigen Wirrwarr der Ansichten ein Ende machen.

Diese Seite der Frage ist bisher sehr vernachlässigt worden. Llewellyn (156) hat einige Kontrolluntersuchungen bezüglich des Alters, der Sehschärfe, Refraktion und Farbe der Augen und der Haare angestellt.

Ich habe in früheren Jahren bei manchem Manne mit hohen Refraktionsfehlern, schlechter Sehschärfe, Maculae corneae, Schielen usw. das Augenzittern vermisst, ohne damals das Material zu sammeln. Mein jetziges Vergleichsmaterial an Gesunden steht dem Augenzitternmaterial an Umfang weit nach, doch glaube ich, dass es schon gewisse Unterschiede deutlich hervortreten lässt und der weiteren Forschung den richtigen Weg weist.

Ich habe bei meinen Fällen die Diagnose „frei von Augenzittern" gestellt, wenn sie auf Befragen keine Klagen äusserten und die Untersuchung im Hellen und im Dunkeln nach zehnmaligem schnellen Bücken kein Zittern erkennen liess. Da ist es natürlich nicht ausgeschlossen, dass in dem einen oder andern Fall ganz geringes Zittern im ersten Stadium übersehen wurde, oder dass es durch Alkoholgenuss (siehe später) zeitweilig aufgehoben war, oder dass es in

der Anlage schon vorhanden, erst bei weiterer Fortsetzung der Grubenarbeit zur Entwicklung kommt.

Ausgeschlossen von den folgenden Statistiken sind alle Leute, die weniger als 3 Jahre unter Tage arbeiteten, weil die kürzeste von mir beobachtete Inkubationszeit $2^3/_4$ Jahre beträgt.

Es wurden 61 gesunde Leute untersucht, von denen aber nicht jeder einzeln in allen Rubriken zu finden ist. Was die Herkunft des Materials angeht, so befinden sich darunter manche, die wegen einer Altersbrille zu mir kamen. Einen andern Teil liess ich mir aus dem hiesigen Krankenhaus schicken. Die Schwester erhielt nur die eine Weisung, Leute mit schwächenden Allgemeinkrankheiten auszuschliessen, weil diese möglicherweise das Resultat der Lichtsinnprüfung beeinflussen. Die meisten waren dort wegen Verletzungen der oberen oder unteren Extremitäten[1]).

1. Alter der Gesunden.

Beginn	des	20.	Jahres	bis	Ende	des	24.	Jahres	6	Fälle,
„	„	25.	„	„	„	„	29.	„	8	„ ,
„	„	30.	„	„	„	„	34.	„	6	„ ,
„	„	35.	„	„	„	„	39.	„	9	„ ,
„	„	40.	„	„	„	„	44.	„	9	„ ,
„	„	45.	„	„	„	„	49.	„	10	„ ,
„	„	50.	„	„	„	„	54.	„	10	„ ,
„	„	55.	„	„	„	„	59.	„	3	„ ,
									61	Fälle.

2. Dauer der Grubenarbeit der Gesunden.

Über	3	Jahre	bis	Ende	des	4.	Jahres	4	Fälle,
Beginn	des	5.	Jahres	„	„	„	9.	„	7	„ ,
„	„	10.	„	„	„	„	14.	„	10	„ ,
„	„	15.	„	„	„	„	19.	„	10	„ ,
„	„	20.	„	„	„	„	24.	„	7	„ ,
„	„	25.	„	„	„	„	29.	„	13	„ ,
„	„	30.	„	„	„	„	34.	„	4	„ ,
„	„	35.	„	„	„	„	39.	„	4	„ ,
„	„	40.	„	„	„	„	43.	„	2	„ .
									61	Fälle.

3. Beschäftigungsart zurzeit der Untersuchung.

Bremser	1	Gesteinshauer	4	Fahrhauer	1
Schlosser unter Tage	1	Zimmerhauer	18	Schiessmeister	1
Kohlenhauer	29	Förderaufseher	1	nicht ermittelt	5
			61		

[1]) Das Fehlen des Augenzitterns bei diesen letzteren hat vom Standpunkt der Hypothese Dransarts (vgl. S. 511) eine gewisse Bedeutung.

1—3 sollen dartun, dass die untersuchten gesunden Bergleute nach Alter, Dauer der Grubenarbeit und Beschäftigungsart der Gefahr des Augenzitterns ausgesetzt waren. Bei den Zimmerhauern, Förderaufsehern, Fahrhauern und Schiessmeistern handelt es sich in der Regel um ältere Bergleute, die in früheren Jahren Hauerarbeit verrichtet haben.

Nationalität der Gesunden.

1.	31	Deutsche	50,8 %,
2.	29	Slawen	47,5 %,
3.	1	Holländer	1,6 %.
	61		

Hier überwiegen also die Deutschen, aber nicht entsprechend ihrem Anteil an der Bevölkerung.

Die Körpergrösse der Gesunden.

1.		153—155 cm	einschliesslich	1 Fall	=	1,9 %,
2.	über	155—160 „	„	9 Fälle	=	17,0 %,
3.	„	160—165 „	„	5 „	=	9,4 %,
4.	„	165—170 „	„	12 „	=	22,6 %,
5.	„	170—175 „	„	16 „	=	30,2 %,
6.	„	175—180 „	„	8 „	=	15,1 %,
7.	„	180—185 „	„	1 Fall	=	1,9 %,
8.	„	190 cm	„	1 „	=	1,9 %,
				53 Fälle.		

Der Kleinste war 153, der Grösste 192,5, der Durchschnitt 168,87 cm.

Der Augenbefund der Gesunden.

a) Äussere und innere Augenkrankheiten.

Dichter alter Hornhautfleck 1 mal, grosse traumatische Hornhautnarbe 1 mal, Erblindung infolge von Leucoma adhaer. 1 mal, einseitiges Trachom mit dichtem Pannus und schwerer traumatischer Kieferzertrümmerung 1 mal, Amotio retinae seit $5^1/_2$ Jahren 1 mal, traumatische Aphakie seit 4 Jahren 1 mal, Katarakt (R. Finger: 30 cm. L. $^4/_{12}$) 1 mal, Rotgrünblindheit 1 mal.

b) Die Sehschärfe ohne Glas auf dem besten Auge:

1.	Von 1—$^5/_6$ ($^4/_5$)	bei	35	Fällen	=	60,3 %,
2.	unter $^5/_6$ ($^4/_5$)—$^1/_2$	„	10	„	=	17,2 %,
3.	„ $^1/_2$—$^1/_{10}$	„	10	„	=	17,2 %,
4.	„ $^1/_{10}$	„	3	„	=	5,2 %,
		Summa	58.			

c) Die Refraktion.

1. Emmetropie bei 8 Fällen = 14,8%,
2. Hypermetropie, bzw. Astigmatismus „ 24 „ = 44,4%,
darunter:

a) bis 0,5 *D* bei 11 Fällen = 20,4%,
b) grösser als 0,5—1,0 *D* „ 6 „ = 11,1%,
c) „ „ 1,0—2,0 „ „ 1 Falle = 1,8%,
d) „ „ 2,0—3,0 „ „ 2 Fällen = 3,7%,
e) „ „ 3,0—5,0 „ „ 4 „ = 7,4%.

3. Myopie, bzw. Astigmatismus bei 9 Fällen = 16,6%,
darunter:

a) grösser als 0,5— 1,0 *D* bei 1 Falle = 1,8%,
b) „ „ 1,0— 2,0 „ „ 3 Fällen = 5,5%,
c) „ „ 5,0—10,0 „ „ 3 „ = 5,5%,
d) „ „ 10,0—15,0 „ „ 2 „ = 3,7%.

4. Anisometropie bei 13 Fällen = 24,0%,

Summa 54 Fälle.

Tabelle 7. Der Lichtsinn der Gesunden, geordnet nach dem Lichtsinn.

Laufende Nr.	Alter in Jahren	Dauer der Grubenarbeit in Jahren	Lichtsinnwerte bei der 1. Prüfung in R. E.
1	51	36	5000
2	43	25	6250
3	28		6500
4	30		10000
5	52	26	10000
6	35	20	10500
7	51	32	10526
8	41	25	12500
9	20	4	13250
10	44	22	13500
11	45	28	14200
12	50	30	15500
13	54	36	16664
14	53	39	16664
15	26	9	17000
16	46	12	18250
17	49	27	20000
18	58	29	20000
19	31		20800
20	41	25	21600
21	32		21800
22	45	28	22222
23	39	16	23500
24	50	38	23750
25	39	10	26800
26	37	16	27000
27	52	22	28000
28	50		28500

Laufende Nr.	Alter in Jahren	Dauer der Grubenarbeit in Jahren	Lichtsinnwerte bei der 1. Prüfung in R. E.
29	39	21	28571
30	37	15	31000
31	43	27	31000
32	34	18	34200
33	38	21	38600
34	22	5	40000
35	32		40000
36	49	23	40000
37	50	23	45000
38	34		46000
39	29	11	50000
40	37	21	50000
41	25	7	58000
42	35	8	58000
43	24	7	62000
44	45	28	66500
45	40		66667
46	42	14	87000
47	20	$3^3/_4$	95000
48	28		100000
49	24	7	105000
50	25	6	120000
51	20	$3^3/_4$	122500

Ich beschränke mich bei den Gesunden auf eine Prüfung. Ihr Durchschnittswert beträgt 38163 R. E. Es musste mit dem Resultat der ersten Prüfung der Augenzitterer verglichen werden. Es ist anzunehmen, dass das Ergebnis wiederholter Proben ein entsprechend höheres sein würde.

Tabelle 8.
Beziehungen zwischen Alter, Grösse und Lichtsinn bei Gesunden, geordnet nach dem Alter.

Periode in Jahren	Lauf. Nr.	Alter in Jahren	Dauer der Grubenarbeit in Jahren	Grösse in cm	Lichtsinn	Durchschnitt
20—24	1	20	$3^3/_4$	155,5	122500	72958
	2	24	7	159,5	62000	
	3	20	$3^3/_4$	168,3	95000	
	4	24	7	173	105000	
	5	22	5	178,3	40000	
	6	20	4	192,5	13250	
25—29	1	25	6	168	120000	58583
	2	28		168,3	100000	
	3	26	9	172	17000	
	4	25	7	173,3	58000	
	5	28		174	6500	
	6	29	11	180,5	50000	

Periode in Jahren	Lauf. Nr.	Alter in Jahren	Dauer der Gruben-arbeit in Jahren	Grösse in cm	Lichtsinn	Durchschnitt
30—34	1	34	18	?	34200	28800
	2	32		168	40000	
	3	31		168,5	20800	
	4	30		170,1	10000	
	5	34		175,5	46000	
	6	32		179	21800	
35—39	1	39	16	153	23500	32663
	2	37	21	157	50000	
	3	38	21	158,2	38600	
	4	37	16	162	27000	
	5	39	21	164,7	28571	
	6	35	8	166,5	58000	
	7	37	15	172	31000	
	8	35	20	174,7	10500	
	9	39	10	176	26800	
40—44	1	41	25	156	12500	34073
	2	42	14	159,5	87000	
	3	44	22	168	13500	
	4	41	25	173	21600	
	5	43	27	175,5	31000	
	6	43	25	177	6250	
	7	40		179,5	66667	
45—49	1	49	27	?	20000	30195
	2	46	12	?	18250	
	3	45	28	164,7	22222	
	4	45	28	173	14200	
	5	45	28	175	66500	
	6	49	23	176	40000	
50—54	1	50	30	?	15500	19960
	2	51	32	155,8	10526	
	3	54	36	164	16664	
	4	52	22	165,2	28000	
	5	52	26	165,5	10000	
	6	51	36	169	5000	
	7	50	38	171	23750	
	8	50	23	171,5	45000	
	9	53	39	172	16664	
	10	50		173	28500	
55—59	1	58	29	158,5	20000	20000

In dieser Statistik ist die Neigung des Lichtsinns, mit steigendem Lebensalter zu fallen, unverkennbar.

Tabelle 9.
Beziehungen zwischen Lichtsinn und Grösse bei Gesunden, geordnet nach der Grösse.

cm	Lauf. Nr.	Alter in Jahren	Dauer der Gruben-arbeit in Jahren	Grösse in cm	Lichtsinn	Durchschnitt
151—155	1	39	16	153	23500	23500
155—160	2	20	3 3/4	155,5	122500	50390
	3	50	30	155,8	10526	
	4	41	25	156	12500	
	5	37	21	157	50000	
	6	38	21	158,2	38600	
	7	58	29	158,5	20000	
	8	42	7	159,5	62000	
	9	42	14	159,5	87000	
160—165	10	37	16	162	27000	23614
	11	54	36	164	16664	
	12	45	28	164,7	22222	
	13	39	21	164,7	28571	
165—170	14	52	22	165,2	28000	49030
	15	52	26	165,5	10000	
	16	35	8	166,5	58000	
	17	44	22	168	13500	
	18	32		168	40000	
	19	25	6	168	120000	
	20	20	3 3/4	168,3	95000	
	21	28		168,3	100000	
	22	31		168,5	20800	
	23	51	36	169	5000	
170—175	24	30		170,1	10000	32443
	25	50	38	171	23750	
	26	50	23	171,5	45000	
	27	53	39	172	16664	
	28	26	9	172	17000	
	29	37	15	172	31000	
	30	45	28	173	14200	
	31	41	25	173	21600	
	32	50		173	28500	
	33	24	7	173	105000	
	34	25	7	173,3	58000	
	35	28		174	6500	
	36	35	20	174,7	10500	
	37	45	28	175	66500	
175—180	38	43	27	175,5	31000	34814
	39	34		175,5	46000	
	40	39	10	176	26800	
	41	49	23	176	40000	
	42	43	25	177	6250	
	43	22	5	178,3	40000	
	44	32		179	21800	
	45	40		179,5	66667	
180—185	46	29	11	180,5	50000	50000
190—195	47	20	4	192,5	13250	13250

Motilitätsstörungen bei Gesunden.

Concomitierendes Schielen.

1. Horizontaldivergenz.

a) Manifest 2 Fälle.

b) Latent 12 „ , und zwar:

Abstand in Prismengraden	Objektdistanz 50 cm Zahl der Fälle	Objektdistanz 30 cm Zahl der Fälle
1/2	2	
1		1
3	2	
4	4	3
5		2
6	1	
7	2	2
8		2
9		1
11		1

2. Horizontal- und Vertikaldivergenz.

a) Positive Vertikaldivergenz 13 Fälle,

b) Negative „ 15 „ , und zwar:

Abstand in Prismengrad.	Objektdist. 50 cm Zahl der Fälle	Objektdist. 30 cm Zahl der Fälle	Abstand in Prismengrad.	Objektdist. 50 cm Zahl der Fälle
	Horizontaldivergenz		Positive Vertikaldivergenz	
2	2	1	Spur	2
3	2	1	1/2	7
4	2		1	2
5		1	1 1/2	1
6	2	1	2	1
7	2	1		
8	2	—		
9		2		
10	1	2		
11		1		
12		1		
14		1		
	Horizontaldivergenz		negative Vertikaldivergenz	
0	1	—		
1/2	2	—	Spur	2
1	—	2	1/2	8
2	1	1	1	4
3	3	—	1 1/2	1
4	—	1		
5	—	1		
6	2	2		
7	4	1		
8	—	2		
9	2	1		
10	—	1		
11	—	1		
15	—	2		

3. Horizontalkonvergenz.
a) Manifest (mit rotat. Rucknystagmus) 1 Fall.
b) Latent 3 Fälle.
(Auf 50 cm $^1/_2$—3 Prismengrade.)
4. Horizontalkonvergenz und negative Vertikaldivergenz 2 Fälle. Höhenablenkung 1 mal eine Spur, 1 mal 1°.

Der binokulare Sehakt.

Er war 8 mal aufgehoben wegen Pannus trachomatosus, Leucoma adhaerens (2 mal), Katarakt, Aphakie, Strabismus divergenz (2 mal), Strabismus convergenz. Weiter wurde bei 21 Mann die Fallprobe gemacht. Sie bestanden sämtlich.

Rückblick.

Der Vergleich der Kranken und Gesunden hat zwar bemerkenswerte Unterschiede ergeben, aber sie sind nicht derart, dass man einem bestimmten körperlichen Fehler ausschliesslich die Entstehung des Augenzitterns zur Last legen könnte. Wir stossen fast in jeder Statistik auf starke Gegensätze, z. B. gute und schlechte Sehschärfe, hohen und niedrigen Lichtsinn, grosses und kleines Körpermass. Es liegt also die Vermutung nahe, dass die Veranlagung zum Augenzittern durch eine Vereinigung von körperlichen Mängeln gebildet wird.

Was äussere und innere Augenkrankheiten, Sehschärfe und Refraktion angeht, so haben meine Untersuchungen an einer hinreichend

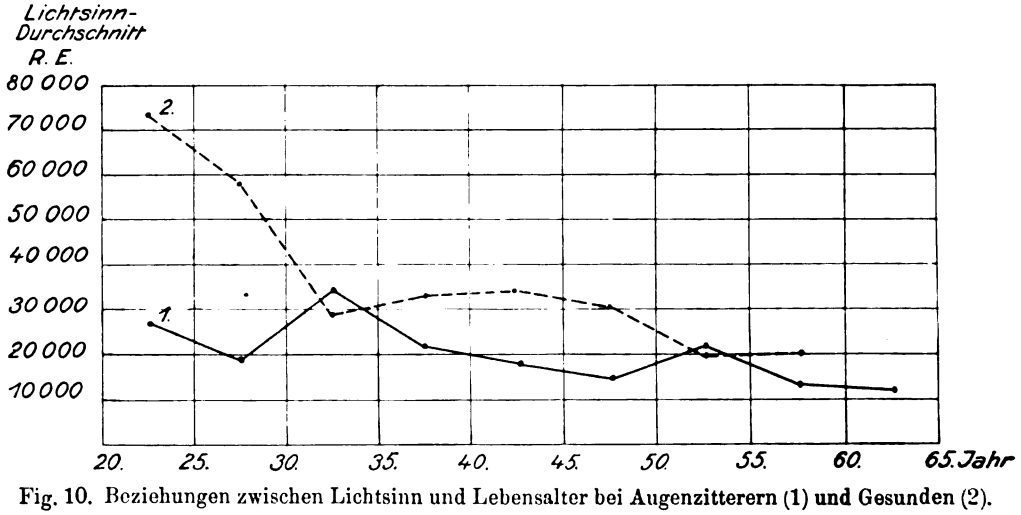

Fig. 10. Beziehungen zwischen Lichtsinn und Lebensalter bei Augenzitterern (1) und Gesunden (2).

grossen Zahl von Augenzitterern gezeigt, dass es sich da nicht um ein minderwertiges Augenmaterial handelt. Die Augenzitterer stehen

in diesen Punkten teilweise noch günstiger da, als die Gesunden. Ich glaube also, dass die obigen Mängel für die Erklärung des Augenzitterns nicht viel ergeben.

Ganz anders ist es beim Lichtsinn, weshalb es zweckmässig ist, die Ergebnisse einander gegenüber zu stellen.

Höhe der Adaptationskurve nach Dunkelaufenthalt von 60 Min. bei der ersten Prüfung. R. E.	Augenzitterer Fälle in %	Gesunde Fälle in %
1. Unter 100	1	
2. Über 500— 1000	4	
3. „ 1000— 3000	5	
4. „ 3000— 5000	7	1,96
5. „ 5000— 7500	11	3,92
6. „ 7500— 10000	4	3,92
7. „ 10000— 15000	15	11,76
8. „ 15000— 20000	13	13,72
9. „ 20000— 25000	13	11,76
10. „ 25000— 30000	8	9,8
11. „ 30000— 40000	8	13,72
12. „ 40000— 50000	4	7,82
13. „ 50000— 60000	4	3,92
14. „ 60000— 70000	—	5,8
15. „ 80000— 90000	2	1,96
16. „ 90000—100000	—	3,92
17. „ 100000—110000	1	1,96
18. „ 110000—120000	—	1,96
19. „ 120000—130000	—	1,96
Zahl der Fälle	100	51
Durchschnitt des Lichtsinns	20506	37163

Die ganz niedrigen Kurvenwerte unter 3000, die bei Augenzittern 10% der Gesamtheit ausmachen, kommen bei Gesunden nicht vor. Während bei den Werten unter 15000 R. E. die Augenzitterer stärker vertreten sind, überwiegen bei den höheren die Gesunden, so dass der Durchschnittswert bei letzteren fast doppelt so gross ist, als bei den Kranken. Die Gegenüberstellung der Lichtsinnkurven in den verschiedenen Lebensaltern gibt folgendes Bild:

Lebensalter in Jahren	Augenzitterer		Gesunde	
	Zahl der Fälle	Durchschnitt des Lichtsinns	Zahl der Fälle	Durchschnitt des Lichtsinns
20—24	3	27303	6	72958
25—29	5	19010	6	58583
30—34	14	34495	6	28800
35—39	14	21650	9	32663
40—44	24	17727	7	34073
45—49	25	14228	6	30195
50—54	13	21773	10	19960
55—59	1	12700	1	20000
60—64	1	11700	—	—

Die hieraus abgeleitete Kurve (Fig. 10) zeigt, dass der Lichtsinn

mit dem Lebensalter bei Augenzitterern (1) und Gesunden (2) beträchtlich sinkt. Die Kurve der Augenzitterer ist aber durchschnittlich bedeutend niedriger. Am grössten ist der Unterschied zwischen 20 und 30 Jahren. Wenn Bergleute in diesem frühen Alter bereits von Augenzittern befallen werden, so muss ihre Veranlagung besonders stark sein. Da nun ihr Lichtsinn so tief unter dem ihrer gesunden Altersgenossen liegt, so ist man berechtigt, diesem die Schuld beizumessen. Zweimal sinkt die Kurve der Gesunden unter die der Augenzitterer. In der Periode von 30—34 Jahren finden sich unter den Gesunden 2 Fälle mit niedrigem Lichtsinn (Tab. 8, Nr. 3 und 4) bei Auswärtsschielen, das meines Erachtens nicht zu Augenzittern neigt (siehe unten). Ferner liegen die Kurven jenseits des 50. Jahres nahe beieinander. In dieser Zeit kann sich die Wirkung der Veranlagung weniger offenbaren, weil die Leute die Hauarbeit mit der leichteren Zimmerarbeit zu vertauschen pflegen. Die Bedeutung des Lichtsinns wird auch durch einen kurzen Hinweis auf die Arbeitsbedingungen verständlich. In England, wo man Gruben mit Kerzen, Fackeln und Sicherheitslampen vergleichen kann, haben sich die Augenärzte 1912 in Oxford einstimmig dahin geäussert, dass schlechte Beleuchtung die Ursache des Augenzitterns sei. Dr. Court hatte bereits 1891 folgende Statistik veröffentlicht:

Unter	524	Bergleuten,	die mit	Sicherheitslampen arbeiteten,	waren 160 Fälle von Augenzittern,
„	231	„	„	Fackeln arbeiteten,	waren 0 Fälle von Augenzittern,
„	342	„	„	Kerzen arbeiteten,	waren 3 Fälle von Augenzittern.

Die Leuchtkraft einer Sicherheitslampe ist nach Llewellyn (165, S. 55) selten grösser als 0,5 Kerzenstärke. Unter Berücksichtigung aller Umstände muss man die Beleuchtung in einem Bergwerk mit Kerzen 5—10 mal höher schätzen, als in einem solchen mit Sicherheitslampen (165, S. 88). Wenn in diesem, relativ zwar grossem, absolut aber geringen Unterschied der Beleuchtung die äussere Ursache des Augenzitterns enthalten ist, so muss es erlaubt sein, die innere Ursache des Augenzitterns im Lichtsinn zu suchen. Die persönlichen Schwankungen des Lichtsinns entsprechen den Verschiedenheiten der Beleuchtung der Grube mit Sicherheitslampen und Kerzen.

Wer den Einfluss der Grubenbeleuchtung auf das Sehorgan richtig würdigen will, muss nicht das Licht der Flamme, sondern das von der bearbeiteten Kohlenstelle zurückgeworfene Licht in Betracht

ziehen. Da nach Llewellyn die Kohle 86—97% des auffallenden Lichtes verschluckt, so muss sich der Bergmann bei der Arbeit mit einem äusserst geringen Bruchteil einer Kerzenstärke begnügen. Im Nagelschen Adaptometer ist die grösstmögliche Beleuchtungsstärke der Milchglasplatte = 1,45 Meterkerze. Wer also einen relativen Empfindlichkeitswert von 100000 erreicht, vermag noch $\frac{1}{8000} \cdot \frac{1}{1000}$ oder den 8 Mill. Teil von 1,45 Meterkerzen wahrzunehmen. Ein Mann mit schlechtem Lichtsinn steht aber viel ungünstiger da.

Das Körpermass. Wer der Flötzhöhe einen Einfluss auf die Entstehung beimisst, kann an der Körpergrösse nicht achtlos vorbeigehen. Die Grössenstatistik der Kranken und Gesunden lässt keinen deutlichen Unterschied erkennen. Die Durchschnittsgrösse der Gesunden übertrifft die der Kranken sogar noch um $^1/_2$ cm. Trotzdem messe ich der Grösse eine gewisse, wenn auch untergeordnete Bedeutung bei, aus folgenden Gründen:

Stellt man Lichtsinn und Grösse in Beziehung zueinander, so erhält man nachstehende Gruppierung:

Körpermass in cm	Augenzitterer		Gesunde	
	Zahl der Fälle	Durchschnitt des Lichtsinns. R. E.	Zahl der Fälle	Durchschnitt des Lichtsinns. R. E.
151—155	3	25000	1	23500
Über 155—160	8	15737	8	50390
„ 160—165	20	11660	4	23614
„ 165—170	34	18933	10	49030
„ 170—175	25	26049	14	32443
„ 175—180	7	30177	8	34814
„ 180—185	3	37100	1	50000
„ 190—192,5	—	—	1	13250

Das Ergebnis ist noch besser aus Kurve 11 zu ersehen. Bei den Augenzitterern (1) über 160 cm steigt die Lichtsinnkurve bis zum Ende

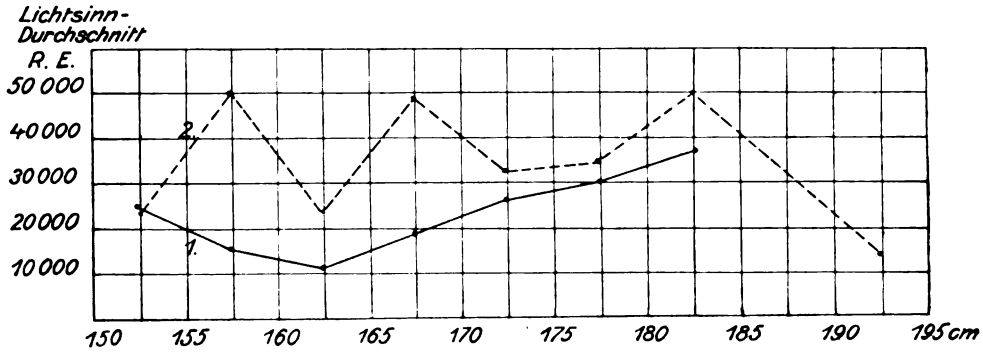

Fig. 11. Beziehungen zwischen Lichtsinn u. Körpergrösse bei Augenzitterern (1) u. Gesunden (2).

regelmässig an. Die Kurve der Gesunden (2) ist fast überall beträchtlich höher, aber von unregelmässigem Verlauf. Ihr Endpunkt wird durch einen aussergewöhnlich grossen Arbeiter mit niedrigem Lichtsinn gebildet, der erst im 20. Lebensjahr und im 4. Jahr der Grubenarbeit stand, also Augenzittern kaum erwerben konnte.

Endlich ist es mir gelungen, gewisse Beziehungen der Grösse zum Krankheitsbild des Augenzitterns nachzuweisen, wovon später die Rede sein wird.

Die Bedeutung der Grösse in der Veranlagung ist aber viel geringer als die des Lichtsinns. Das lehrt z. B. auch die Betrachtung der jugendlichen Augenzitterer in der Tab. 4.

Das Körpermass der Fälle unter 30 Jahren liegt unter dem Durchschnitt, aber sie haben einen schlechten Lichtsinn.

Beweglichkeitsstörungen. Folgende Zusammenstellung enthält die Ergebnisse von S. 534 und S. 545.

	195 Augenzitterer				48 Gesunde			
	Zahl der Fälle	%	Abweichung in Prismengraden auf 50 cm	Abweichung in Prismengraden auf 30 cm	Zahl der Fälle	%	Abweichung in Prismengraden auf 50 cm	Abweichung in Prismengraden auf 30 cm
1. Horizontaldivergenz								
a) manifest	1	0,5			2	4,1		
b) latent	93	47,7	0—13°	1—23°	12	25	½—7°	1—11°
2. a) Horizontal- u. positive Vertikaldivergenz	55	28,2			13	27		
Horizontaldivergenz			0—13°	1—17°			2—10°	2—14°
pos. Vertikaldivergenz			Spur—5°				Spur—2°	
b) Horizontal-u. negative Vertikaldivergenz	39	20,0			15	31,2		
Horizontaldivergenz			2—13°	2—25°			0—9°	1—15°
negat Vertikaldiverg.			Spur—5°				Spur—1½	
3. Konvergenz								
a) manifest	3	1,6			1	2,1		
b) latent	4	2,0	2—7°		5	10,4	½—3°	
kombin. mit negativer Vertikaldivergenz	wenigstens 3		½—2°		2		Spur—1°	

Diese Statistik zeigt keine scharf ausgeprägten Unterschiede zwischen Augenzitterern und Gesunden in bezug auf die Schielablenkungen. Günstiger stehen die Augenzitterer da, was manifestes Schielen, sowohl nach innen als nach aussen, angeht. Derartige Fälle machen unter der Gesamtzahl von fast 800 Mann noch nicht 1 % aus. Anders liegt die Sache beim latenten Schielen. Prozentual schwächer sind die Augenzitterer vertreten mit Horizontal + negativer Vertikal-

divergenz und latenter Konvergenz, viel stärker aber mit latenter Horizontaldivergenz, fast gleich mit Horizontal- und positiver Vertikaldivergenz. Bei allen Abweichungen haben aber die Augenzitterer den Vorrang, was die Grösse der Schielablenkung angeht.

Meine frühere Annahme, dass latente Horizontaldivergenz und Vertikalablenkungen die Entstehung des Augenzitterns begünstigen, ist also bestätigt worden.

Binokularer Sehakt. Derselbe ist weder bei allen Augenzitterern, noch bei allen Gesunden geprüft. Sicher aufgehoben war er unter fast 800 Augenzitterern 16 mal (= 2 %), unter 61 Gesunden 8 mal (= 13 %). Vorhandensein des binokularen Sehens scheint mir unter sonst gleichen Bedingungen eher zu Augenzittern zu führen, als sein Fehlen.

Schlussbetrachtung.

Mit einer Vereinigung obiger Fehler ist die Veranlagung zum Augenzittern noch nicht erschöpft. Denn wir finden einerseits unter den Augenzitterern kleine Leute mit gutem Lichtsinn, die relativ früh erkranken (z. B. Nr. 93 in der Tab. 1), anderseits unter den Gesunden grosse Menschen mit schlechtem Lichtsinn. Da gibt es zwei Möglichkeiten:

1. Die zu Augenzittern veranlagten Leute waren den Arbeitsschädlichkeiten (äussere Ursachen des Augenzitterns) nicht oder noch nicht lange genug ausgesetzt. Es wird also zweckmässig sein, sie unter Aufsicht zu halten, z. B. Nr. 47 in der Tab. 9.

2. Es kommt zu obigen Fehlern noch ein bis jetzt nicht genannter hinzu. Für letzteren, den ich mit X bezeichnen will, besitze ich bis jetzt erst gewisse Anhaltspunkte, die bei Erörterung des Krankheitsbildes besprochen werden sollen.

Die Formel der Veranlagung $= V$, die aus den bis jetzt bekannten Einflüssen Lichtsinn $= L$, Alkoholismus $= A$, Schielablenkungen $= S$, Grösse $= G$ und dem noch dunklen Faktor X besteht, lautet also:

$$V = \frac{A \,.\, S \,.\, G \,.\, X}{L}.$$

Wir können die Kenntnis der Veranlagung noch weiter fördern, wenn wir möglichst solche Augenzitterer untersuchen, bei denen das Schwergewicht nicht auf den Arbeitsbedingungen liegt. Dazu gehören alle jugendlichen Kranken, besonders solche unter 20 Jahren, die mir

in letzter Zeit nicht zur Verfügung standen. Weiter alle Beamten, soweit sie bereits jahrelang die grobe bergmännische Arbeit hinter sich haben. Endlich alle hartnäckigen Fälle, die ihr Augenzittern jahrelang über Tage noch behalten.

Literaturverzeichnis.

Ergänzung und Fortsetzung von Nr. 160.

1893. 121) Snell, Le nystagmus des mineurs et la recherche du feu grisou. Question pratique. Journ. d'ocul. du nord de la Françe. Mai.

1907. 122) Bárány, Physiologie und Pathologie des Bogengangapparates. Leipzig und Wien.

123) Horn, Über Dunkeladaptation bei Augenhintergrundserkrankungen. Inaug.-Diss. Tübingen.

124) Nuel, Du nystagmus des houilleurs. Bulletin de l'académie royale de méd. 27. VII.

125) Peters, Is miners' nystagmus of labyrinthine origin? Archives of Ophthalmology. Vol. XXXVI. Nr. 5.

1908. 126) Rutten, Présentation de malades nystagmiques. Société belge d'Ophtalmologie. 26. IV.

1909. 127) Joteyko, La pathogénie du nystagmus des mineurs. Théorie nerveuse. Extrait de revue psychologique fasc 2.

128) Sauvineau, Encycl. franç. d'ophtalmologie. VIII.

129) Bárány, Zur Theorie des Bogengangapparates. Zeitschr. f. Sinnesphysiologie.

130) Stassen, Un cas grave de nystagmus. Société médico-chirurgicale de Liége. 1. VII.

131) Benoit et Stassen, Nystagmus professionnel intermittent greffé sur une irritation anormale du labyrinthe. Société médico-chirurgicale de Liége. 4. XI.

132) Stargardt, Über Störungen der Dunkeladaptation. v. Graefe's Arch. f. Ophth. Bd. LXXIII. S. 77—164. 14. XII.

1910. 133) Benoit et Stassen, Quelques notes sur le nystagmus des houilleurs. Société médico-chirurgicale de Liége. 3. III.

134) Stassen, Quelques notes sur le nystagmus des houilleurs. Extrait du bulletin médical des accidents du travail. 15. III.

135) Behr, Der Reflexcharakter der Adaptationsvorgänge, insbesondere der Dunkeladaptation und deren Beziehungen zur topischen Diagnose und zur Hemeralopie. v. Graefe's Arch. f. Ophth. Bd. LXXV. S. 201 bis 283.

136) Rutten, Contribution à l'étude pathogénique du nystagmus des houilleurs. Communication faite à la Société belge d'ophtalmologie. Mai.

137) — Présentation d'un houilleur nystagmique. Communication faite à la société belge d'ophtalmologie. 25. IX.

138) Dransart et Famechon, Sur le nystagmus des mineurs dans le bassin houiller du nord de la Françe pendant des années 1908—1909. Société belge d'ophtalmologie. 25. IX.

139) Rutten, Présentation deux houilleurs atteints de névrose nystagmique aiguë provoquée par traumatisme et d'un houilleur nystagmique grave non accidenté. Extrait du bulletin médical des accidents du travail.

140) Nagel, Zwei Apparate für die augenärztliche Funktionsprüfung. Zeitschr. f. Augenheilk. Bd. XVII, 3.

141) Rutten, Contribution à l'étude pathogénique du nystagmus des houilleurs. Imprimerie médicale et scientifique. L. Severeyns, Bruxelles, rue botanique 34.

142) Actes du IIe congrès international de maladies professionnelles. Bruxelles, 10—14. IX.
Séance du 12. IX. Le nystagmus des houilleurs. Discussion: Libert, Roger, Rutten, Lindemann, Dransart, Stassen, Weekers, Declerfayt, Giglioli, Shufflebotham.
Rapports et communications.
Moret, Contribution à la pathogénie du nystagmus des houilleurs.
Nuel, Rapport sur le nystagmus des houilleurs.
Romiée et Thibert, Du nystagmus des houilleurs.

1911. 143) Orlando Orlandini, Studi sulle anomalie dei movimenti associati degli occhi e sul nistagmo. Ospitale civile di Venezia. Pavia.
144) Bielschowski, Über angeborene und erworbene Blickfelderweiterungen. Ophth. Ges. in Heidelberg.
145) L. u. R. Hessberg, Gutachtliche Betrachtung zur Entstehungszeit des sogenannten Nystagmus der Bergleute. Zeitschr. f. Versicherungsmedizin. Nr. 10.
146) Rutten, Contribution à l'étude pathogénique du nystagmus des houilleurs. L'écho médical. 17. IX.
147) — Quels sont les signes qui différencient le nystagmus des mineurs des autres nystagmus? Société belge d'ophtalmologie. 26. XI.
Diskussion: Coppez.
148) — Contribution à l'étude pathogénique du nystagmus des houilleurs. L'écho médical du nord. Lille.
149) Province de Liége, La lutte contre les maladies professionnelles, le nystagmus des houilleurs. Imprimerie industrielle et commerciale, Liége, Math. Thone, rue de la commune 13.

1912. 150) Benoit, L'hyperesthésie du labyrinthe est la cause du nystagmus des ovriers houilleurs. La presse oto-laryngologique, Belge. Mars.
151) Ohm, Neues über das Augenzittern der Bergleute. 29. Vers. rhein.-westf. Augenärzte in Essen am 9. Juni. Siehe Klin. Monatsbl. f. Augenheilk. Juli.
152) Court, Report of the examinations of the eyes of coal-miners working in colleries. Sheffield.
153) Butler, Miners' nystagmus (The opening address in a discussion on miners' nystagmus at the Oxford ophthalmological congress). 19. VII.
154) Court, Miners' nystagmus. Ebenda.
155) Elworthy, Colour and light in relation to miners' nystagmus. Ebenda.
156) Llewellyn, On miners' nystagmus. Ebenda.
157) Cridland, Coal-miners' nystagmus. Ebenda.
158) Browne and Mackenzie, The etiology and treatment of miners' nystagmus. British medical journal. 5. X.
159) Grégoire, Maladies professionnelles, rapport de la commission spéciale. Au conseil provincial. 11. X.
160) Ohm, Das Augenzittern der Bergleute, sein Krankheitsbild und seine Entstehung dargestellt an mehr als 500 selbst beobachteten Fällen. v. Graefe's Arch. f. Ophth. Bd. LXXXIII, 1. S. 1—98 und Sonderausgabe bei Engelmann, Leipzig. Oktober.
161) Dransart et Vanhoutte, Du nystagmus des mineurs. Discussion: Coppez, Benoit, Moret, van Lint, Moret, Dransart. Bulletin de la société belge d'ophtalmologie. 24. XI.
162) Coppez, Sur le nystagmus des houilleurs. Journal médical de Bruxelles. Nr. 49. 5. XII.
163) Rothfeld, Beitrag zur Kenntnis der Abhängigkeit des Tonus der Extremitätenmuskeln von der Kopfstellung. Versuche mit Narkose. Arch. f. d. ges. Physiol. CXLVIII.
164) Rothfeld, Über den Einfluss akuter und chronischer Alkoholvergiftung auf die vestibularen Reaktionen. Neurol. Zentralbl. Nr. 11.
165) Llewellyn, Miners' nystagmus, its causes an prevention. London, Nov.

166) Court, Defective illumination as the cause of nystagmus and other ocular disorders observed in miners. Sheffield, July.
167) — Miners' nystagmus. Sheffield.
168) Sonntag und Wolff, Anleitung zur Funktionsprüfung des Ohres.
169) Rodger, Miners' nystagmus.
1913. 170) Une maladie professionnelle type: Le nystagmus des houilleurs. Concours médical. Nr. 3. p. 156. 19. I.
171) „Verhandlungen" des Reichstages, 5. II. und des preuss. Abgeordnetenhauses, 1. III.
172) Diskussion zu 151. Stülp, Hessberg, Ohm. 30. Vers. rhein.-westf. Augenärzte in Düsseldorf am 9. Februar. Siehe Klin. Monatsbl. f. Augenheilk. März.
173) Butler, Referat, Ophthalmoscope, Februar und April. S. 263.
174) Coppez, Le nystagmus (Tremblement oculaire). Paris, Steinheil.
175) Dransart, Notes sur le nystagmus des mineurs. Société franç. d'opht. Mai.
176) Dransart et Vanhoutte, Notes sur la force de fusion de muscles oculaires. Extrait de l'ophtalmologie provinc. Juin.
177) Ohm, Einige Probleme in der Erforschung des Augenzitterns der Bergleute. Vortrag gehalten in der rhein. Ges. f. wissenschaftl. Forschung in Bonn. 1. VI.
178) Buys, Contributo allo studio del nistagmo da rotazione. Congresso della società italiana. 17.—21. IX. 1912.
179) Rothfeld, Die Physiologie des Bogengangapparates. Ges. deutscher Naturforscher und Ärzte. IX.
180) — Über die Wirkung einiger Körper aus der Gruppe des Chloroforms auf die vestibularen Augenreflexe. Arch. f. d. ges. Physiol. Bd. CXLIX.
181) Ohm, Ein Beitrag zur Behandlung des Augenzitterns der Bergleute. Zentralbl. f. prakt. Augenheilk. XII.
182) Une maladie professionnelle type: Le nystagmus des mineurs. Les maladie professionnelles. Le concours médical. p. 156.
183) Bielschowski, Über die relative Ruhelage der Augen. Ophth. Ges. Heidelberg.
184) Lindemann, Nystagmus der Bergleute in Herold, Hygiene der Bergarbeiter, Leipzig.
185) Benoit, Syndrome bulbaire des ouvriers houilleurs. Extrait du bulletin de la société belge d'ophtalmologie. Nr. 34. Liége.
186) Bárány und Rothfeld, Untersuchungen des Vestibularapparates bei akuter Alkoholintoxikation und bei Delirium tremens. Deutsche Zeitschr. f. Nervenheilk. Bd. L.
187) Schackwitz, Apparat zur Aufzeichnung der Augenbewegungen beim zusammenhängenden Lesen (Nystagmograph). Zeitschr. f. Physiologie. Bd. LXIII. 7. X.
188) Dransart, Notes sur le nystagmus des mineurs dans le nord de la France.
189) Buys e Hennebert, Movimenti di reazione di origine vestibolare sotto l'influenza della corrente galvanica. Arch. ital. di otologia. XXIV, 3.
190) Katz, Preysing und Blumenfeld, Handbuch der speziellen Chirurgie des Ohres und der oberen Luftwege.

1914. 191) Rothfeld, Über die Beeinflussung der vestibularen Reaktionsbewegungen durch experimentelle Verletzungen der Medulla oblongata. Extrait du bulletin de l'academie des sciences de Cracovie. Janvier.
192) Buys, Une forme spéciale de nystagmus par mouvements brusques de la tête. La presse oto-laryngologique belge. Nr. 1. Janvier.
193) Buys, Du fonctionnement des centres du nystagmus. La clinique. Nr. 2. Janvier.
194) Lafon, La vision des nystagmiques. Annales d'oculistiques. Janvier.

195) Igersheimer, Über Nystagmus. Klin. Monatsbl. f. Augenheilk. März-Mai.
196) Rutten, Réponse au questionnaire relatif à l'enquête sur le nystagmus des mineurs actuellement ouverte en France par le service des mines. Discussion sur le nystagmus à l'Association belge de médicine sociale, 29. XI. 1913 und 28. III. 1914: Rutten, Glibert, Dewatripont, Capart, Roger.
197) Rothfeld, Das „Oto-Ophthalmotrop", ein Apparat zur Demonstration der vom Ohrlabyrinthe ausgelösten kompensatorischen Augenbewegungen. Berliner klin. Wochenschr. Nr. 6.
198) Ohm, Die beruflichen Augenverletzungen der Bergleute in einem fünfjährigen Zeitraum. Monatsschr. f. Unfallheilkunde, Nr. 4 und 5, und Sonderausgabe bei Vogel, Leipzig.
199) — Zur graphischen Registrierung des Augenzitterns der Bergleute und der Lidbewegungen. Zeitschr. f. Augenheilk. Heft 1.
200) Paton, Nystagmus with rhytmical head-movement. Proc. of the roy. soc. of med., London, Vol. VII, Nr. 6, sect. of neurol. ophthalm. a. otol. p. 19—84.
201) Pooley, Two cases of miners' nystagmus. Ebenda.
202) Diskussion on nystagmus, ebenda:
Spicer (p. 20), Taylor (29), Scott (33), Llewellyn (42), Makenzie (49), Harmann (56), Coulter (61), Harris (63), Abrahams (64), O'Malley (69), Grimsdale (73), Cridland (74), Mac Nab (75), Layton (77), Gunn (79), Parsons (81), Jenkins (81), Pooley (82).
1915. 203) Kunz u. Ohm, Über photographische Messung des Augenabstandes und der Pupillen bei Bewegung der Augen von unten nach oben in der mittleren Blickrichtung. v. Graefe's Arch. f. Ophth. Bd. LXXXIX.

Weiteres über die Entstehung der Weitsichtigkeit und des Altersstars.

Von

Sanitätsrat Dr. Fritz Schanz,
Dresden.

Meine Arbeit über die Entstehung der Altersweitsichtigkeit und des Altersstars möchte ich noch durch einige Ausführungen ergänzen. Chalupecky hatte gezeigt, dass sich durch Belichtung von Eier- und Linseneiweisslösungen mittels der Quarzlampe aus leicht löslichen Eiweissen schwerer lösliche und schliesslich unlösliche (koagulierte) Eiweisskörper bilden. Aus Albuminen werden Globuline und schliesslich koagulierte Eiweisse. Er hat dann Linsen von Schweinsaugen derselben Lichtquelle ausgesetzt und gefunden, dass auch in der Linse selbst dieser Vorgang festzustellen ist. Mittels Nitroprussidlösung, der etwas Ammoniak zugesetzt ist, lassen sich die leichter und schwerer löslichen Eiweisskörper unterscheiden. Nur die leichtlöslichen färben sich dabei rot. Während sich die jugendliche Linse vollständig rot färbt, färbt sich in der senilen nur der Rand. Bei den Schweinsaugen konnte er nach dreistündiger Belichtung mit der Quarzlampe analoge Veränderungen feststellen. Um dem Einwand zu begegnen, dass es sich um den Einfluss des Lichtes auf herausgenommene Linsen, also um totes Material gehandelt habe, wiederholte er jetzt[1]) seine Experimente an lebenden Meerschweinchen. Er exponierte drei mittelgrosse Tiere 7 Stunden derselben Quarzlampe. Ein scheckiges Tier wurde sofort getötet und die Linse untersucht. Bei der Nitroprussidfärbung war das Zentrum leicht gelb gefärbt, dann folgte eine Schicht, die sich nicht färbte, und schliesslich ein rot gefärbter Saum, also ein Zustand, der jenem bei den exstirpierten Linsen ganz analog war. Bei den beiden Tieren, die nicht sofort getötet wurden, entwickelten sich heftige elektrische Ophthalmien,

---

[1]) Wiener klin. Wochenschr. Nr. 27. 1914.

bei dem Albino stärker als bei dem scheckigen Tier. Als sich die Hornhäute aufhellten, wurden Linsentrübungen beobachtet, auch diese waren bei dem Albino stärker als bei dem scheckigen Tier. Der Albino wurde 40 Tage nach der Belichtung getötet. Die Linse zeigte wiederum im Kern eine gelbliche Färbung, dem sich eine nicht gefärbte Schicht anschloss, während wiederum die Peripherie gesättigt rot gefärbt war. Das scheckige Tier wurde am 70. Tag getötet. In der letzten Zeit war die ophthalmoskopisch sichtbare Linsentrübung weniger deutlich, und tatsächlich bezeugte die Nitroprussidfärbung keine sicheren Veränderungen, sie war zwar weniger gesättigt und weniger gleichmässig als bei normalen Linsen, aber ein ausgesprochener Unterschied zwischen Zentrum und Peripherie bestand nicht.

Diese Versuche lehren wieder, dass auch am lebenden Auge durch Licht Trübungen in der Linse zu erzeugen sind. Dieselben waren, als die getrübte Hornhaut sich aufhellte, mit dem blossen Auge und ophthalmoskopisch wochenlang wahrnehmbar. Bei jungen Tieren müssen solche Veränderungen schwerer zu erzeugen sein als bei älteren. Die leichtlöslichen Eiweissstoffe müssen erst in schwerer lösliche überführt werden, die ebenfalls durchsichtig sind. Erst aus den schwerer löslichen bilden sich koagulierte Eiweisse, die als Trübungen wahrgenommen werden können. Daraus erklärt sich, warum Herzog bei seinen Versuchen, durch Licht Trübungen in der Linse zu erzeugen, nur bei älteren Tieren Erfolg hatte. Auch Widmark konnte nur bei einem Teil seiner Tiere Trübungen erzeugen. Es kann dies daran gelegen haben, dass er auf das Alter der Tiere keine Rücksicht genommen. Die Trübungen können keine solch gesättigten Trübungen werden, wie wir sie beim Altersstar sehen, denn bei längerer Exposition trübt sich die Hornhaut und erschwert den kurzwelligen Strahlen den Zutritt zur Linse. Man hat experimentell wohl intensivere Trübungen erwartet und diese hauchartigen Trübungen unbeachtet gelassen. Nur so erkläre ich mir, dass v. Hess[1]), der nicht nur die Lichtschädigungen des Linsenepithels so klar beschrieben, sondern auch solche Linsentrübungen beobachtet hat, in seinem Londoner Referat gegen die Entstehung des Stars durch Licht Stellung nehmen konnte. Dass er diese Trübungen gesehen, ergibt sich aus seiner eigenen Arbeit. Dort heisst es S. 188: „Makroskopisch ist an den (nach der Belichtung) aus dem Auge genommenen und in Glaskörperflüssigkeit auf schwarzem Grund mit der Lupe be-

[1]) Arch. f. Augenheilk. Bd. LVII.

trachteten Linsen nichts Abnormes oder nur eine zarte, hauchartige, nur in wenigen Fällen etwas deutlicher hervortretende Trübung in der Gegend des Pupillargebietes sichtbar". Mehr ist durch experimentelle Belichtungen nicht zu erwarten. Wenn es anders wäre, wäre es mit uns schlimm bestellt, würde es nicht erst am Ende des Lebens zu so intensiven Trübungen der Linse kommen, denn das Tageslicht ist sehr reich an Strahlen, die auf die Linse wirken, es steht in dem Wellenlängenbereich, der auf die Linse wirkt, den Lichtquellen, die zu diesen Experimenten verwandt worden sind, kaum nach.

Die Versuche Chalupeckys lehren aber auch, dass nicht nur sichtbare Trübungen in der Linse des lebenden Auges durch Licht erzeugt werden können. Er konnte mittels der Nitroprussidreaktion nachweisen, dass auch in der Linse des lebenden Auges, wie er es für die herausgenommene Linse festgestellt, durch Licht die leicht löslichen Eiweisse in schwerer lösliche verwandelt werden. Er fand dabei ein leicht gelb gefärbtes Zentrum, darum eine ungefärbte Zone und peripher einen stark gefärbten Rand. Wie erklärt sich diese Erscheinung? Die kurzwelligen Strahlen dringen je nach ihrer Wellenlänge verschieden tief in das Gewebe. Je nach den Wellenlängen der Strahlen werden die Bezirke verschieden liegen, in denen ihre Wirkung sich geltend macht. Die kurzwelligen Strahlen, soweit sie bei ihrem Durchgang durch die Linse nicht schon absorbiert oder diffundiert sind, werden an der hinteren Linsenfläche besonders intensiv gegen das Zentrum der Linse reflektiert und erfahren, soweit sie wieder zur vorderen Linsenfläche gelangen, dieselbe Reflektion. Es wäre so verständlich, dass im Zentrum ihre Wirkung besonders intensiv ist. Dass sich um das Zentrum eine besonders starke Veränderung gezeigt, kann daran liegen, dass gerade dort die Strahlen aus einem bestimmten Wellenlängenbereich ihre Wirkung geltend machen. Das Spektrum der Quarzlampe ist nämlich kein kontinuierliches, sondern ein Bandenspektrum, in dem gewisse Banden ganz besonders intensiv vertreten sind. Bei besonders intensiven Banden muss auch der Wirkungsbereich der von diesen Banden herrührenden Strahlen ein besonderer sein.

Am Äquator der Linse sind infolge der Diffusion der kurzwelligen Strahlen, die umgekehrt zur 4. Potenz der Wellenlänge wächst, noch Wirkungen der kurzwelligen Strahlen zu erwarten. Bei seinem Albino gibt Chalupecky an, dass am Äquator die Färbung undeutlich war. Auch dies würde sich aus der Verteilung der kurzwelligen Strahlen in der Linse erklären. Bei Wiederholung der Ver-

suche müsste darauf geachtet werden. Es würde dies erklären, dass Kiribuchi Trübungen am Äquator fand, der bei der Belichtung durch die Iris vor der direkten Lichtwirkung gedeckt war.

Bei dem Versuchstier, das erst nach 70 Tagen getötet wurde, wurden mit der Zeit die ophthalmoskopisch sichtbaren Linsentrübungen weniger deutlich. Die Trübungen haben sich aufgehellt. In einem lebenden Gewebe ist dies wohl möglich. Der Lichtreiz vermag in der Linse keine akuten entzündlichen Erscheinungen auszulösen, da die Linse nerven- und gefässlos und zellenarm ist. Trotzdem werden sich in den Zellen reaktive Vorgänge abspielen, welche geringere Schädigungen durch das Licht mit der Zeit ausgleichen. Ist es doch auch vom Blitzstar bekannt, dass er sich mit der Zeit aufhellen kann. Diese Tatsache kann nicht dagegen sprechen, dass im Laufe des Lebens sich Veränderungen ausbilden, die nicht mehr rückbildungsfähig sind.

Wenn Chalupecky in seiner letzten Publikation glaubt, bei der Entstehung des Altersstars durch Licht nicht so weit gehen zu können, wie ich dies tue, so kann dies nur daran liegen, dass er die Menge des Lichtes, die tagtäglich vom Tageslicht in der Linse absorbiert wird, unterschätzt. In meiner Arbeit: Über die Veränderungen und Schädigungen der Augen durch die nicht direkt sichtbaren Lichtstrahlen (v. Graefe's Arch. f. Ophth. Bd. LXXXVI, 3), habe ich auf Taf. XXIII mit einem Quarzspektrographen in Dresden aufgenommene Spektren des diffusen Tageslichtes wiedergegeben. Die Aufnahmen sind gemacht am 24. I. 1910 um $^1/_2$2 Uhr, also zu einer Jahreszeit, zu der bei uns das Sonnenlicht am ärmsten an ultravioletten Strahlen ist. Der Spektrograph war etwa 30° über dem Horizont eingestellt. Es war noch nicht die hellste Himmelsstelle für die Aufnahme verwandt. Berücksichtigt man noch, dass schon Strahlen aus dem Bereich der blauen und violetten zur Absorption gelangen, so ergibt sich, dass die Hälfte dieser Tageslichtspektren erzeugt wurde von Strahlen, die die Netzhaut direkt nicht wahrnimmt. Von dieser Lichtmenge wird mit zunehmendem Alter immer mehr von der Linse absorbiert, so dass mit etwa 50 Jahren diese Strahlen fast vollständig von ihr verschluckt werden. Das ist eine ganz erhebliche Lichtmenge. Die Veränderungen, die Chalupecky mit der Quarzlampe am lebenden Tier erzeugt hat, können nur von Strahlen erzeugt sein, die auch das Tageslicht enthält. Das Licht der Quarzlampe enthält zwar Strahlen bis λ 220 $\mu\mu$, aber so weit kann das Licht der Quarzlampe nicht auf die Linse des lebenden Tieres wirken, da die Hornhaut bei λ 320 $\mu\mu$ stärker und von λ 300 $\mu\mu$ an alles Licht absorbiert, das auf sie fällt.

Bis λ 300 $\mu\mu$ reicht aber auch das Spektrum des Tageslichts in der Tiefebene. Bis zu diesem Wellenlängenbereich ist das Licht der Quarzlampe dem direkten Sonnenlicht nicht überlegen, und wenn das diffuse Tageslicht darin auch an Intensität dem Licht dieser Lampe nachsteht, so sind doch die Expositionszeiten für uns Menschen solange, dass man eine analoge Wirkung wohl erwarten kann. 7 Stunden können wir unser Auge nicht der direkten Sonnenbestrahlung aussetzen, aber die häufigen Blendungen im Laufe des Lebens reichen aus, um am Ende des Lebens solche Veränderungen zu erzeugen. Zu berücksichtigen ist dabei noch, dass das blaue Himmelslicht, wie ich dies in meiner Arbeit: „Licht und Lichttherapie"[1]), gezeigt habe, gerade an solchen Strahlen, die auf die Linse wirken, bei uns in der Tiefebene infolge der Diffusion des Lichtes in der Atmosphäre besonders reich ist.

Es ist die Frage aufgeworfen worden, warum die Hochgebirgsbewohner nicht häufiger an Star erkranken als wir in der Tiefebene. Man hat diesen Umstand benutzt, um ihn gegen meine Anschauungen geltend zu machen. Ich habe dagegen angeführt, dass die Hochgebirgsbewohner gezwungen sind, ihre Augen mehr gegen die direkte Lichtwirkung zu schützen, als wir dies zu tun gewohnt sind, weil dort das Licht mehr Strahlen enthält, die auf das äussere Auge wirken und Reizungen an demselben veranlassen. Aber dabei muss noch ein anderer Gesichtspunkt beachtet werden. Das diffuse Himmelslicht im Hochgebirge ist nicht so reich an Strahlen, die auf die Linse wirken, wie das diffuse Himmelslicht in der Tiefebene. Die Erklärung ergibt sich schon aus meinen letzten Ausführungen über diesen Gegenstand in diesem Archiv (Bd. LXXXVIII, S. 439). Die blaue Farbe des diffusen Himmelslichtes wird bedingt durch die Diffusion des Lichtes in der Atmosphäre. Feinste in der Luft suspendierte Teilchen zersplittern das Licht. Die Absplitterung steigert sich nach dem kurzwelligen Ende des Spektrums und wächst umgekehrt proportional zur vierten Potenz der Wellenlänge. Je mehr das direkte Sonnenlicht zur Tiefebene gelangt, desto mehr werden die kurzwelligen Strahlen abgesplittert. Der Verlust des direkten Sonnenlichtes kommt in den diffusen Strahlen des Himmelslichts wieder zum Vorschein. Ich habe in meiner Arbeit über „Licht und Lichttherapie" referiert über die Lichtuntersuchungen, die Dorno in Davos ausgeführt hat. Derselbe hat für Davos festgestellt, dass dort bei klarem Himmel die

[1]) Strahlentherapie. Bd. V, 1.

Sonne 88,5 % Anteil an der Gesamtbeleuchtung hat, und nur 11,5 % entfallen auf das Licht des blauen Himmels. Der Unterschied zwischen Licht und Schatten ist daher dort viel grösser als bei uns. Je mehr das Licht in der Atmosphäre vordringt, desto mehr wird das direkte Sonnenlicht geschwächt, und das diffuse Licht des blauen Himmels an Intensität zunehmen. Sein Gehalt an Strahlen, die auf die Linse wirken, muss zunehmen, auch wenn die äusseren ultravioletten Strahlen, die nur auf das äussere Auge wirken, dabei von der Luft absorbiert werden. Auch diese Tatsache ist zu berücksichtigen bei der Beantwortung der Frage, warum, wenn das Licht die Ursache der Startrübungen ist, diese im Hochgebirge nicht häufiger auftreten als bei uns.

Wie ich oben gezeigt, unterschätzt Chalupecky die Bedeutung seiner Befunde über die Lichtwirkung auf die Linse. Mich haben seine Versuche veranlasst, die Frage weiter zu verfolgen. Was für Eiereiweiss und Linseneiweiss gilt, trifft vielleicht auch für andere Eiweisskörper zu, und wir gelangen hier vielleicht zu einem Gesetz über die Wirkung des Lichtes auf die Eiweisskörper, und da diese die wichtigsten Bestandteile der Zelle darstellen, vielleicht, auch auf das Grundgesetz über die Wirkung des Lichtes auf die lebende Substanz. Von dieser Überlegung ausgehend, habe ich jetzt geprüft, ob sich solche Veränderungen auch für die Eiweisskörper des Blutes nachweisen lassen. Wenn man das Blutserum stark mit $^1/_2$ %iger Kochsalzlösung verdünnt, ist es leicht, dieselben Veränderungen festzustellen. Ich habe in einem Artikel: Die Wirkung des Lichtes auf die lebende Substanz (Pflügers Arch. f. Physiol. Bd. CLXI), dies ausführlicher besprochen. Was für Eiereiweiss, Linseneiweiss, Serumeiweiss zutrifft, wird, vielleicht mit einigen Modifikationen, auch für die andern Eiweisskörper zutreffen. Das Licht verändert die Struktur der Eiweisskörper in dem Sinne, dass aus leichtlöslichen schwerer lösliche Eiweisskörper werden. Mir will es scheinen, als ob dies das biologische Grundgesetz über die Wirkung der strahlenden Energie auf die lebende Substanz darstellt, und so hätte das Studium der Lichtwirkung an der Augenlinse Licht gebracht in elementare Vorgänge des Lebens.

[Mitteilung aus der Universitäts-Augenklinik Nr. 1 zu Budapest.
(Direktor: Hofrat Prof. Dr. Emil v. Grósz.)]

Die Anaphylaxie in der Augenheilkunde.

Von

Dr. Andreas Rados,
Laboratoriumsassistent der Klinik.

Unter diesem Titel erschien in jüngster Zeit eine Monographie von v. Szily und Arisawa, dessen Ziel, neben Anführung der eigenen Untersuchungen auch mit literarischen und praktischen Angaben für Forschern zu dienen, war. Da meines Erachtens einige Punkte zur völligen Klärung der schwebenden Fragen nicht besonders geeignet sind, erlaube ich mir, meine Einwände kurz folgen zu lassen. Hauptsächlich beabsichtige ich, an dieser Stelle solche Fragen zu erörtern, die mit meinen, bzw. von Dold und mir ausgeführten und in mehreren Arbeiten niedergelegten Versuchsergebnissen in Zusammenhang gebracht werden können. Bei der Besprechung werde ich, um leichten Überblick und Vergleich zu ermöglichen, der Einteilung der obigen Monographie womöglich folgen.

Die toxischen Eigenschaften der Augengewebe.

v. Szily und Arisawa berichten über Versuche, bei denen die Autoren die toxische, lokale Wirkungen der Linsen- und Uveaextrakte prüften. Bei diesen Versuchen stellte sich heraus, dass diese Emulsionen, in denen 5 Linsen in 20,0 ccm (bzw. 5 Uvea in 40,0 ccm) physiologischer Kochsalzlösung vermischt wurden, zu hochgradigen Reaktionen führten, und eben darum musste von einem weiteren Arbeiten mit ähnlichen Extrakten abgesehen werden. Die Autoren hatten eben aus obigen Ursachen Emulsionen hergestellt, bei denen 5 Linsen in 40,0, bzw. 5 Uvea in 80,0 ccm physiol. Kochsalzlösung aufgeschwemmt wurden. Mit diesen Extrakten wurden die lokalen Erscheinungen am Auge nach Injektion in den Glaskörperraum studiert. Leider sind aber die Wirkungen nicht genügend zu beurteilen, weil

auf S. 74—75 der Monographie nur je ein Protokoll mitgeteilt wird. Die Protokolle lauten wie folgt:

Versuche mit „Emulsion B" (vgl. 2. Kap. S. 50).

a) Einmalige Injektion von 20 Teilstrichen (0,1 ccm) der unverdünnten Linsenemulsion B (5 Linsen in 40 ccm *NaCl*) in den Glaskörperraum bei Kaninchen.

Verlauf:

Nach 24 Stunden ist in der Umgebung des Einstiches eine mässige, konjunktivale und episklerale Injektion vorhanden. Der Fundus des sonst reizfreien Auges gut zu sehen, die Gefässe leicht erweitert; die eingeführte Masse deutlich sichtbar.

Nach 48 Stunden: Auge fast normal reizfrei.

Nach 3 Tagen: Iris etwas gereizt, Pupille enger, aber kein Exsudat. (Nur ein Tier zeigte schwere Erscheinungen von seiten der Iris, mässige Exsudatbildung und Katarakt.)

Nach einer Woche ist mit Ausnahme des zuletzt erwähnten Tieres die Reizung bei allen verschwunden.

Nach 2 Wochen: vereinzelte hintere Synechien, sonst reizfrei. (Bei einigen Tieren Spuren von Exsudat bei mässig gereizter Iris.) Dabei herabgesetzte Tension, Cataracta complicata.

b) Einmalige Injektion von 20 Teilstrichen (0,1 ccm) der unverdünnten Uveaemulsion „B" (5 Uvea in 80 ccm *Na Cl*) in den Glaskörperraum bei Kaninchen.

Verlauf:

Nach 24 Stunden: abgesehen von der ophthalmoskopisch sichtbaren bräunlichen Masse im Glaskörperraum, bei sonst gut sichtbarem Fundus, keine Veränderung.

Nach 48 Stunden: desgleichen.

Nach 3 Tagen: geringe Irisreizung (bei einem Tier geringe Exsudatbildung).

Nach einer Woche: unverändert.

Nach 2 Wochen: äusserlich normal. Ophthalmoskopisch erkennt man in der Nähe des Sehnerveneintritts dunkel pigmentierte Körnchen. Fundus sonst normal.

Wenn wir die Protokolle durchsehen, so fällt es auf, dass eigentlich die Verfasser bei Anwendung obiger Emulsionen auch nach einmaliger Injektion im Glaskörperraum ziemlich ausgeprägte entzündliche Reaktionen erhalten haben. So wird bei der Anwendung von Linsenemulsion in Klammer darüber berichtet, dass ein Tier nach 3 Tagen „schwerere Erscheinungen von seiten der Iris, mässige Exsudatbildung und Katarakt" zeigte. Wie viel Tiere zu dieser Art Untersuchungen verwendet wurden, wird überhaupt nicht angegeben. Nach zwei Wochen wurden bei diesen Tieren vereinzelte hintere Synechien, herabgesetzte Tension und Katarakta complicata

bemerkt. Nach Einführung von Uveaemulsion (5 zu 40,0 ccm) war am dritten Tag geringe Irisreizung, ja sogar bei einem Tier geringe Exsudatbildung vorhanden. Die Zahl der angewendeten Tiere wird auch bei diesen Experimenten nicht angeführt.

Die Durchsicht der Protokolle ist darum wichtig, weil v. Szily und Arisawa mit denselben Emulsionen auch lokal anaphylaktische Studien unternommen haben, wie darüber auf S. 142—143 berichtet wird. Bevor wir diese Anaphylaxieversuche besprechen, müssen wir zunächst bei der Frage der primären Toxicität der Augengewebe stehen bleiben. Bei diesen, wie schon oben bereits auseinander gesetzt wurde, vermissen wir die Zahlenangaben. Es werden bei den Toxicitätsversuchen nicht genaue und ausführliche Protokolle veröffentlicht, sondern nur einige Typen hingestellt.

Betrachten wir aber diese Typen etwas eingehender. Bei den Toxicitätsversuchen wurden zweierlei Emulsionen verwendet. Emulsionen, bei denen 5 Linsen in 20,0, bzw. 40,0 und 5 Uvea in 40,0, bzw. 80,0 ccm physiologischer Kochsalzlösung aufgeschwemmt wurden. Mit der Wirkung letzterer Emulsion hatten wir uns schon eingehend beschäftigt. Die Wirkung ersterer Emulsion war so hochgradig und stark, dass die Autoren selbst sagen, dass „von weiteren Experimenten mit ihr abgesehen werden musste". Die Linsenemulsion (5 auf 20,0) verursachte schon nach 24 Stunden Chemose der Bindehaut, matte Trübung der Hornhaut, starke Iritis, so dass das ganze Pupillargebiet mit Exsudat bedeckt war. Die Erscheinungen nahmen an Intensität andauernd zu. Erst nach einer Woche begann die Cornealtrübung abzunehmen, aber die Iris zeigte eine napfkuchenartige Vorbuckelung, in der Vorderkammer war Exsudat, im Glaskörperraum eine gelblichweisse Masse sichtbar. Gleicherweise ist in dem einzigen Protokoll, durch das die primär toxische Wirkung der Uveaemulsion demonstriert werden sollte, ein sehr starker Reiz durch die angewendete Emulsion (o. 1 ccm in dem Glaskörperraum von der Emulsion 5 Uvea auf 40,0 ccm physiol. Kochsalzlösung) ausgeübt worden. Nach 24 Stunden wurden schon eine starke Chemose, matte Hornhaut, Iritis mit fibrinösem Verschluss des Pupillargebietes verzeichnet. Sogar nach zwei Wochen war die Iritis noch nicht völlig abgeklungen, ja es war sogar eine beginnende Phthisis bulbi mit Schrumpfung des Glaskörpers und herabgesetzter Tension vorhanden.

Wenn wir diese Resultate überblicken, so ergibt sich daraus, dass die Anwendung obiger (5 Linsen, bzw. Uvea auf 20,0, bzw. 40,0 ccm physiol. Kochsalzlösung) Emulsionen zu starke Reize darstellen. Dieser

Umstand muss meines Erachtens besonders darum hervorgehoben werden, weil v. Szily und Arisawa auch bei den Versuchen über lokale Anaphylaxie dieselben stark wirkenden Emulsionen angewendet haben! Auf S. 140—141 der Monographie wird über „Anaphylaxie durch Injektion von Linsen- bzw. Uveaemulsion in den Glaskörper“ berichtet.

In diesen Versuchen wollten die Verfasser so vorgehen, dass sie gegen ein bestimmtes Organeiweiss lokale Anaphylaxie zu erzeugen beabsichtigten. Zur Sensibilisierung und zu der Reinjektion wurde der Glaskörper desselben Auges verwendet, ja es wurde sogar bei beiden Injektionen dieselbe Menge der betreffenden Emulsion gespritzt. Diese Versuchsanordnung kann aber aus nachfolgenden Gründen keinesfalls als eine passende und glückliche bezeichnet werden.

Die Sensibilisierung und die Reinjektion hatte naturgemäss klinisch wahrnehmbare und ausgesprochene entzündliche Erscheinungen zur Folge gehabt. Wenn man aber eben zwischen beiden Erscheinungen einen scharfen Unterschied machen will, um daraus weitgehende theoretische Schlüsse abzuleiten, so muss man bei der Versuchsanordnung vorsichtiger sein, wie das v. Szily und Arisawa getan haben. Solche Unterschiede können betreffend der Wirkungsweise nur dann aufgestellt werden, wenn a) annähernd gleiche Erscheinungen nach der Einspritzung von quantitativ verschiedenen Mengen derselben Emulsion erreicht werden, oder aber wenn b) bei Verwendung der gleichen Emulsionsmengen qualitativ sich die Erscheinungen verschieden gestalten werden und einen ausgesprochenen Unterschied erkennen lassen.

Keine der beiden Forderungen haben aber v. Szily und Arisawa zu erfüllen versucht, und eben darum können ihre Versuche keinen Anspruch darauf machen, die Frage entschieden zu haben.

v. Szily und Arisawa haben in ihren Versuchen mit Linsen zwei Emulsionen hergestellt: 5 Linsen in 20,0, bzw. 40,0 ccm physiol. Kochsalzlösung. Es zeigte sich, dass die erstere Lösung schon bei der ersten Injektion so hochgradige Erscheinungen ergab, dass die Verfasser in ihren weiteren Untersuchungen über primäre Toxicität schon die letztere Emulsion anwenden mussten. Man müsste also erwarten, dass bei Versuchen, bei denen eine zweite wiederholte Injektion am selben Orte mit der gleichen Menge ausgeführt wird, die Lösung weniger konzentriert wäre, oder bei gleicher Konzentration geringere Mengen eingeführt würden. Dies vermissen wir aber in den Versuchen v. Szily und Arisawa. Sie hatten bei

der Reinjektion nicht einmal die letztere Emulsion (welche zwar auch genügend ausgesprochene Erscheinungen verursachte), sondern die erstere verwendet. Früher wurde schon die Wirkung dieser Emulsion ausführlich geschildert. Die Reinjektion der gleichen Menge der Emulsion führte aber nicht zu so einem charakteristischen Bilde, dass diese Erscheinungen zugunsten einer Sensibilisierung gerechnet werden können. Ja, die Erscheinungen waren vielleicht noch geringer, wie bei der ersten Injektion, was sehr gut begreiflich wird, wenn man die Versuchsergebnisse nebeneinander betrachtet.

0,1 ccm der Linsenemulsion (5 Linsen auf 20,0 ccm physiol Kochsalzlösung) verursachte nach Angaben von v. Szily und Arisawa

bei der ersten Injektion (S. 74):

Versuche mit „Emulsion A".

a) Einmalige Injektion von 20 Teilstrichen (0,1 ccm), der unverdünnten Linsenemulsion „A" (5 Linsen in 20 ccm *NaCl*) in den Glaskörperraum bei Kaninchen.

Verlauf:

Nach 24 Stunden ist das Auge geschlossen, es besteht starke Sekretion, Chemosis der Bindehaut, matte Trübung der Hornhaut, starke Irisreizung. Das ganze Pupillargebiet von grauweissem Exsudat eingenommen.

Nach 48 Stunden hat die Iritis weitere Fortschritte gemacht.

Nach 3 Tagen Hornhaut in ganzer Dicke getrübt.

Nach 1 Woche beginnt die Cornealtrübung abzunehmen, und man erkennt die napfkuchenartig vorgebuckelte Iris, und das membranöse Exsudat in der vorderen Kammer. Im Glaskörperraum wird eine gelblichweisse Masse sichtbar.

Nach 2 Wochen Cornea deutlich aufgeklärt, kein Exsudat. Es bestehen zahlreiche hintere Synechien. Die Linse ist getrübt.

bei der zweiten Injektion (S. 141):

Injektion und Reinjektion an demselben Auge.

a) Versuche mit Linsenextrakt.

1. Injektion: 20 Teilstriche (0,1 ccm) der Rinderlinsenemulsion „A" (5 Linsen auf 20,0 *NaCl*) in den Glaskörperraum des rechten Auges bei Kaninchen.

Intervall: 4 Wochen.

Reinjektion: 20 Teilstriche (0,1 ccm) derselben Emulsion in den Glaskörperraum des vorbehandelten Auges.

Zahl der Tiere: 8 Kaninchen.

Verlauf nach der Reinjektion:

Nach 24 Stunden starke pericorneale Injektion, am Pupillarrand frische Exsudatmassen.

Nach 48 Stunden noch deutliche Reizerscheinungen. Es sind frische Synechien entstanden.

Nach 1 Woche Reizerscheinungen nunmehr gering. Seclusio pupillae.

Nach 2 Wochen Iris samt der kataraktösen Linse nach hinten gesunken. Beginn der Phthisis bulbi.

Ein gleiches Bild ergab sich bei den Versuchen mit Uveaemulsion. Die Emulsion „A" (5 Uvea auf 40,0 ccm physiol. Kochsalzlösung) hatte auch zu starke Folgeerscheinungen bei der ersten In-

jektion verursacht, bei Emulsion „B“ (5 Uvea auf 80,0 ccm physiol. Kochsalzlösung) waren die Erscheinungen geringer. Aber die Versuchsbedingungen waren dabei dieselben, nur mit dem Unterschied, dass die Emulsion „B“ zur Frage der Sensibilisierung herangezogen wurde. In dieser Serie wurden 6 Kaninchen gebraucht. Wir vermissen aber die genaue Anführung der einzelnen Versuchsprotokolle, und eben darum entziehen sich die Ergebnisse unserem Urteil. Es wird neben Hinweisung auf andere Versuche nur so viel berichtet: „im Verlaufe der 2. Woche gingen die Augen unter Kataraktbildung in reizlose Phthisis bulbi über“.

Meines Erachtens kann man aus diesen Versuchen in Bestätigung älterer Tatsachen nur das folgern, dass die angewendeten Gewebsemulsionen toxische Eigenschaften besassen. Ob auch eine Sensibilisierung vorlag, lässt sich wegen der Versuchsanordnung und des Fehlens der einzelnen Versuchsprotokolle nicht entscheiden. Besonders soll das betreffend der Anaphylaxieversuche mittels Linsenemulsion wiederholt hervorgehoben werden, wo bei der Reinjektion dieselbe Menge — die bei der ersten Injektion so äusserst hochgradige Erscheinungen verursacht hatte — am selben Orte eingespritzt wurde, und wo qualitative Unterschiede überhaupt nicht nachweisbar waren. Es will mir scheinen, dass man sich scheuen muss, im gegebenen Falle von anaphylaktischen Erscheinungen zu sprechen, weil genügende Differenzen in der Intensität der Folgeerscheinungen nicht vorhanden gewesen sind.

Das gleiche gilt ebenfalls für diese Versuche, bei denen die Reinjektion mit derselben Menge (0,1 ccm) der primär stark toxisch wirkenden Emulsion (5 Linsen auf 20,0 ccm physiologischer Kochsalzlösung) am andern Auge vorgenommen wurde. Hier hatten die Verfasser eigentlich auch keine genügenden Unterschiede in der Folgeerscheinungen aufzeichnen können, um von Anaphylaxie sprechen zu dürfen. Die Erscheinungen bei der Reinjektion am zweiten Auge, wie das in dem angeführten Protokoll auf S. 141 ersichtlich ist, übertreffen keinesfalls diese Erscheinungen, die wir als primär toxische Erscheinungen früher kennen gelernt haben.

Anaphylaxie durch Injektion von sogenanntem chemisch reinen Pigment in den Glaskörper.

Bezüglich dieser Versuche muss wiederum dasselbe hervorgehoben werden, was oben ausführlich erläutert wurde. In dieser Gruppe war die Versuchsanordnung gleicherweise gestellt. Es wurde dieselbe

Menge bei Kaninchen in den Glaskörper gespritzt, bei der Reinjektion wurde gleicherweise der Glaskörper desselben, oder des andern Auges, oder die Blutbahn gewählt. Die genaue kritische Übersicht der Protokolle ergibt hier auch keinen wesentlichen Unterschied zwischen den von v. Szily und Arisawa als primär toxisch, bzw. als anaphylaktisch gedeuteten Erscheinungen. Besonders kann man von anaphylaktischen Erscheinungen nicht einmal sprechen in Versuchen, bei denen die Reinjektion des Pigments am andern Auge vorgenommen wurde, weil da bei der Reinjektion vielleicht noch geringere Erscheinungen auftraten, als bei der Sensibilisierung am ersten Auge der Fall gewesen sein konnte. Ebenfalls finden wir keine markanten Unterschiede verzeichnet bei der Reinjektion mit Pigment in den Glaskörper desselben Auges.

Aus vorher auseinandergesetzten Gründen muss die Behauptung von v. Szily und Arisawa für hinfällig gehalten werden, dass lokale anaphylaktische Versuche mit Pigment „leichter wahrnehmbare Anzeichen für eingetretene Anaphylaxie" liefern. Wenigstens sind wir nicht imstande, dies anzunehmen, weil die von den Autoren zur Begründung dieses Satzes gelieferten Versuchsergebnisse dafür keinen Anhaltspunkt und keine Begründung bieten, und nicht einmal einer Kritik standhalten können.

Passive Anaphylaxie der Cornea.

Bevor ich die Besprechung der in diesem Abschnitt enthaltenen Tatsachen beginne, bin ich gezwungen, die Reihenfolge einiger Literaturangaben zu korrigieren. Ich beabsichtige dies nicht nur darum, weil die Wiedergabe nicht in chronologischer Reihenfolge aufgenommen wurde, sondern um der historischen Entwicklung der auf diesem Gebiete so rasch wechselnden Begriffe zu dienen, und den unorientierten Leser über diese Entwicklung richtig aufzuklären.

v. Szily schreibt auf S. 159 seiner Monographie folgendes:

Dold und Rados sind der Meinung, dass die Wirkung die Zade als eine der anaphylaktischen Hornhaut eigentümliche beschreibt, identisch sei mit der allgemeinen Organextraktwirkung.

Sie glauben, dass aus „anaphylaktischem Gewebe", zugegeben, dass sie an die Organzellen gebunden sind, und angenommen, dass man sie (was noch fraglich ist) aus den Organgeweben mit Wasser extrahieren könnte, sich doch nur anaphylaktische Antikörper, aber weder ein Anaphylaxiegift, noch ein Anaphylatoxin extrahieren lassen.

Zade betont demgegenüber von neuem (im Original nicht gesperrt) usw.

Demgegenüber muss ich aber betonen, dass diese Aufeinanderfolge der Tatsachen nicht richtig ist.

Zade hatte bei der Versammlung der ophthalmologischen Gesellschaft zu Heidelberg 1913 über „Untersuchungen über Anaphylaxie am Auge" berichtet. In seinen interessanten Versuchen beschäftigte er sich auch mit der Frage des Anaphylatoxins. Er nahm den Standpunkt ein, dass bei der Anaphylaxie in vivo ein Gift erzeugt wird, was mit dem in vitro hergestellten Anaphylatoxin identisch sei, eine Auffassung, die früher in der Literatur der Anaphylaxie einige Vertreter finden konnte. Aus diesem Gedankengang geleitet, hat Zade aus Hornhäuten, welche nach dem Vorgang von Wessely anaphylaktische Entzündungserscheinungen darbieten, Extrakte hergestellt, welche bei intralamellärer Einspritzung in die Hornhaut wiederum hochgradige entzündliche Erscheinungen hervorriefen. Er glaubte, durch obiges Vorgehen Anaphylatoxin aus den entzündeten Hornhäuten extrahiert zu haben, welche Auffassung durch die Negativität der Kontrollversuche mit Extrakten aus normalen Hornhäuten noch verstärkt wurde.

Gemeinschaftlich mit H. Dold haben wir eingehende Untersuchungen über lokale Anaphylatoxinwirkungen vorgenommen, und gleichzeitig befassten wir uns mit der Frage der lokalen Organextraktwirkung im allgemeinen und benutzten zu diesen obigen Untersuchungen das Auge als sehr empfindliches Organ, welches auf geringe Reize mit relativ hochgradigen Veränderungen reagiert. Über diese Versuche haben wir kurz in der Deutschen medizinischen Wochenschrift (1913, Nr. 31) berichtet. In dieser Arbeit hatten wir unter anderem auch darüber Bericht erstatten können, dass wässrige Organextrakte von Hornhaut, und von der Lunge klar abzentrifugiert und in die Hornhaut eingespritzt, Entzündungen verursachen, wobei die Frage, ob art- oder körpereigene Organe benutzt wurden, vernachlässigt werden konnte. Eben darum sagten wir, dass Zade offenbar kein Anaphylatoxin in Händen gehabt hat, sondern nur Organextrakt, bzw. Gewebesaft, weil bei der Organextraktwirkung es sich vornehmlich um die Wirkung des pericellulären Gewebesaftes und nicht um die Wirkung intracellulärer Stoffe handelt.

Hierauf hat Zade in Nr. 42 der genannten Zeitschrift geantwortet, dass die Bezeichnung Anaphylatoxin auch von anderen Autoren für das bei der Anaphylaxie in vivo entstandene Gift benutzt wurde, was aber v. Szily vielleicht irrtümlicherweise zum Schluss aufgezählt hatte.

Demgegenüber hatten wir aber von neuem betont

(Deutsche med. Wochenschr 1913, Nr. 46), dass wir unter Anaphylaxiegift dieses Gift verstehen, dessen Entstehung man bei der Anaphylaxie bei der Reinjektion annehmen kann, demgegenüber soll das sogenannte Anaphylatoxin in vivo und in vitro gleichfalls darstellbar sei, wenn Immun- oder Normalamboceptor, Antigen und Komplement zusammen gebracht sind. Die Frage der Identität dieser beiden Gifte ist noch strittig, aber es soll schon an dieser Stelle darauf hingewiesen werden, dass die Autoren, die neuerdings ähnliche Studien vorgenommen haben, meist eine scharfe Trennung dieser nur in ihrer Wirkung ähnlichen Stoffen vornahmen. Bei der Beurteilung obiger Frage ist aber diese strittige Frage völlig ohne Bedeutung, was wir mit folgenden Sätzen erledigt zu haben wissen wollten:

„Der Organismus des anaphylaktischen Tieres unterscheidet sich nach allgemeiner Auffassung von dem des normalen nur durch das Vorhandensein anaphylaktischer Antikörper, und es ist noch eine Streitfrage, ob diese Antikörper „sessil", d. h. an die Organzellen gebunden sind oder nur im Blute zirkulieren. Aber zugegeben, dass sie an die Organzellen gebunden sind, und angenommen, dass man sie (was noch fraglich ist) aus den Organgeweben mit Wasser extrahieren könnte, so könnte man aus anaphylaktischem Gewebe (z. B. aus Zades anaphylaktischen Hornhäuten) doch nur anaphylaktische Antikörper, aber weder ein Anaphylaxiegift, noch ein Anaphylatoxin extrahieren. Über den Unterschied zwischen anaphylaktischem Antikörper einerseits und Anaphylaxiegift, bzw. Anaphylatoxin anderseits dürfte kein Wort weiter nötig sein."

Auf diese Entgegnung hat Zade meines Wissens nichts erwidert. Eben darum war ich gezwungen, sogar verpflichtet, diese unrichtige Widergabe der Tatsachen von v. Szily und Arisawa korrigieren zu müssen, weil die einfache Verwechslung in der Reihenfolge der Tatsachen ein falsches Bild hervorrufen kann.

Zur Illustration der Verschiedenheit des Anaphylaxiegiftes einerseits, des Anaphylatoxins anderseits dürften folgende Angaben dienen.

Bekanntlich war Friedemann der erste, dem es gelang, in vitro durch das Zusammenbringen eines Eiweisskörpers mit seinem spezifischen Antikörper und dem nötigen Komplement ein Gift zu erzeugen, welches bei intravenöser Zufuhr die bekannten Symptome des anaphylaktischen Shoks auslösten. Dieses Gift wurde von Friedberger Anaphylatoxin genannt. Man hat dann nach dem Muster des Eiweissanaphylatoxins auch ein Bakterienanaphylatoxin hergestellt. Friedberger war der erste, dem es gelang, aus Bakterien mit Hilfe

von Antiserum und Komplement so ein Gift herzustellen. Danach befasste sich dann eine ganze Reihe der Autoren mit der Entstehungsweise des Bakterienanaphylatoxins. Hauptsächlich können wir Friedberger die Feststellung verdanken, dass frisches Serum, welches an sich auch in grösseren Mengen unschädlich ist, zu einem starken Gifte wird, wenn es einige Zeit mit einer Bakteriensuspension oder mit Präzipitaten digeriert wird. Diese neue erworbene giftige Wirkung des Serums ging aber verloren, wenn das Serum vorher auf 56° erhitzt wurde. Aus letzterer Ursache wurde eben der Schluss gezogen, dass bei der Entstehung des Anaphylatoxins dem Komplement eine ausschlaggebende Rolle zukommt, welches (eventuell unter Mitwirkung der in jedem Serum enthaltenen Normalambozeptoren) die zum Serum zugesetzten Bakterien bis zum Auftreten giftiger Spaltprodukte abbaue. Spätere Untersuchungen ergaben aber, dass für die Anaphylatoxinbildung die Anwesenheit irgendwelcher Antikörper nicht notwendig sei, da auch solchen Substanzen, die keinen Antigencharakter besitzen, die Fähigkeit zukommt, Anaphylatoxin zu bilden. So hatten das für Agar Bordet, Löwit, Nathan und für Stärke Hirschfeld und Klinger nachgewiesen. Wie früher gesagt, suchte Friedberger die Matrix des Anaphylatoxins selbst in dem Antigen. Aber selbst dieser Umstand, dass das Anaphylatoxin sozusagen aus allen Bakterien leicht herstellbar ist, erweckte gegen diese Auffassung Bedenken, auf die schon Friedemann, Pfeiffer und Mita, M. Neisser, Neufeld und Dold, Fuld, Ritz und Sachs u. a. hingewiesen haben. Man versuchte eben darum, die Matrix des Anaphylatoxins an anderer Stelle zu suchen. So behaupteten Friedemann, dann Pfeiffer und Mita, dass es sich bei der Anaphylaxie um eine Überführung des Antikörpers in nicht spezifisch wirkende Fermente handelt, Wassermann und Keysser schrieben dem Antigen die Rolle der Komplementfixation zu, erblickten aber die Grundsubstanz des Anaphylatoxins in dem Antikörper selbst, während Ritz und Sachs dem Antikörper eine vermittelnde, keine funktionelle Rolle zugeschrieben haben und den Mechanismus der Giftentstehung im wesentlichen auf die durch der Antigen-Antikörperreaktion bedingte Veränderungen der Serumbeschaffenheit zurückführten. In diesem Sinne sind eben die bereits beschriebenen Versuche sehr wertvoll, in denen organische Stoffe (Agar, Stärke), denen eine antigene Wirkung nicht ohne weiteres erteilt werden kann, zur Erzeugung des Anaphylatoxins herangezogen wurden. Auch Doerr erblickt im Wesen physikalische Vorgänge als wichtig bei der Anaphylatoxinentstehung; zwar muss

bemerkt werden, dass Friedberger den minimalen Eiweissgehalt des Agars als Matrix des Agaranaphylatoxins ansieht. Besonders wertvolle Stützen für die physikalische Auffassung haben aber Sachs und Nathan geliefert, in dem sie zeigen konnten, dass stärkeähnliche Polysaccharide, wie Inulin, in Suspensionen viel wirksamer sind, als in Lösungen. Diese Ergebnisse scheinen zweifelsohne die Richtigkeit der physikalischen Genese gegen einen Eiweissabbau durch Amboceptor-Komplementwirkung zu zeigen.

Wie diese äusserst komplizierten Fragen sich endgültig gestalten werden, ist eine Frage der Zukunft. Der Zweck dieses kurzen Überblicks war nur, darauf hinzuweisen, dass die neuere Forschungsrichtung in dem Anaphylatoxin womöglich rein physikalische Vorgänge im Serum schuldig machen will, und dass die Theorie des Antigenabbaues nur wenige Vertreter finden kann. Eben darum scheint mir notwendig zu sein, die Begriffe „Anaphylatoxin" und „Anaphylaxiegift" scharf voneinander trennen zu müssen.

Bezüglich der von Arisawa angestellten Nachprüfungen unserer Experimente gemeinschaftlich mit H. Dold über lokale sogenannte Anaphylatoxinwirkungen werde ich nur dann im wesentlichen sprechen können, wenn die in der Monographie von v. Szily und Arisawa angemeldete ausführliche Mitteilung vorliegen wird, und wenn meine fortlaufenden, darauf bezüglichen Experimente abgeschlossen sein werden.

Die sympathische Ophthalmie als anaphylaktische Uveitis.

Bezüglich dieses Kapitels gedenke ich bei dieser Gelegenheit mich streng nur an diese Angaben zu halten, die meine Arbeiten betreffend der Spezifitätsfrage der Uveaantikörper betreffen, da in nächster Zeit von mir eine Arbeit über sympathische Ophthalmie veröffentlicht werden soll, in der die einzelnen Fragen eingehenderweise berücksichtigt werden.

Ich finde es nicht angezeigt, an dieser Stelle die Elschnigsche Theorie der sympathischen Ophthalmie näher zu erörtern. Die Elschnigschen Angaben wurden von mir erweitert nachgeprüft. Schon an dieser Stelle soll hervorgehoben werden, dass in meinen sämtlichen Versuchen nur mit arteigenem Material gearbeitet wurde. Ich habe in meiner Arbeit auf diesen Umstand besonders auch darum geachtet, weil in den ähnlichen Versuchen von Elschnig und Kraupa hauptsächlich mit artfremdem Material gearbeitet wurde. Die Resultate der Tierexperimente, wie ich das schon wiederholt hervorgehoben habe, dürfen nicht ohne weiteres auf die menschliche Pathologie übertragen

werden, besonders gilt das für diese Resultate, die durch das Arbeiten mit artfremdem Material gewonnen wurden. In den Immunisierungen von Elschnig wurde hauptsächlich artfremdes Material verwendet, besonders dominieren aber solche Versuche in der unter Elschnigs Leitung ausgeführten Arbeit von Kraupa, wo nur in einem Falle so ein Antiserum untersucht wurde, bei dessen Herstellung arteigenes Material zur Verwendung gekommen ist; aber eben in diesem Falle ergab das Serum auch mit Hornhautantigen keine vollständige Hemmung der Hämolyse. Elschnig sagte in seiner Bemerkung zu meiner Arbeit selbst über die Zahl meiner Versuche folgendes (Zeitschr. f. Immunitätsforsch. Bd. XX, 3):

„Schliesslich bin ich Rados dafür ausserordentlich dankbar, dass er die von mir begonnenen Versuche über Isoimmunisierung in so reicher Zahl (im Original nicht gesperrt) usw. fortgesetzt hat.“ Demgegenüber schreiben v. Szily und Arisawa, denen eben dieses äusserst wichtige Moment der Isoimmunisierung scheinbar nicht aufgefallen ist, auf S. 204 der Monographie: „Es wurden insgesamt 10 verschiedene Versuche angesetzt, welche zeigen sollen, dass die Isoantikörper nach Vorbehandlung mit arteigener Aderhautaufschwemmung usw.“ Man müsste glauben, dass die Autoren selbst eventuell über grössere Versuchsserien danach berichten werden, aber eben solche Versuche werden nicht angeführt.

Bei der Besprechung meiner Technik sagen die Autoren, dass sie als unzureichend bezeichnet werden muss, und verweisen auf die Methodik der Komplementablenkung, die auch in der Freiburger Augenklinik verwendet wird. Bevor ich aber zeigen werde, dass in meinen Versuchen auch der Komplementüberschuss nicht störend wirken konnte, erlaube ich mir einiges über diese angeblich für diese Fragen besonders geeignete Methodik anzuführen.

Auf S. 51 (Methoden zur Bestimmung des Antikörpergehaltes) der Monographie wird diese Methodik detailliert. Nach den Autoren gewinnt die Methodik an Feinheit durch die Anwendung der geringsten Quantität des Komplements, durch die Ausschaltung der Normalhämolysine für Hammelblut und endlich durch Verminderung der in jedem Röhrchen benutzten Blutmenge (0,1 ccm oder 0,05 ccm statt 0,5 ccm der Blutsuspension 5%).

Ob solche geringen Mengen geeignet wären zu solchen Versuchen, muss zurzeit offen gelassen werden, weil meines Wissens vergleichende Untersuchungen in diesem Sinne noch überhaupt nicht vorgenommen wurden, und die Autoren teilen ähnliche eigene Versuchsprotokolle nicht mit.

Das Arbeiten mit geringen Mengen wurde hauptsächlich nur beim Arbeiten mit Bakterien und bei der Wassermannschen Reaktion erprobt. Es wird eben darum nicht überflüssig sein, wenn ich die Meinungen einiger Autoren anführe, die in dieser Richtung gearbeitet haben. So schreiben H. Sachs und H. Ritz, dass in der Regel 1,0 ccm der Blutaufschwemmung verwendet wird, und das Gesamtvolumen beträgt dann bei den üblichen hämolytischen Versuchen 2,0 bis 2,5 ccm, aber unter Umständen, wenn bei der Komplementbindungsreaktion die einzelnen Faktoren in gleichem Volumen teilnehmen sollen, auch 5,0 ccm. Weiterhin schreiben H. Sachs und H. Ritz, dass Mangel an Material oder ökonomische Gründe manchmal zwingen, mit kleineren Mengen zu arbeiten. „Wenn auch damit die Exaktheit naturgemäss verringert wird", so kann man die Blutmenge doch auf 0,5 ccm reduzieren. Bei praktisch-diagnostischer Untersuchung kann man bei erprobter Anordnung auch 0,25 ccm nehmen. Immerhin möchten die Autoren in anderen Fällen nicht empfehlen, weniger als 0,5 ccm der Blutsuspension zu nehmen. Eine Herabminderung unter 0,25 ccm glauben aber Sachs und Ritz „nur bei dringender Notwendigkeit in Ausnahmefällen anraten zu dürfen".

Wie es ersichtlich ist, empfehlen solche erfahrenen Fachmänner wie Sachs und Ritz keinesfalls kleinere Blutmengen im allgemeinen, wie 0,5 ccm anzuwenden. v. Szily und Arisawa haben aber empfohlen, 0,1 ccm, ja sogar 0,05 ccm statt 0,5 ccm zu verwenden. Dieser Vorschlag kann aber mir nicht empfehlenswert erscheinen — ja sogar bei dem Uveaantigen —, da solche vergleichenden Untersuchungen bis heute überhaupt nicht vorliegen, und da das früher Auseinandergesetzte auch nichts versprechen lässt. Weiterhin soll noch erlaubt sein, zu der v. Szily- nnd Arisawaschen Technik zu bemerken, dass sie ein Protokoll für so einen Ablenkungsversuch notieren, in welchem zu dem Komplement (Meerschweinchenserum) Antigen (Extrakt) und dann erst Antiserum zugesetzt wird.

Dies widerspricht wiederum den allgemeinen Massregeln. Dass die Reihenfolge der Zusätze der einzelnen Komponente nicht gleichgültig sein kann, erscheint selbstverständlich. Zahlreiche Autoren, ich will nur Moreschi, Michaelis und Fleischmann, Browning und Sachs, Liefmann, Rose nennen, beschäftigten sich mit dieser Frage. Man mischt daher allgemein üblich Antigen mit Antiserum, und dazu fügt man das Komplement, womöglich gleich hinzu.

Es sind mir natürlich die vielen Modifikationen wohl bekannt. die die Verfeinerung der Wassermannschen, bzw. Komplementbindungsreaktion bezwecken, und welche naturgemäss hier nicht be-

handelt werden können. Eines muss aber hervorgehoben werden. Sämtliche Verfeinerungen, so z. B. das Arbeiten mit verschiedenen Extrakten, die Anwendung von aktivem und inaktivem Serum, die genaue vorausgehende Austitrierung des Komplements, bzw. Amboceptors, die Anwendung verschiedener Komplemente (wegen der individuellen Differenzen der Meerschweinchen-Komplemente) hatten immer denselben Zweck, nämlich larvierte positive Reaktionen möglichst zu vermeiden. Die Beibehaltung obiger Fehlerquellen kann nur daran schuld sein, dass eventuell schwach positive Reaktionen sich negativ gestalten werden, aber nicht das Gegengesetzte verursachen, dass nämlich durch eine irrtümliche Hemmung stets eine Hämolyse vorgetäuscht werden sollte. Dies hatte ich an einem Beispiel schon bereits in meiner Erwiderung an Elschnig (Zeitschr. f. Immunitätsforsch. Bd. XX, 4) zu demonstrieren versucht, wo ich betone, dass in meinen Versuchsergebnissen diesem Umstand eben die Hauptrolle zugekommen ist, dass die nicht zur Immunisierung verwendeten Kontrollantigene auch zu einer Hemmung der Hämolyse führten. Nochmals sei darauf hingewiesen, dass die ausschlaggebende Rolle in einer Hemmung der Hämolyse durch unspezifische Antigene beruhte. So könnten z. B. auch die Normalhämolysine für Hammelblut nicht störend wirken.

Um nur einige literarischen Angaben zu bringen, sei erwähnt, dass neuerdings Kromayer und Trinchese die jedesmalige Austitrierung des Komplements als Verfeinerung wieder empfohlen haben. Ledermann pflegt aber statt dessen den Amboceptor auszutitrieren, was denselben Zweck erfüllt, wie das auch von Blumenthal zugegeben und bestätigt wird. Wichtig ist aber diese Art Verfeinerung der Reaktion, die gleichfalls von Kromayer und Trinchese angegeben wurde, nämlich das Arbeiten mit verstärkten Serummengen, und zwar statt der üblichen 0,1 ccm Serum höhere Dosen bis zu 0,4 ccm zu nehmen. Bei solcher Einstellung sollte man oft vollständige Hemmungen der Hämolyse erzielen können bei solchen luetischen Seren, die früher mit 0,1 ccm eine vollständige Hämolyse oder eine inkomplette Hemmung ergaben. Eine Voraussetzung sei, dass 0,4 ccm Serum keine Eigenhemmung zeigen soll. Ledermann hat dieses Verfahren bei 1315 Untersuchungen angewendet. Bei 111 Fällen (80 waren vorher schwach positiv, 31 zweifelhaft) ergab die Anwendung von 0,4 ccm Serum ein stark positives Resultat (die Fälle waren klinisch sicher luetisch).

Diese Art Verfeinerung, d. h. die Anwendung grösserer Serum-

mengen bei der Wassermannschen Reaktion, habe ich darum angeführt, um zu zeigen, dass neuerdings eben davon Abstand genommen wird, mit herabgesetzten Serummengen zu arbeiten (zwar Blumenthal hält 0,1 ccm Serum für das Optimum). In meinen Versuchen habe ich also keinesfalls mit zu grossen Mengen gearbeitet, als ich 0,2 ccm Serum angewendet habe, da doch als Kontrolle immer sogar die doppelte Menge, d. h. 0,4 ccm, Serum eingestellt wurde.

Bezüglich der Frage der Spezifität der Antikörper ist bekannt, dass alle Organeiweisse in gewissen Graden organspezifisch wirken können. Weiterhin ist auch dieser Umstand wohl bekannt, dass ausser Hoden und Blutkörperchen auch mit andern Organen eine Bordetsche Antikörperproduktion und Anaphylaxie auslösbar sind, nachdem auch die körpereigenen Organextrakte als blutfremde sich in der Blutbahn repräsentieren. Sachs hatte schon seinerzeit betont, dass diese Antikörper, mit Ausnahme der Linse und Geschlechtszellen, nicht streng organspezifisch sind. Meines Erachtens muss man aber eine strenge Organspezifität der Uvea nachgewiesen haben, wenn man mit Hilfe deren die sympathische Ophthalmie als eine anaphylaktische Uveitis erklären will. Eben darum habe ich in meinen Versuchen zuletzt sämtliche angewendeten Immunsera mit arteigenen Linsenaufschwemmungen als Antigen zusammengebracht, die aber regelmässig zwar zu unvollständiger Hämolyse führte. Das Linsenantigen ergab also in ihrem Verhalten einen ausgesprochenen Unterschied im Gegensatz zu den andern angewendeten Antigenen (Uvea, Hornhaut, Niere). Eben darum hatte ich in meiner Erwiderung an Elschnig (loc. cit.) gesagt: „Eben darum glaube ich, das Verhalten der Aderhaut biologisch nicht mit dem Verhalten der Linse identifizieren zu können, sondern den übrigen nicht organspezifischen Antikörper bildenden Organen gleichstellen zu müssen.“

Diese wichtigen Daten haben aber bei v. Szily und Arisawa keine genügende Berücksichtigung erhalten, obwohl das schon früher seitens Schiecks der Fall gewesen war. Schieck schrieb eben über diesen Punkt in seinem kritischen Bericht: „Doppelseitige Augenerkrankungen im Lichte der Immunitätsforschung“ (Zentralbl. f. d. ges. Ophth. 1914. S. 101) folgendes: „Indessen muss doch darauf hingewiesen werden, dass Rados vorsichtig genug war, auch die Wirkung von Linseneiweissemulsion in den Kreis seiner Untersuchungen zu ziehen. Die Kontrollexperimente mit Linsensubstanz ergaben aber ganz einwandfrei die schon bekannte reine Organspezifität des Linseneiweisses, also keine positive Reaktion mit Kaninchennierenantiserum usw.“

Keratitis parenchymatosa auf anaphylaktischer Basis.

In diesem Kapitel beschäftigen sich v. Szily und Arisawa eingehend mit Arbeiten, die mit diesem Gegenstand in Zusammenhang gebracht werden können. So auch mit der Arbeit von Kraupa, und mit dem Vorwort, das Elschnig zu dieser Arbeit geschrieben hat (S. 234—235 der Monographie).

Merkwürdigerweise werden in diesem speziellen Abschnitt meine darauf bezüglichen Versuche überhaupt nicht erwähnt!

Demgegenüber ist meine Pflicht, hervorzuheben, dass in meiner Arbeit: „Über das Auftreten von komplementbindenden Antikörpern usw." (Zeitschr. f. Immunitätsforsch. Bd. XIX, 5), Tab. Nr. 5—6 und 7 über Versuche berichten, bei denen das Isoimmunserum durch Vorbehandlung mit arteigener Hornhautaufschwemmung gewonnen wurde. Die Antikörper haben keine Organspezifität gezeigt, das Entgegengesetzte könnte aber schon auch darum nicht behauptet werden, weil Kraupa nur in einem Falle mit Isoantikörper gearbeitet hatte, und in diesem einen Falle ergab das Hornhautantigen selbst keine vollständige Hemmung der Hämolyse.

Dieses Nichterwähnen muss darum besonders auffallen, weil die eben geschilderten Versuche auch vor v. Szily und Arisawa bekannt sind, weil an anderer Stelle, in dem Kapitel: „Die spezifischen Eigenschaften der Gewebe, insbesondere der Augengewebe usw." (S. 118 der Monographie), wir auch über diese Versuche Notizen finden.

Die unspezifische Umstimmung.

Ich möchte mir erlauben, dieses Kapitel selbständig für sich zu behandeln. Über diesen Gegenstand hatten wir gemeinschaftlich mit H. Dold in der Zeitschr. f. Immunitätsforsch. (Bd. XX, 3) eine Arbeit veröffentlicht, deren Ergebnis Arisawa (ebenda Bd. XXII, 1) nicht bestätigen konnte, und worauf Dold bereits geantwortet hat (ebenda Bd. XXII, 2).

Wir haben uns in obiger Arbeit die Frage gestellt, ob der Ort der Sensibilisierung den Sensibilisationseffekt beeinflussen kann. Bei diesem Arbeiten drängte sich auch die Frage in den Vordergrund, ob bei Sensibilisierung des einen Auges auftretende Entzündung auch das andere Auge selbst für entzündliche Reize empfänglicher macht. Wir glaubten, die Frage bejahen zu können, und mit Recht hebt Dold in seiner Erwiderung hervor, dass wir daraus geschlossen

haben, dass bei den vielfach beschriebenen spezifischen Sensibilisierungen (Vorbehandlung an einem Auge, Reinjektion mit demselben Stoff am selben oder am andern Auge) auch eventuell solche unspezifischen Wirkungen mit im Spiel gewesen waren. Dies wurde in Punkt 5 der Zusammenfassung unserer Arbeit genau niedergelegt, wo es wörtlich steht: „Es ergibt sich daraus die Möglichkeit einer entzündlichen unspezifischen Sensibilisierung symmetrisch angelegter Organe, und es erscheint deshalb fraglich, ob die eben erwähnte sympathische Sensibilisierung nach Tuberkulininjektionen, sowie früher von andern Autoren unter ähnlichen Bedingungen beobachtete Anaphylaxie rein spezifischer Natur ist." Keineswegs hatten wir uns aber getraut, aus diesen Untersuchungen weitgehende Schlüsse zu ziehen, wie das von Arisawa uns zugemutet wurde, und wie das in der Monographie von v. Szily und Arisawa übertragen wurde, wo es als eine selbständige Theorie der sympathischen Ophthalmie aufgestellt wurde. Wir hatten nicht einmal daran denken können, daraus eine neue Theorie der sympathischen Ophthalmie zu schmieden, erstens weil obige Versuche dazu kein Recht geben konnten, zweitens weil meine feste Überzeugung ist, dass zur Erklärung der sympathischen Ophthalmie auch ihre experimentelle Erzeugung mit dem bekannten histologisch spezifischen Bilde unbedingt erforderlich ist. Wir hatten uns eben darum in der Zusammenfassung unserer Arbeit höchst vorsichtig ausgedrückt und nur das gesagt: es „bringt uns dem Verständnis der sympathisch auftretenden Entzündungen, besonders auch der Ophthalmia sympathica, wesentlich näher". In der ganzen Arbeit kommt nicht einmal der Ausdruck sympathische Ophthalmie sonst vor. Eben darum muss ich warnen, solche Schlüsse zu ziehen, die uns eben am fernsten lagen. Dies zeigt auch, dass wir die wohlbekannte ophthalmologische Literatur über Reizübertragungen absichtlich nicht zitierten, weil wir eben vermeiden wollten, dass diese Versuche eventuell als theoretische Erklärungen für die sympathische Ophthalmie herangezogen werden sollten.

Was selbst die Versuche betrifft, so ergibt die Übersicht der Protokolle, dass wir die unspezifische Sensibilisierung auch nicht regelmässig finden konnten. Bei der tabellarischen Übersicht der Ergebnisse hatten wir folgende Bezeichnungen benutzt: 0 = keine Wirkung; + = deutliche Wirkung: ++ = starke Wirkung; +++ = sehr starke Wirkung. Die Bezeichnung +++ hatten wir aber überhaupt nicht benutzen können, die Bezeichnung ++ nur in den ersten zwei orientierenden Versuchen. Bei allen übrigen Versuchen, die als posi-

tive gedeutet wurden, hatten wir nur geringe Erscheinungen gehabt, und eben darum wurde nur die Bezeichnung + oder sogar ± benutzt. Diese zwar geringgradigen Erscheinungen mussten aber als positive gedeutet werden, nachdem die bei jedem Versuch angestellten Kontrollen — über welche Arisawa selbst sagen musste: „Allerdings scheint das Bedenken durch das von den Autoren selbst gefundene, stets negative Verhalten der zahlreichen Kontrolltiere bis zu einem gewissen Grade widerlegt" (im Original gesperrt) — negativ ausfielen. Arisawa führte 13 Versuche an, welche negativ ausgefallen sind. Die Versuche in seiner ersten Versuchsserie können überhaupt nicht eingerechnet werden, weil dabei der Verfasser eigentlich 100 mal kleinere Mengen eingespritzt hat, und so die Versuchsbedingungen in dieser Versuchsserie 100 fach ungünstiger als in unsern Versuchen waren. Wir haben aber nicht behauptet, dass diese unspezifische Sensibilisierung regelmässig auftritt, im Gegenteil, wir haben 8, bzw. 9 negative Fälle (die Reinjektion wurde zwar in verschiedenen Zeitintervallen ausgeführt) selbst beschrieben.

Es benötigt eine besondere Besprechung der „normale Entzündungstiter" für Tuberkulin. Arisawa behauptet im Gegensatz zu unseren Ergebnissen, dass der Entzündungstiter des Alttuberkulins der „beträchtlich niedrige Wert" von 0,1 ccm der Verdünnung 1:100 wäre. Demgegenüber soll hervorgehoben werden, dass wir 1:1000, bzw. 1:10000 gefunden haben. Der Unterschied ist also zwischen beiden Ergebnissen gering. In andern Experimenten habe ich besonders viel mit Alttuberkulin bei normalen Kaninchen gearbeitet, auf Grund deren ich behaupten kann, dass nicht alle Tuberkuline in dieser Beziehung gleichwertig sind. Ich fand auch solche, die in Verdünnungen (immer 0,1 ccm und intralamellär verstanden) von 1:100, bzw. 1:1000 und auch selbst in 1:10000 wirksam waren. Vielleicht ist das Alter oder die komplizierte Vorbereitung des Ausgangsmaterials schuld daran. Eben darum ergibt sich aus diesen Daten, dass der angegebene Entzündungstiter nicht als „Standardwert" aufzufassen ist, und dass es immer von neuem austitriert werden muss. Gerade deshalb kann ich nicht, ähnlich wie Dold, Arisawa zustimmen, wenn er wiederholt in seiner Arbeit meint, dass bei Verwendung der Verdünnung 1:10000 seines Tuberkulins (bei welchem der Entzündungstiter nur 1:100 war) „die Bedingungen für das Auftreten einer sympathischen unspezifischen Umstimmung sogar 100 mal günstigere waren wie in den Versuchen von Dold und

Rados". Bei ähnlichen Versuchen sind die relativen und nicht die absoluten Werte verwertbar.

Worin dieser Unterschied in beiden Ergebnissen liegt, entzieht sich vorläufig unserem Urteil. Es ist, wie es bereits von Dold hervorgehoben wurde, abzuwarten, ob die von uns in einigen Fällen beobachtete unspezifische Umstimmung nicht auch gelegentlich von anderer Seite beobachtet wird.

Schliesslich sei noch darüber gesprochen, was wir in der Monographie umsonst suchen. Arisawa (gemeinschaftlich mit v. Szily) hat 1912 in der Versammlung der ophthalmologischen Gesellschaft zu Heidelberg ein Vortrag gehalten: „Über die spezifischen Eigenschaften der Augengewebe". In diesem Vortrag hatten sie über verschiedene Untersuchungen berichtet. Bezüglich der Methodik hatten die Autoren auf die ausführliche Arbeit hingewiesen, es wurde nur das angegeben, dass stets Präzipitation, Komplementbindung und Anaphylaxie parallel geprüft wurden. Näheres erfahren wir nicht über die Technik. Schon in meiner Arbeit: „Über das Auftreten von komplementbindenden Antikörpern usw.", war ich gezwungen, darauf hinzuweisen, dass die ausführliche Mitteilung mit Protokollen noch aussteht. Eben darum möchte ich auf die einzelnen Angaben nicht näher eingehen, weil sie sich vollständig unserem Urteil entziehen. So z. B. sprechen die Autoren über Isoantikörper bei Kaninchen und behaupten, eine schwache, aber deutliche Isoantiköperbildung gesehen zu haben. Wie die Autoren auch dies festgestellt haben, wird nicht mitgeteilt. Gleicherweise finden wir darüber keine Notizen, ob die erzeugten Isoantikörper art- oder organspezifisch wirksam waren. Man hätte erwarten müssen, dass in der Monographie über diese Versuche ausführliche Daten sich finden werden, nicht nur darum, weil seit dem erwähnten Vortrag schon zwei Jahre verflossen sind, und die angemeldete ausführliche Mitteilung noch immer nicht erschienen ist, und weil im Londoner Repport dies auch nicht mitgeteilt wurde, sondern darum, weil die Frage der Spezifität der Uveaisoantikörper jetzt im Brennpunkte des Interesses steht. Aus oben angeführten Gründen können auch die Versuche mit embryonalen Organen ebenso keinen Anspruch darauf erheben, dass aus ihnen bindende Schlüsse gezogen werden.

Wir hätten erwarten müssen, dass in der Monographie, in der auch die Versuchstechnik anderer Autoren genau präzisiert wird, auf die eigenen Versuche näher eingegangen wird, oder wenigstens die eigene Methodik mitgeteilt wird. Dies müssen wir aber bei

dieser Frage vermissen. Wir wissen nicht einmal, wie die Verfasser die Anaphylaxieversuche ausgeführt haben. Wir können davon keinen Begriff haben, wie die Komplementbindungsreaktionen eingestellt wurden, welche Kontrollen angesetzt wurden (bei der Frage der Spezifität der Uveaisoantikörper), und was für ein Ergebnis sie hatten. Auf diese und ähnliche Fragen blieben uns v. Szily und Arisawa die Antwort schuldig. Als besonders merkwürdig muss aber dieser Umstand gelten, dass v. Szily und Arisawa es unternahmen, die Arbeiten und Versuchstechnik anderer Autoren einer eingehenden Besprechung zu unterwerfen, während sie nicht nur die eigene Methodik und Versuchsanordnung nicht genau angegeben haben, sondern auch die endgültigen Schlussresultate der Untersuchungen über die Spezifität der Uveaisoantikörper nicht bekannt gemacht haben.

Wie wichtig diese Einwände erscheinen müssen, geht aus dem Vorhergesagten klar hervor, wo ich darauf hingewiesen habe, dass z. B. die von v. Szily und Arisawa als lokal anaphylaktische Erscheinungen gedeuteten Symptome eine vollkommene Übereinstimmung zeigen mit denjenigen, welche von v. Szily und Arisawa früher als primär toxische gedeutet wurden. Bei dieser Sachlage erscheint es fraglich, ob v. Szily und Arisawa die Spezifitätsfrage der Uveaisoantikörper mit eigenen Untersuchungen überhaupt stützen können. Wenigstens steht es bis jetzt so auf Grund der zur Verfügung gestellten Tatsachen[1]).

[1]) Die Arbeit wurde noch im Juli 1914 der Redaktion zugeschickt. Die Ausgabe der Hefte hat sich aber durch den Krieg verzögert.

Druck von Poeschel & Trepto in Leipzig.

STANFORD LIBRARY

Fig. a.

Verlag v. Wilhelm Engelmann in Leipzig.

STANFORD LIBRARY

1A.

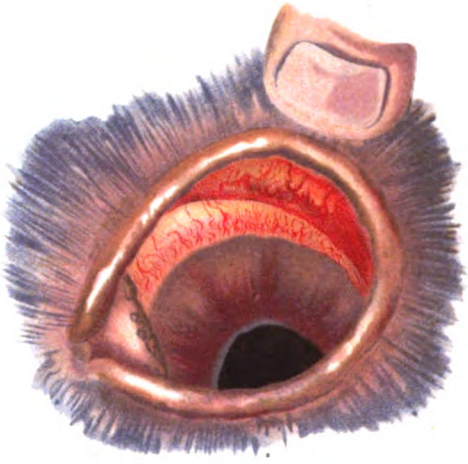

1B.

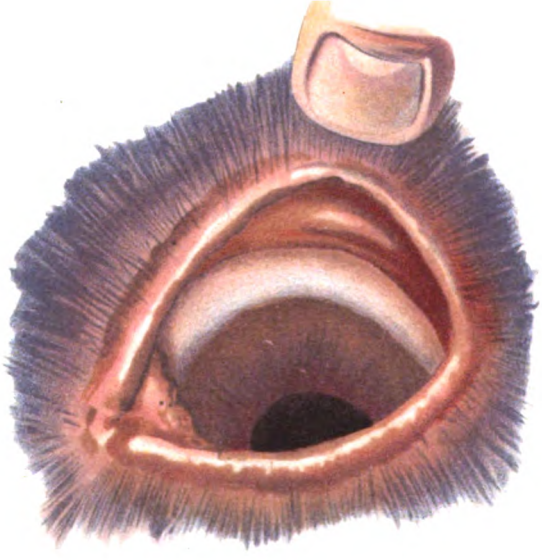

2B.

Trubin

Verlag von Wilhelm

2 A.

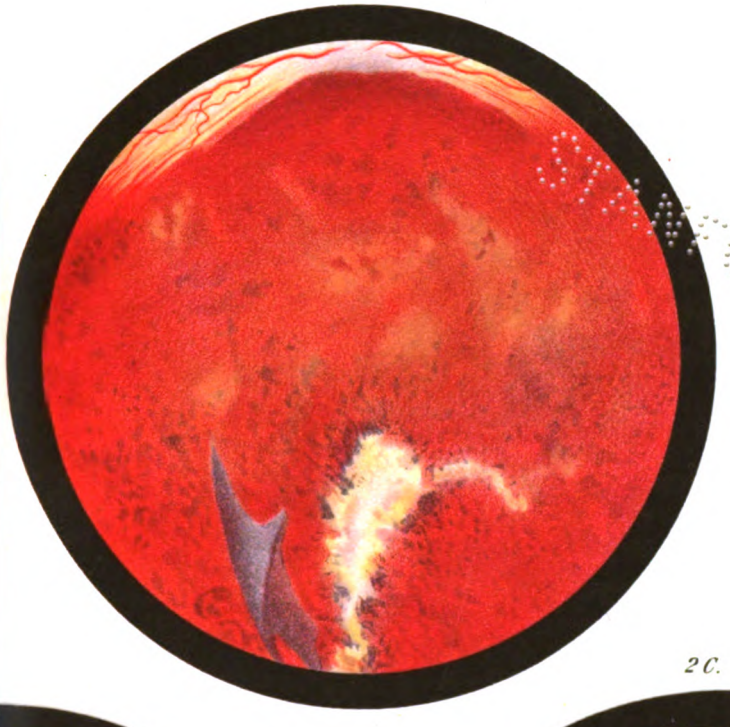

STANFORD LIBRARY

2 C.

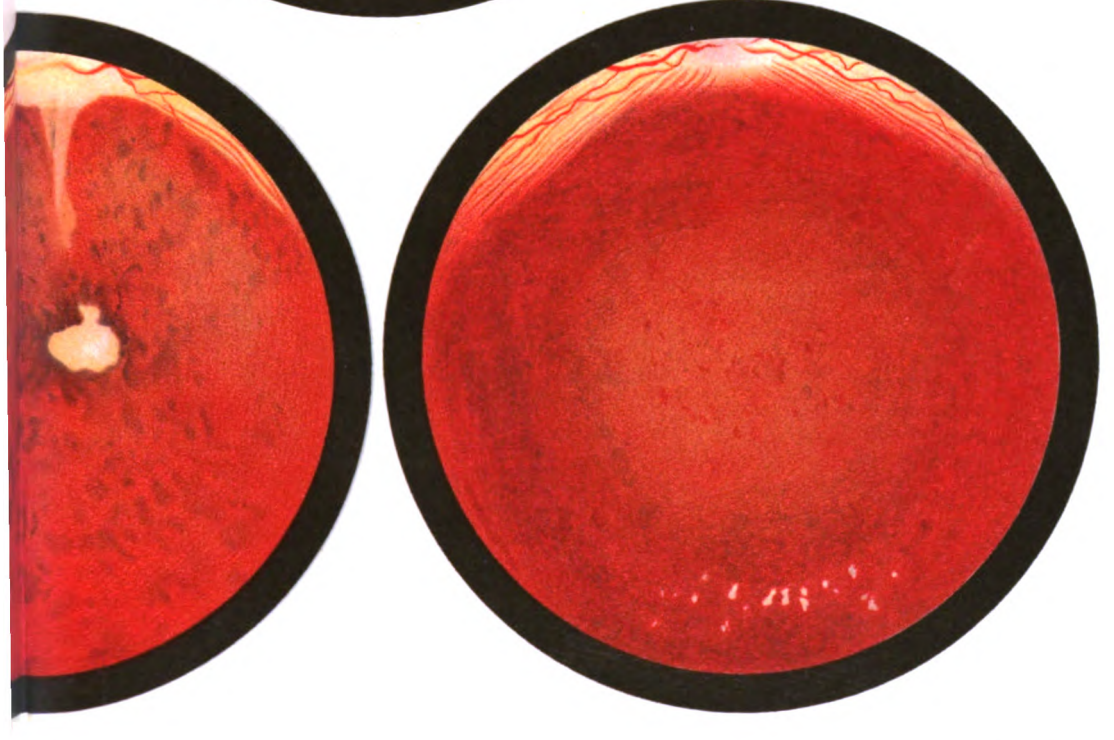

Engelmann v. Leipzig

Lith. Anst. v. A. Giltsch, Jena

STANFORD LIBRARY

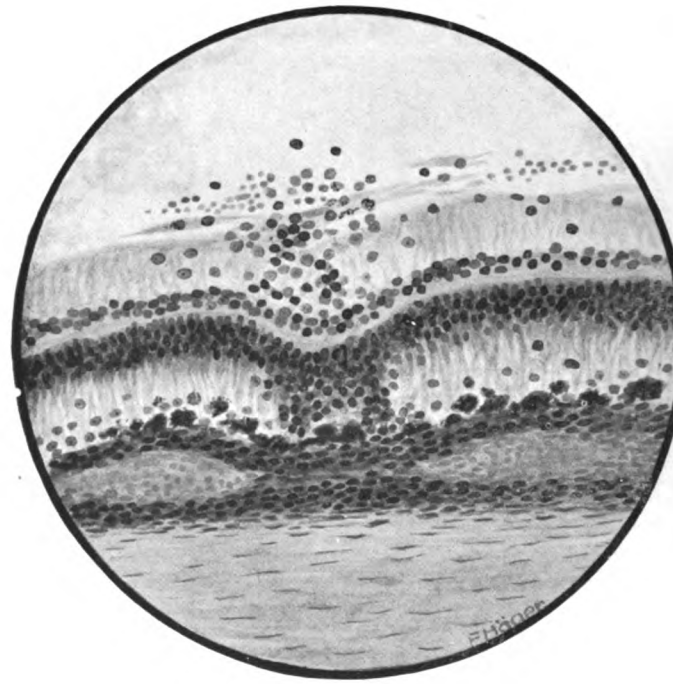

Fig. 3 A.

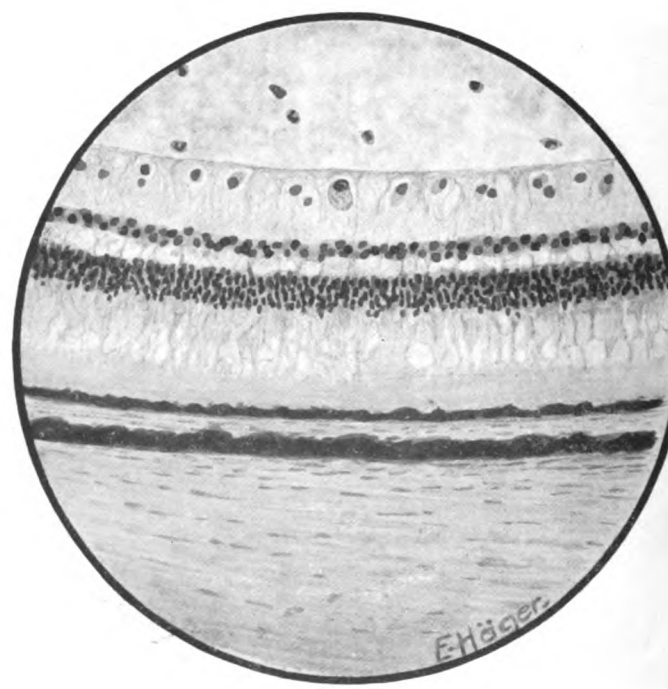

Fig. 3 B.

Verlag von Wilhelm

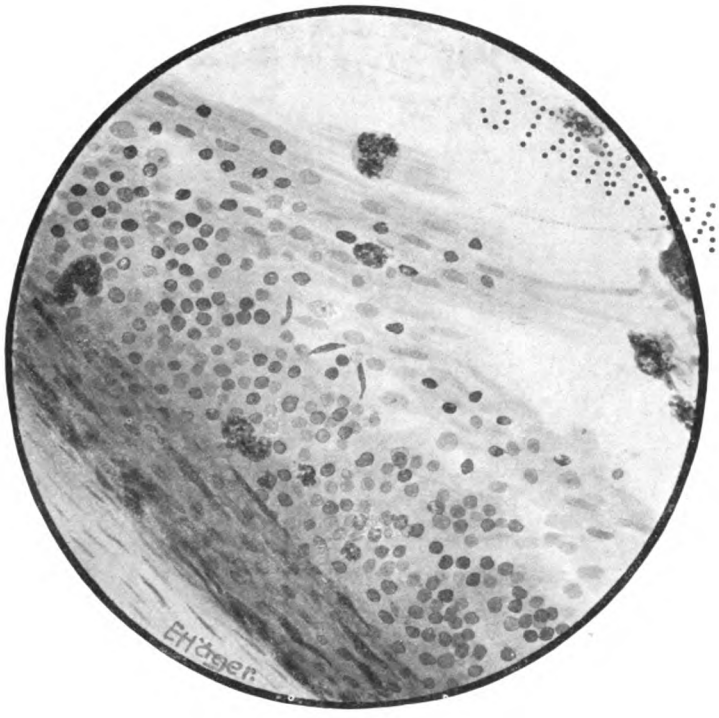

STANFORD LIBRARY

Fig. 4 A.

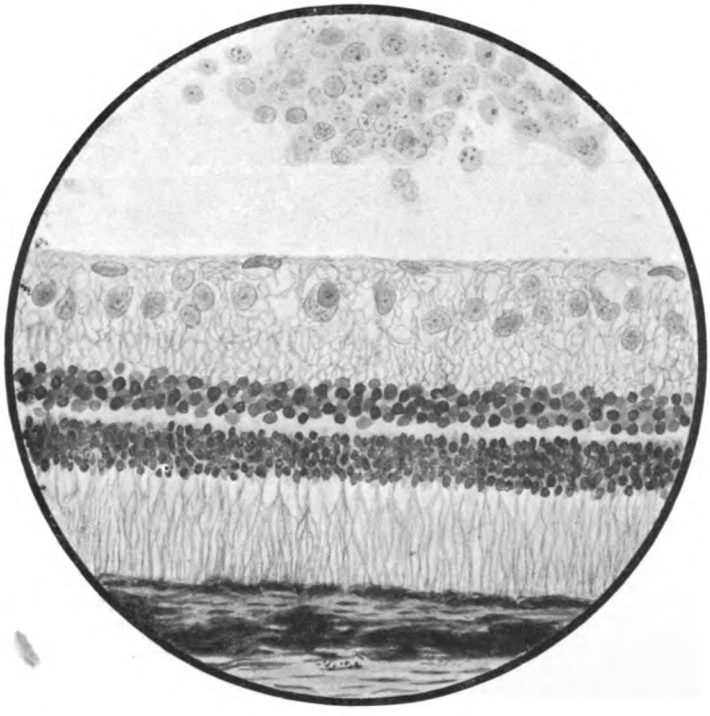

Fig. 4 B.

gelmann in Leipzig.

Fig. 5 A.

Fig. 5 B.

Verlag von Wilhelm E

STANFORD LIBRARY



Fig. 6.

Eumann in Leipzig.

STANFORD LIBRARY

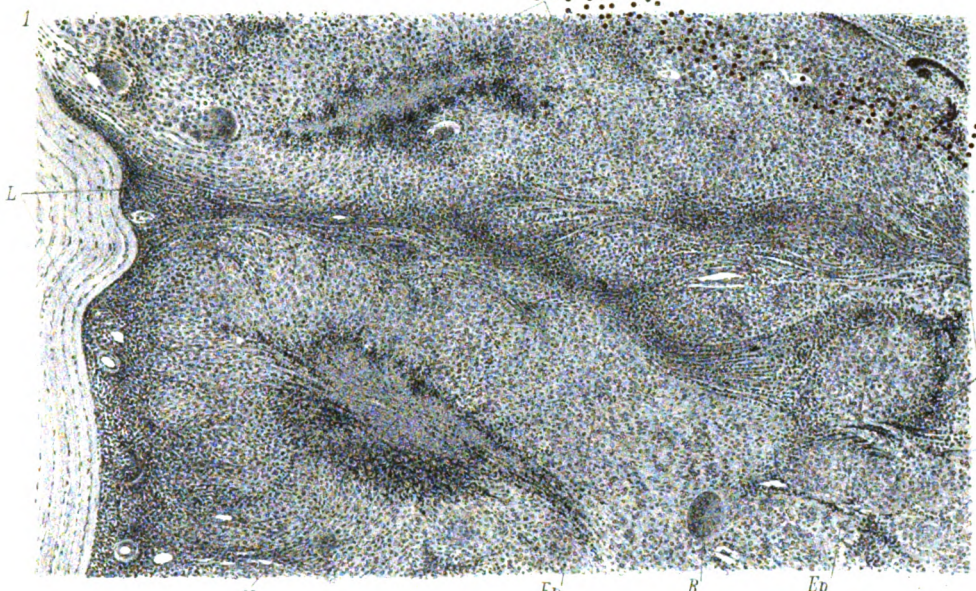

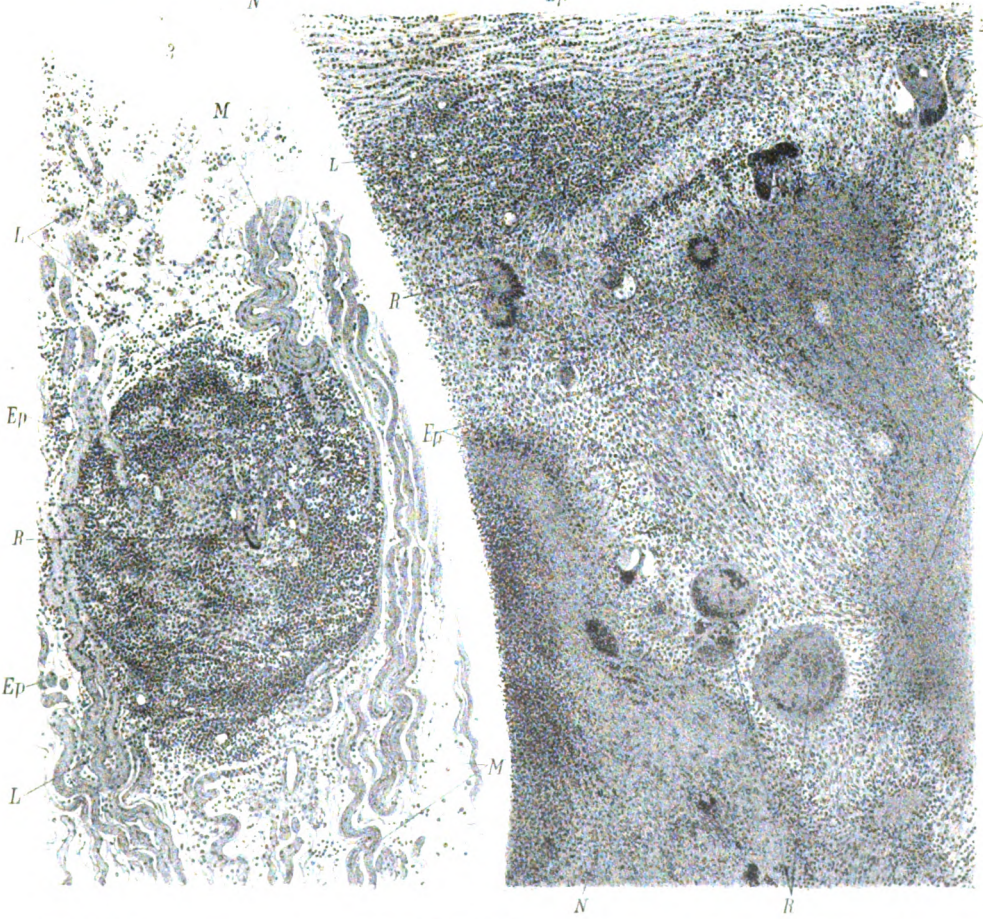

J. Wenzel n. d. Nat. a. Stein gez. Verlag von Wilhelm Engelmann in Leipzig. Lith. Anst. v. Alb. Berger, Wien.

STANFORD LIBRARY

3.

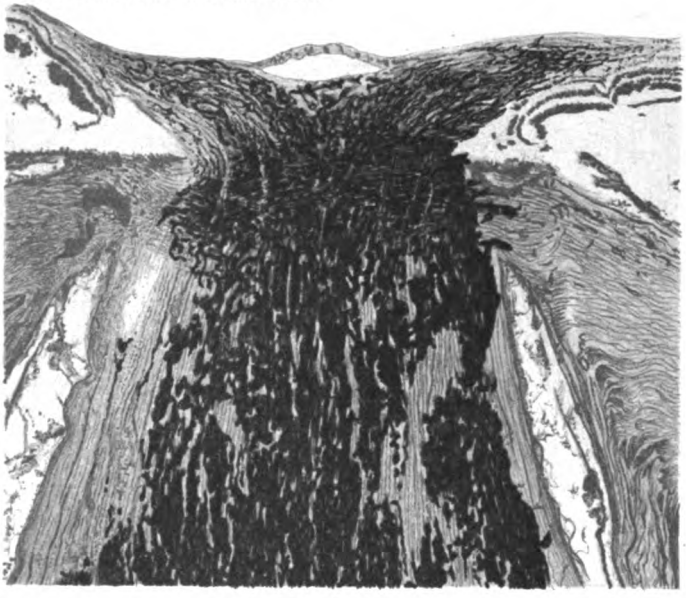

4.

6.

2.

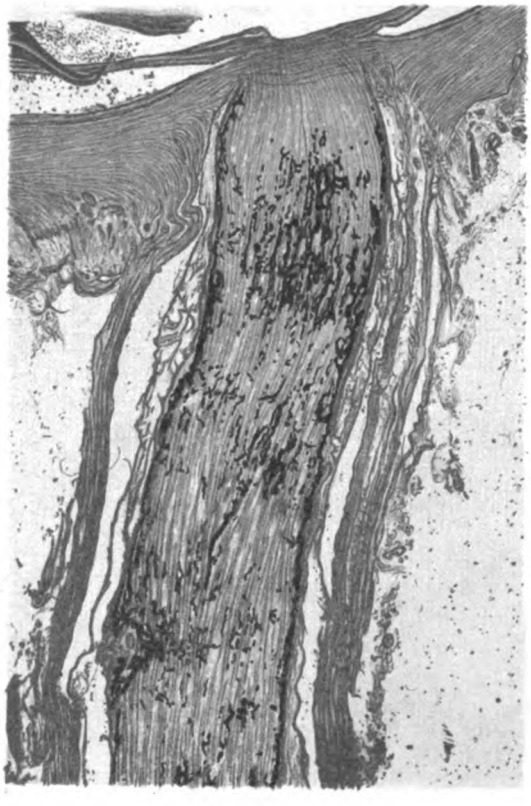

5.

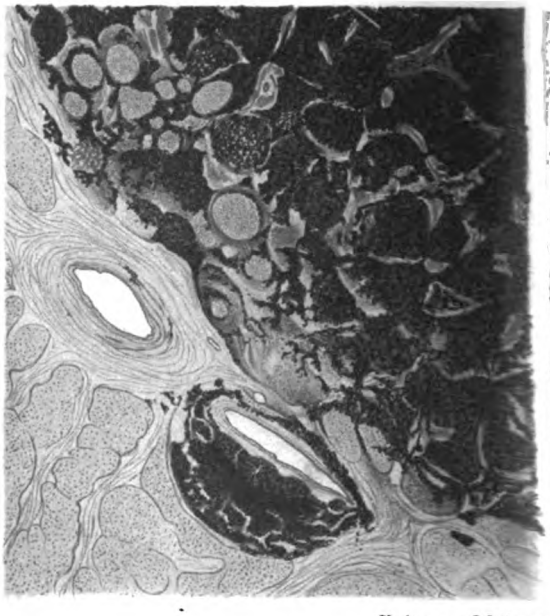

Verlag von Wilhelm

Taf. VI.

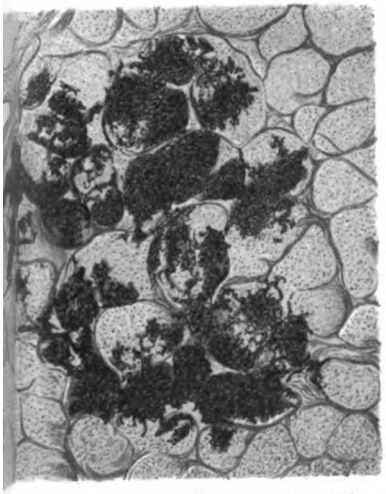

8.

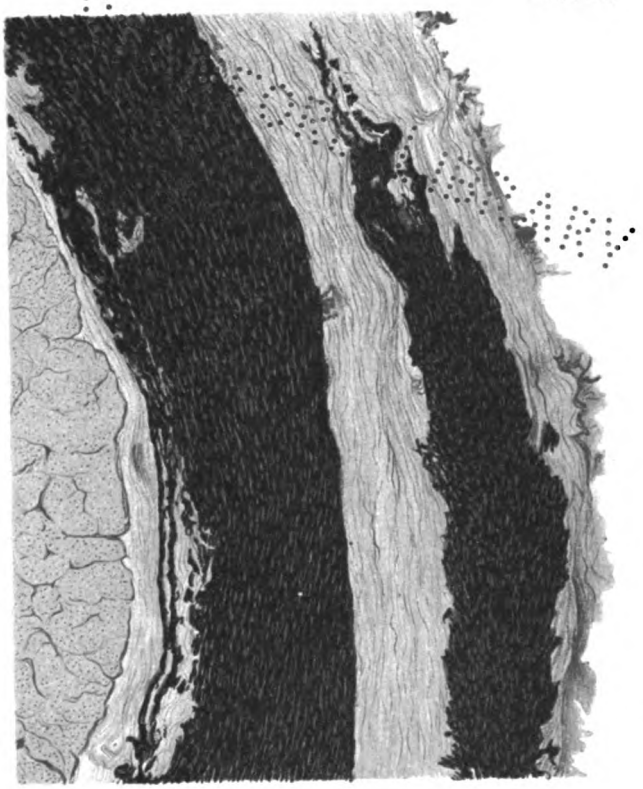

1.

7.

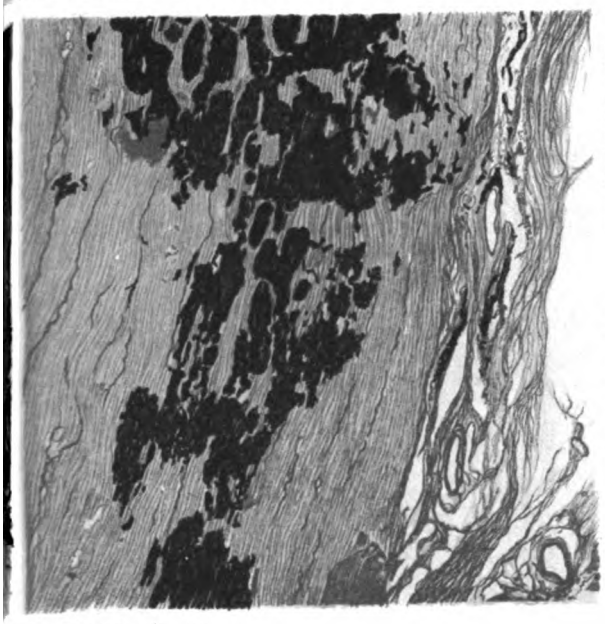

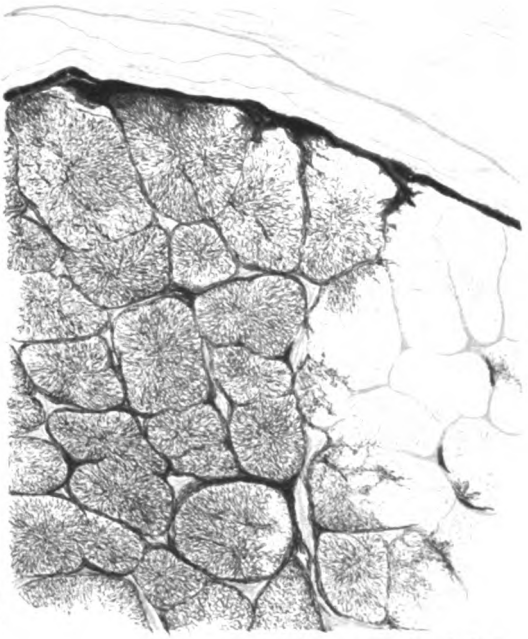

Engelmann in Leipzig

Lith. Anst. v. A. Gilts in Jena

STANFORD LIBRARY

1

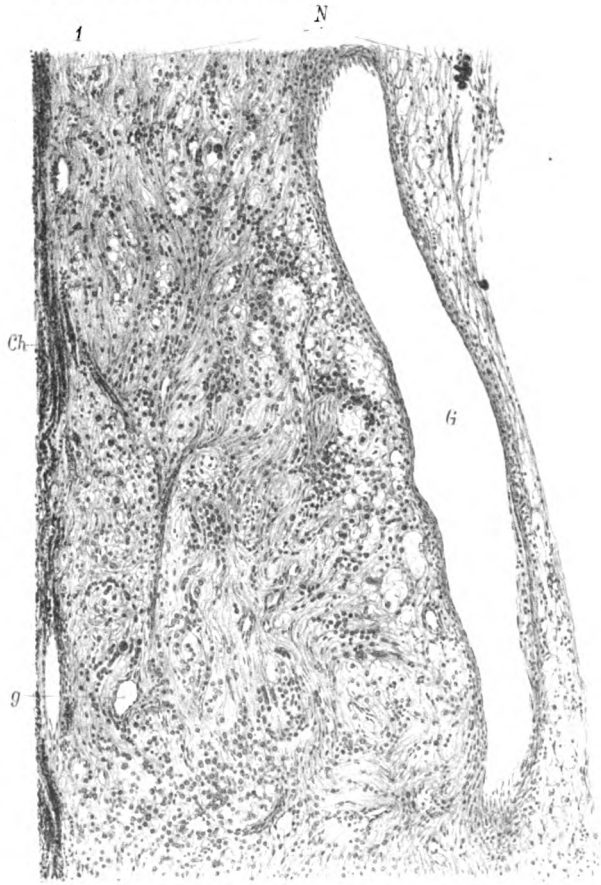

6

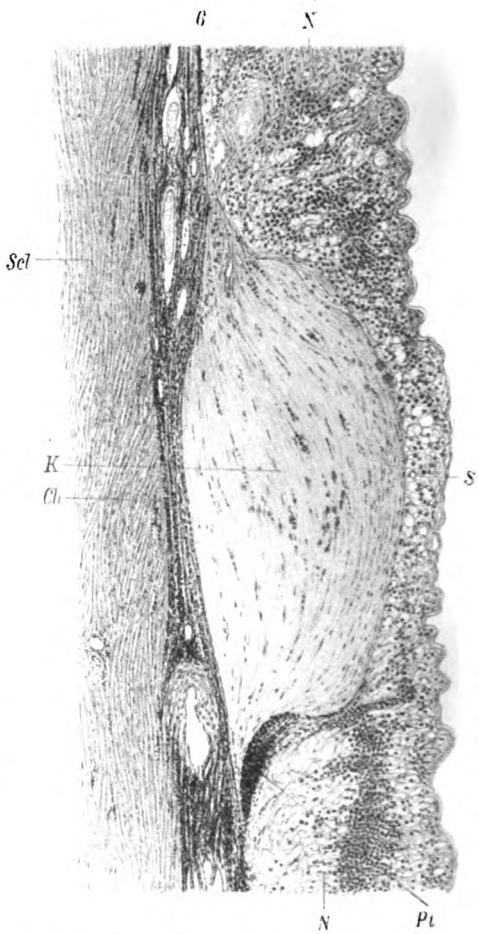

5

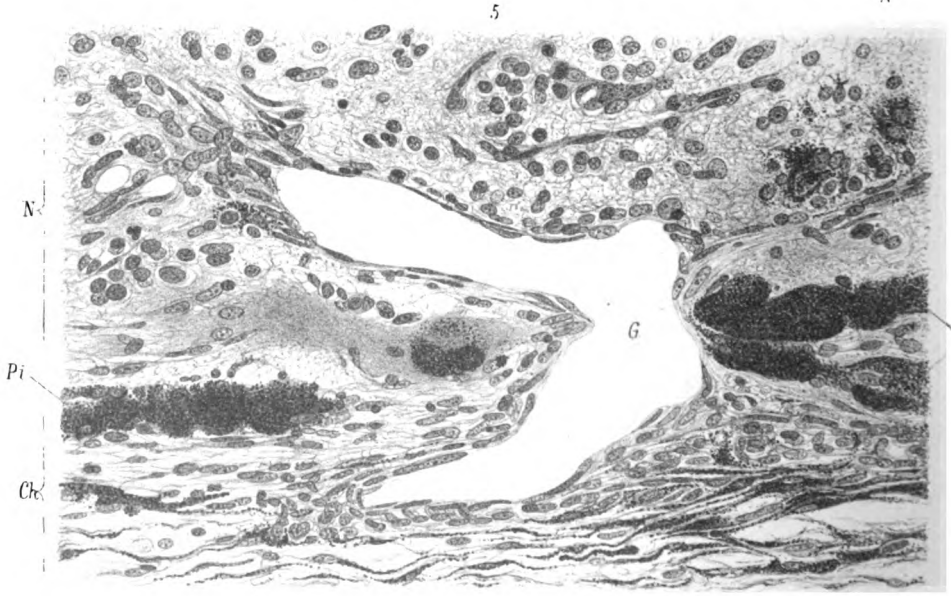

J. Wenzl v. d. Nat. a. Stein gez.

Verl. v. Wilhelm Engel

Taf. VII.

4

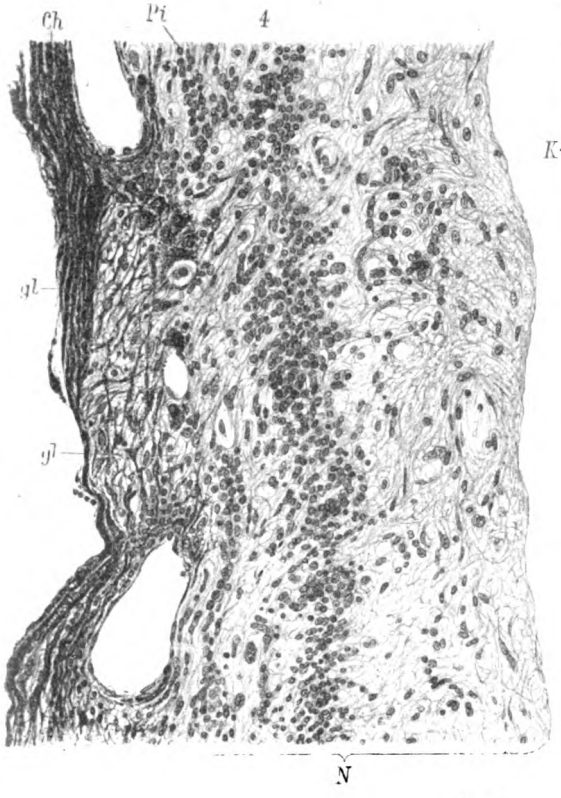

3

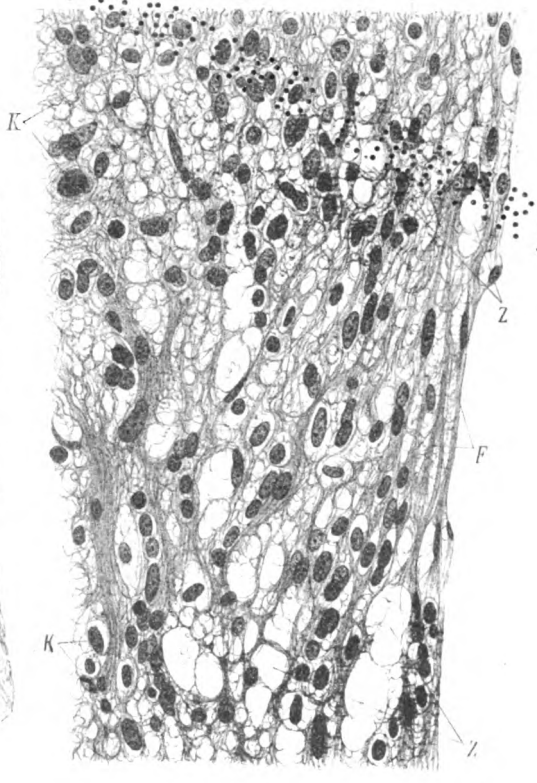

2

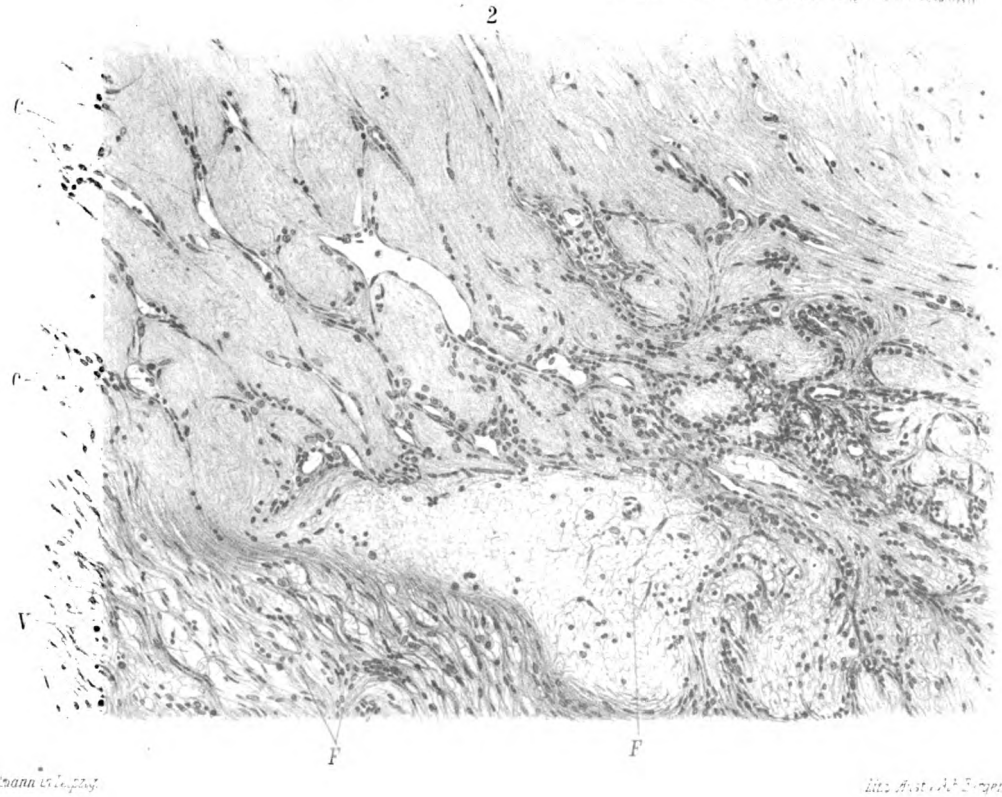

gelmann in Leipzig.

Lith. Anst. v. A. Berger, Wien.

MISSING PAGE

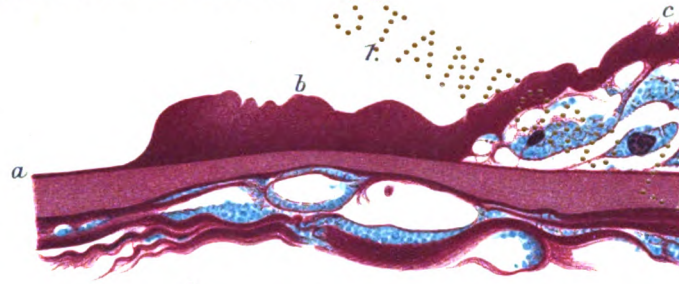

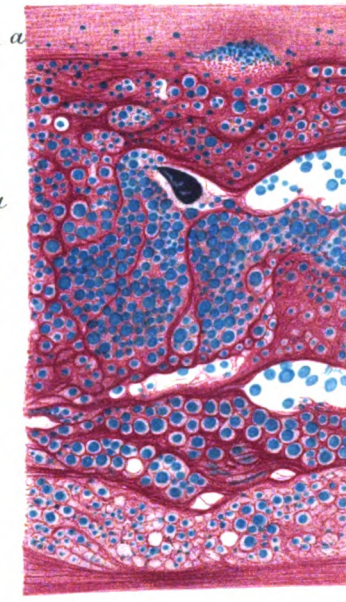

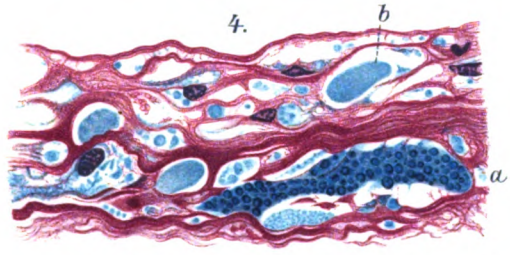

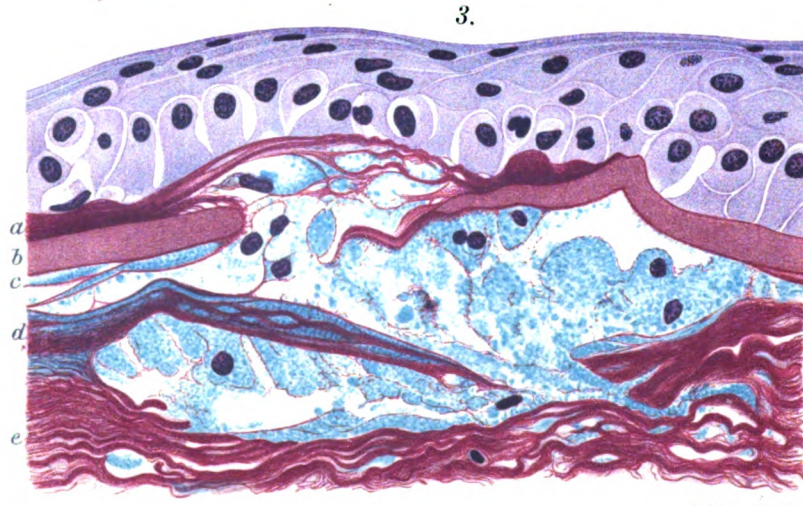

Verlag v. Wilhelm Engelmann in Leipzig

Lith. Anst. v. E. A. Funke Leipzig

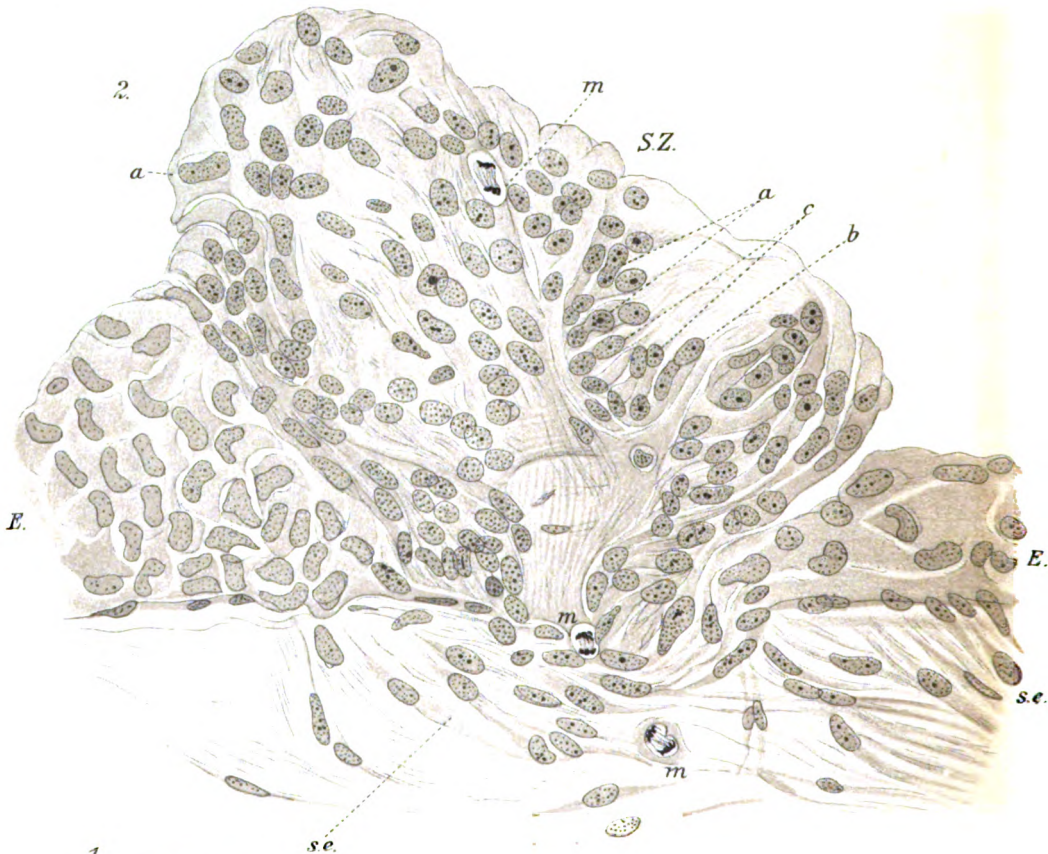

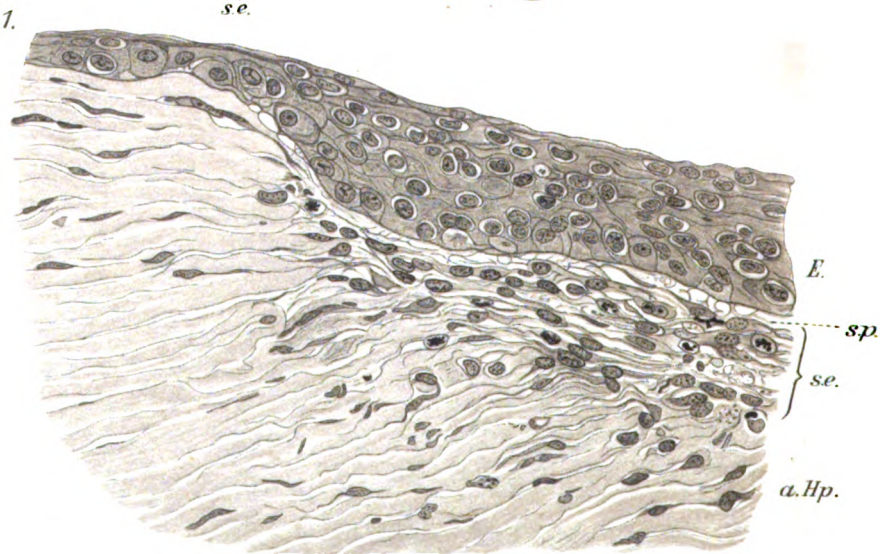

Verlag v Wilhelm Engelma

STANFORD LIBRARY

m. Leipzig

Lith. Anst. v. E. A. Funke Leipzig

YAMAGUCHI UNIVERSITY

1

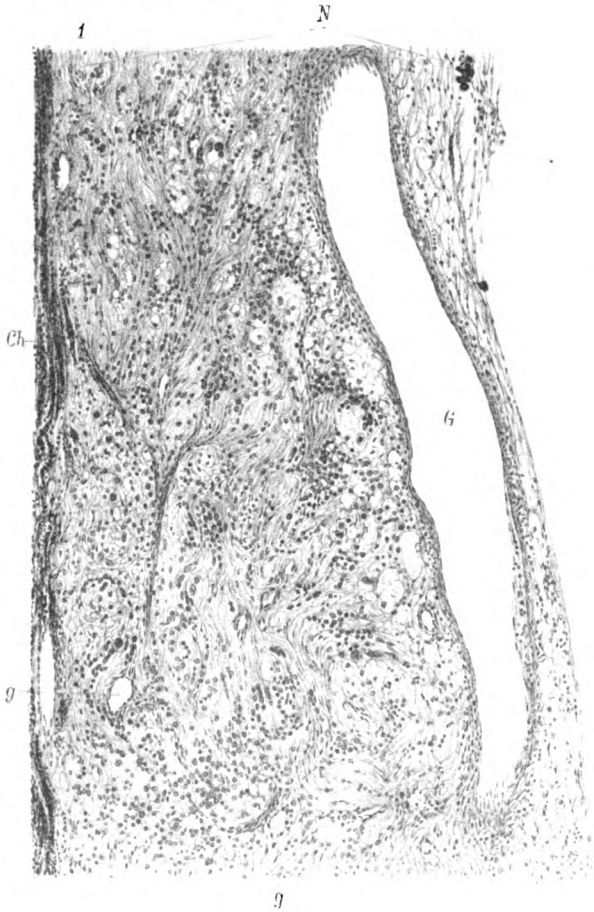

6

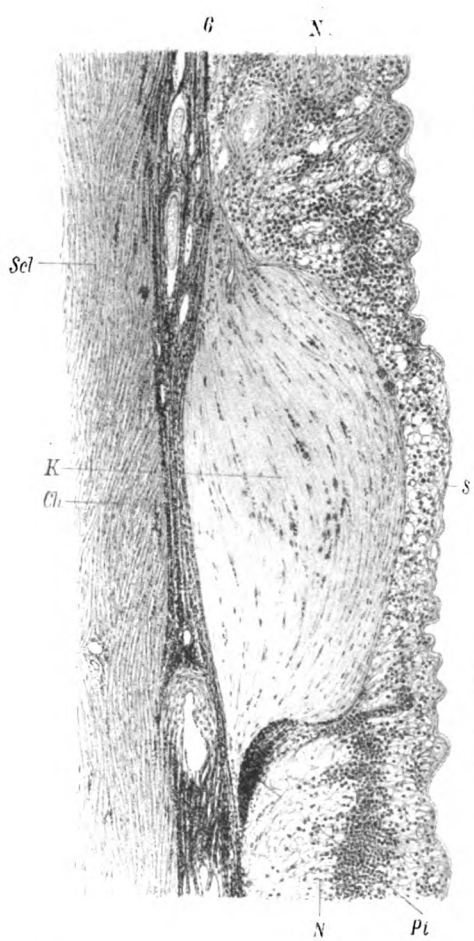

5

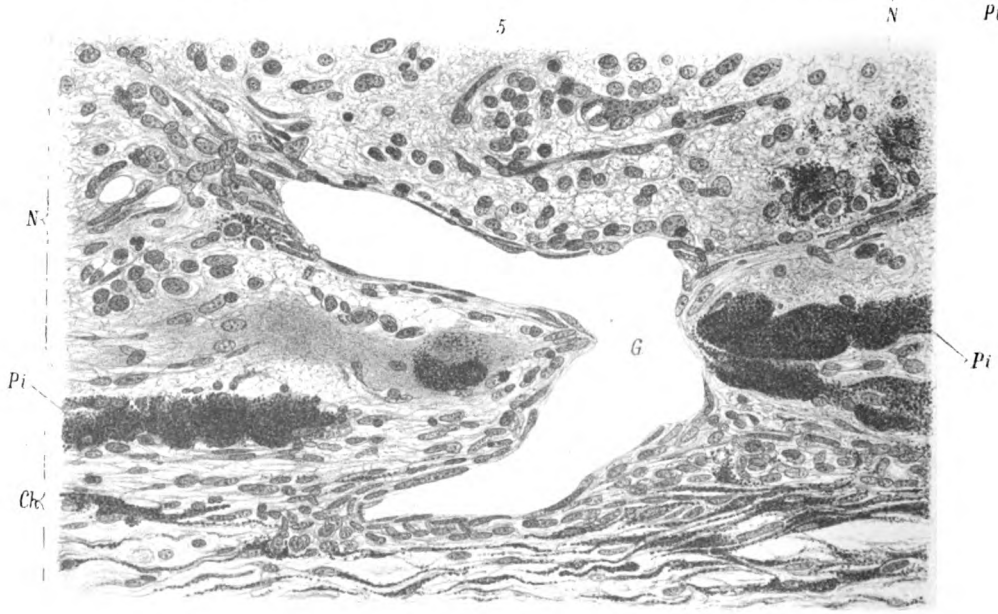

J. Wenzl v. d. Nat. a. Stein gez.

Verlag von Wilhelm Engel

Taf. VII.

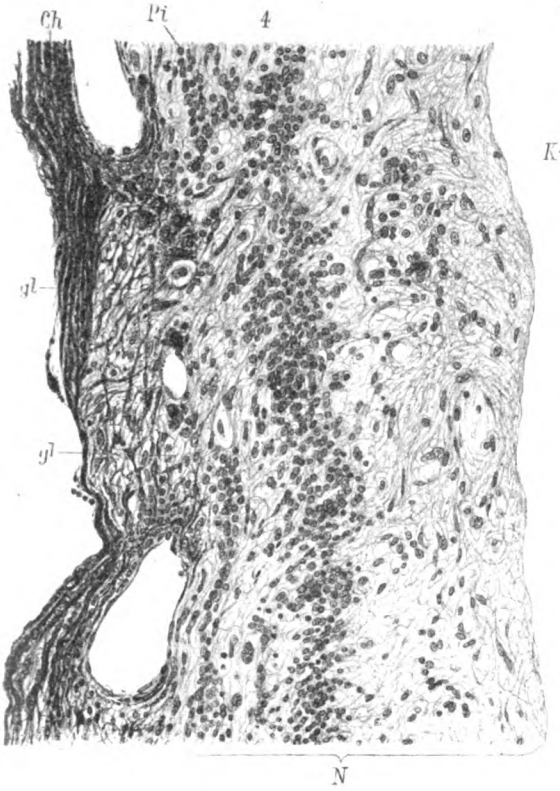

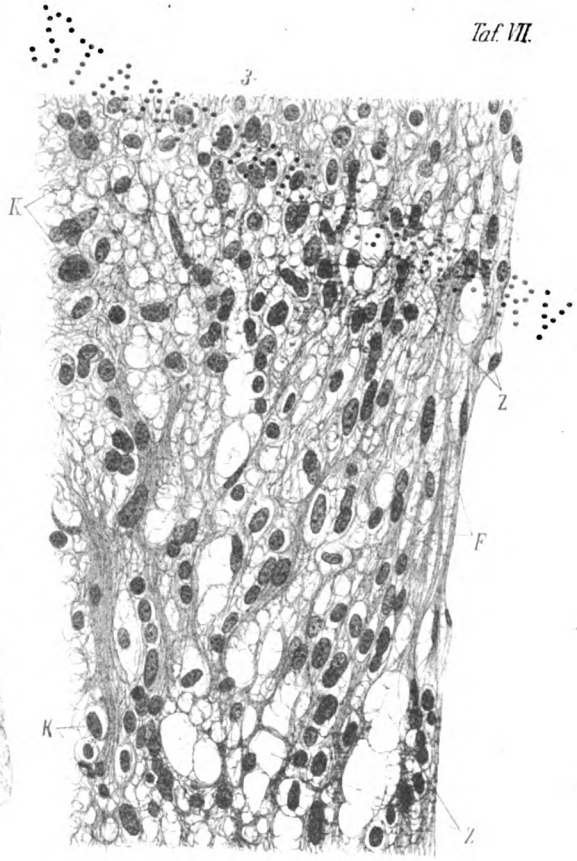



...mann in Leipzig

Lith. Anst. v. Alb. Berger, Wien

8.

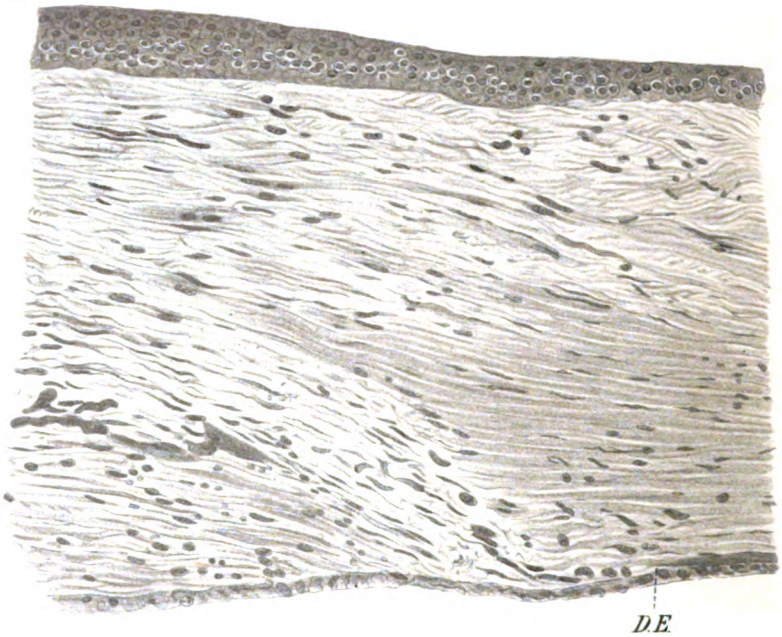

6.

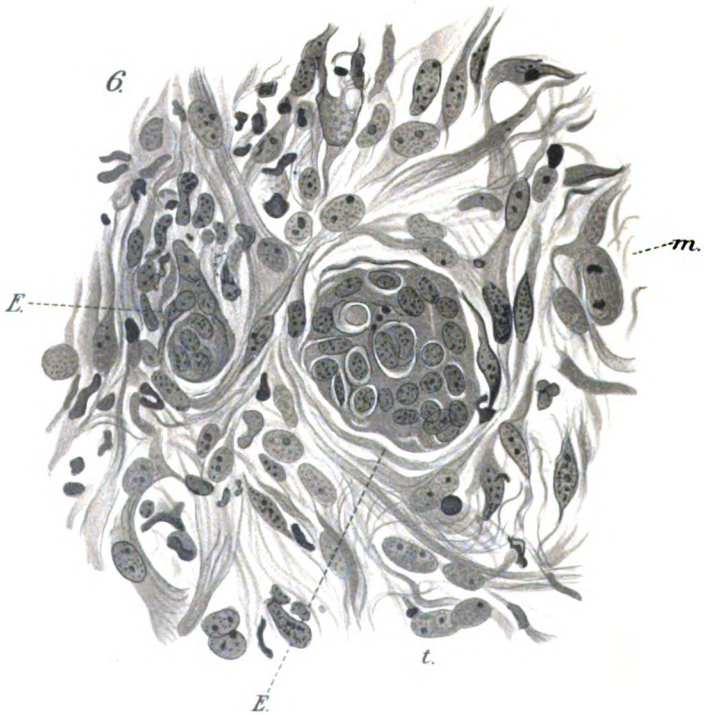

5.

Verlag v Wilhelm Enge

Taf. X.

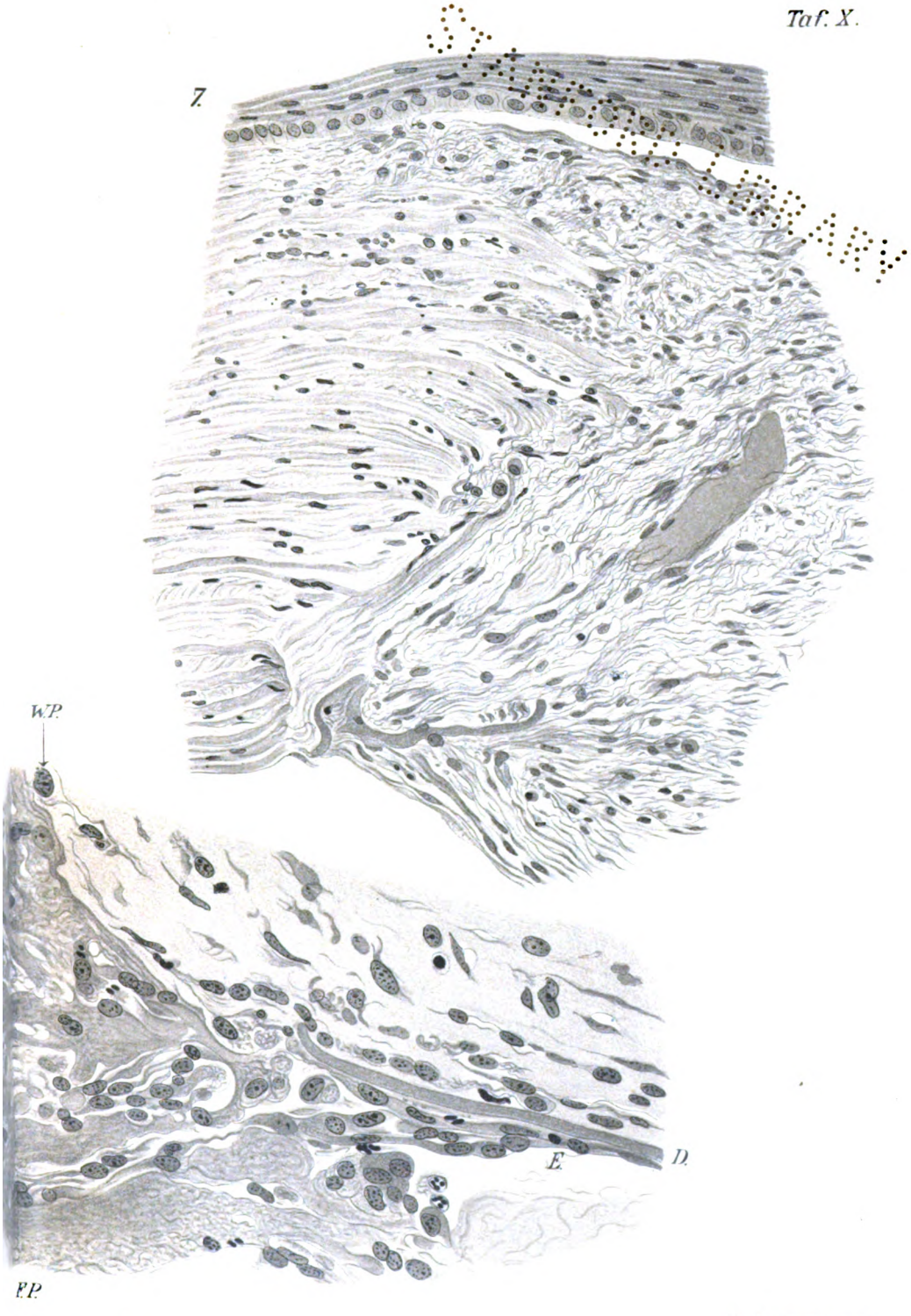

dmann in Leipzig

Lith. Anst. v. E. A. Funke Leipzig

UNIVERSITY OF CALIFORNIA LIBRARY

STANFORD LIBRARY

9.

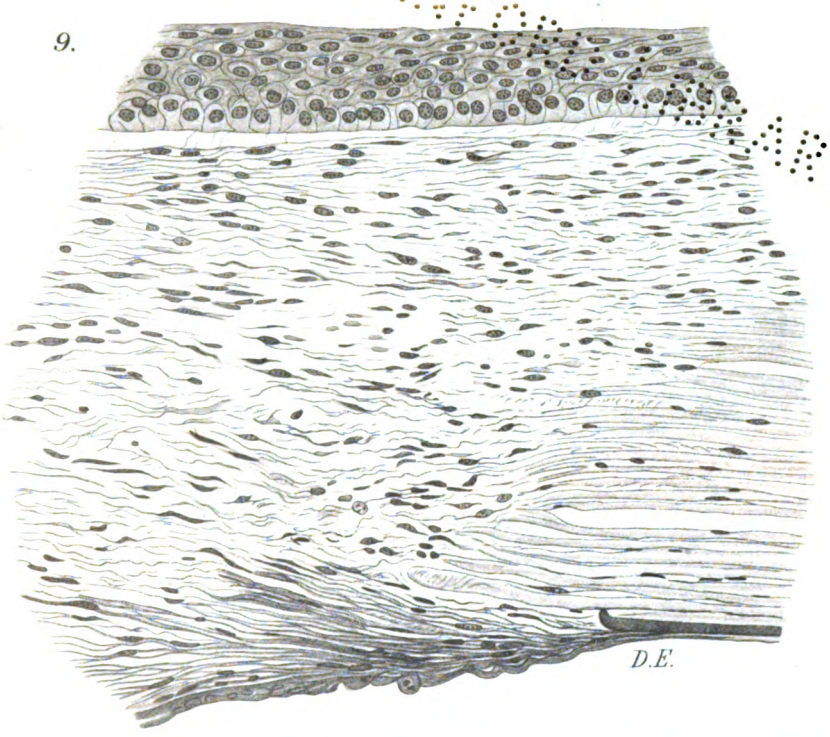

10.

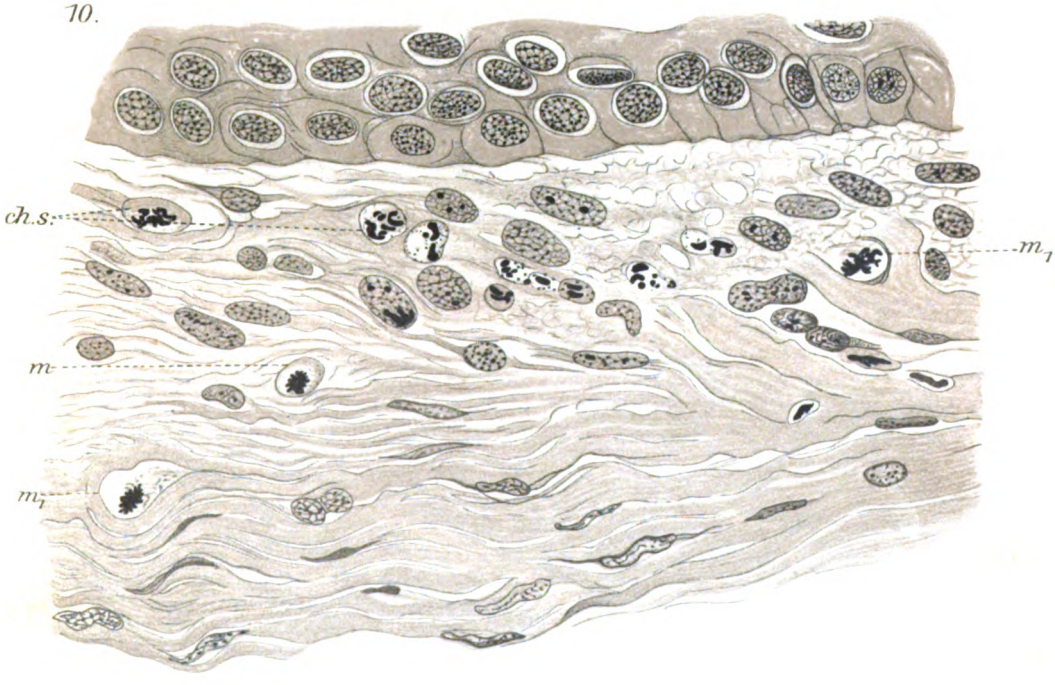

Lith. Anst. v. E. A. Funke, Leipzig

Verlag v. Wilhelm Engelmann in Leipzig

STANFORD LIBRARY

1

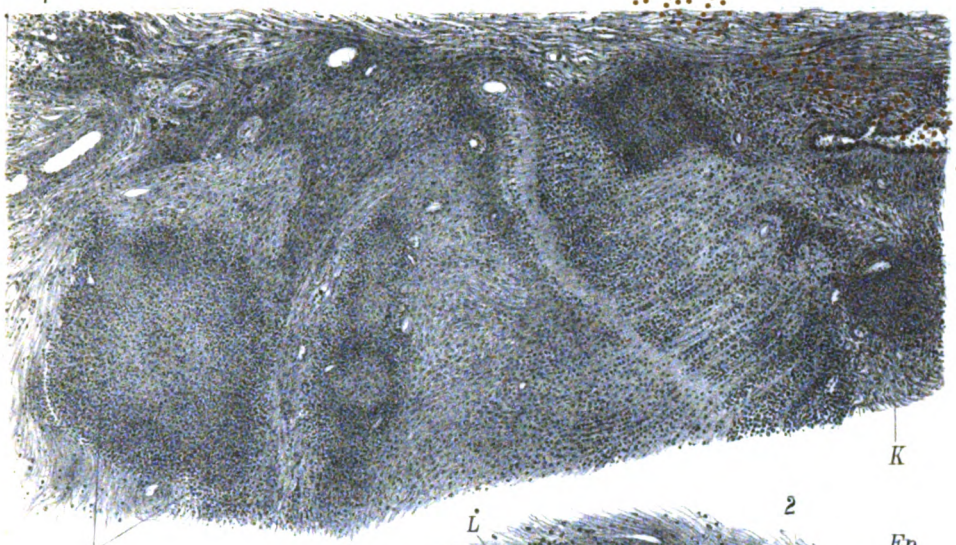

2

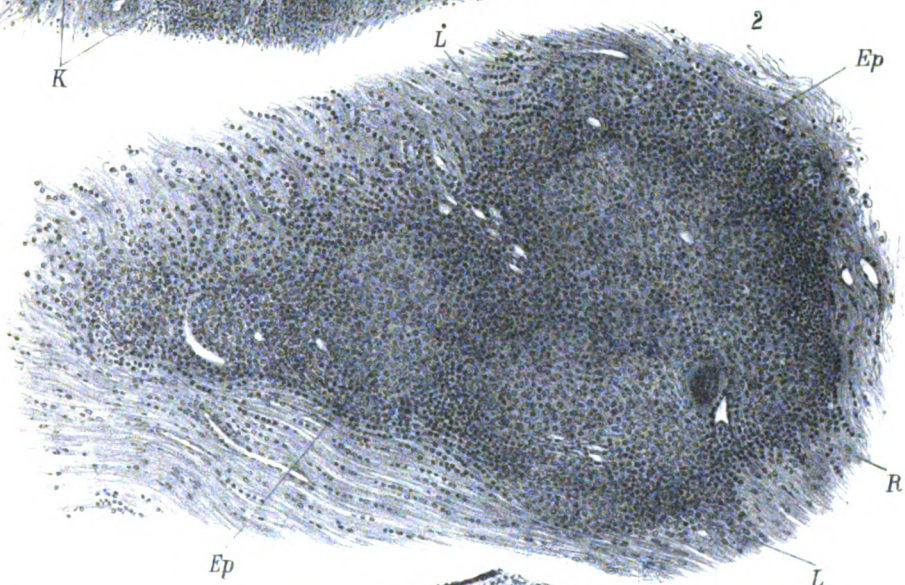

3



J. Wenzel n. d. Nat. a. Stan. gez. Verlag von Wilhelm Engelmann in Leipzig Lith. Anst. v. Alb. Berger, Wien.

HAMILTON LIBRARY

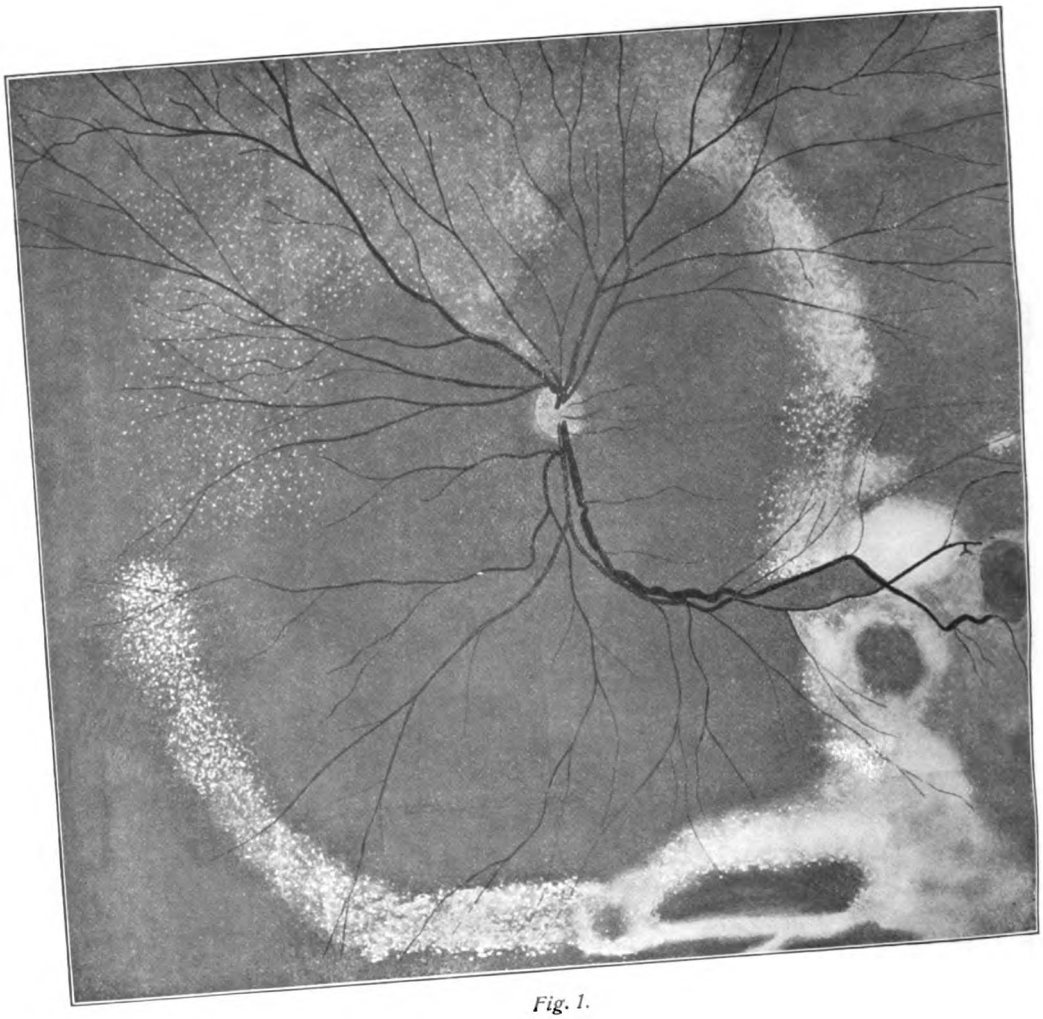

Fig. 1.

Verlag von Wilhelm E

STANFORD LIBRARY

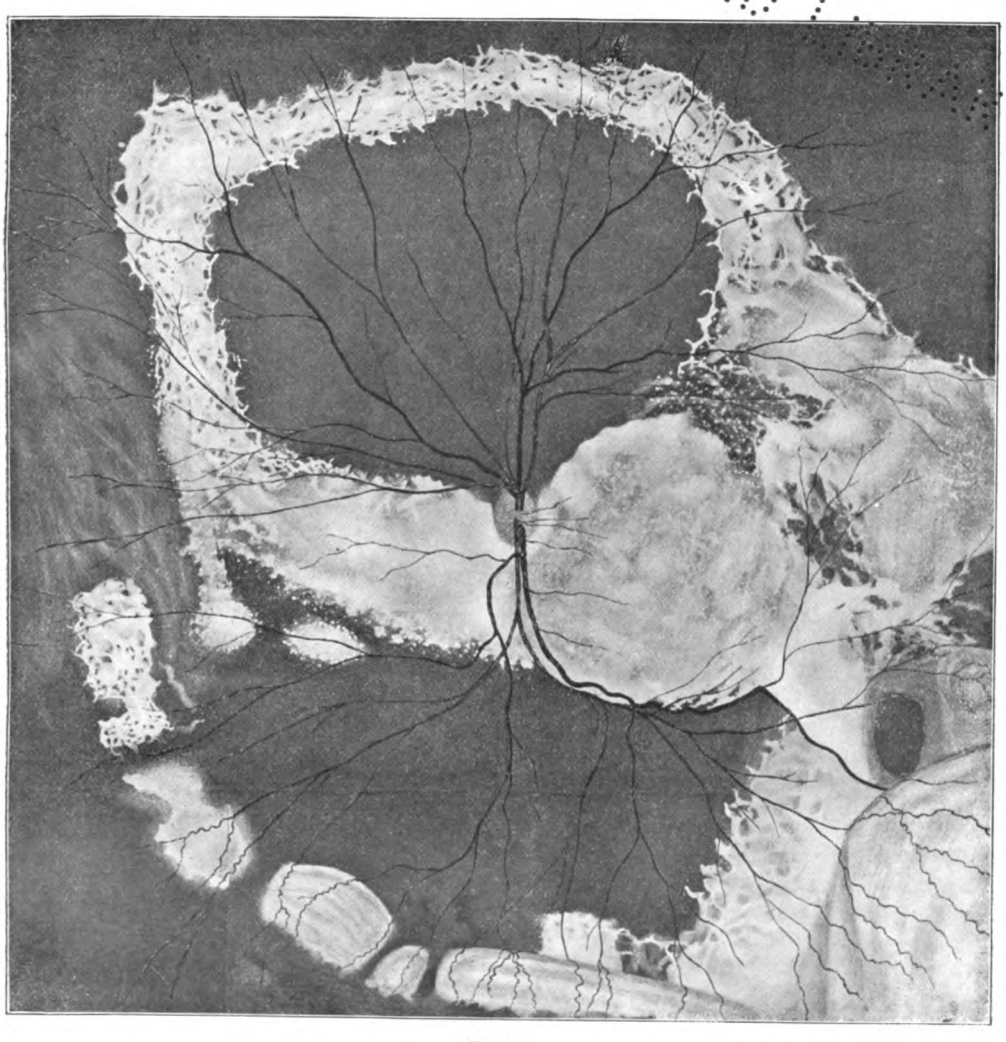

Fig. 2.

Engelmann in Leipzig.

STANFORD LIBRARY

THIS BOOK IS DUE ON THE LAST DATE
STAMPED BELOW

RENEWED BOOKS ARE SUBJECT TO IMMEDIATE
RECALL

LIBRARY, UNIVERSITY OF CALIFORNIA, DAVIS

Book Slip–25m-6,'66(G3855s4)458

514952
Albrecht von Graefes
Archiv.

Call Number:
W1
AL180
v.89

Nº 514952

Albrecht von Graefes
Archiv.

W1
AL180
v.89

HEALTH
SCIENCES
LIBRARY

LIBRARY
UNIVERSITY OF CALIFORNIA
DAVIS